

**PROTOCOLOS DE
TOMOGRFÍA
COMPUTERIZADA
SERVICIO DE
RADIOLOGÍA DEL
HOSPITAL GENERAL
UNIVERSITARIO
REINA SOFÍA DE
MURCIA**

PTCRHGURS2015

Coordinadores:

Alejandro Puerta Sales
Vicente García Medina

**PROTOCOLOS DE
TOMOGRFÍA
COMPUTERIZADA**
SERVICIO DE
RADIOLOGÍA DEL
HOSPITAL GENERAL
UNIVERSITARIO
REINA SOFÍA DE
MURCIA

PTCRHGURS2015

Coordinadores:

Alejandro Puerta Sales
Vicente García Medina

© Coordinadores: Alejandro Puerta Sales y Vicente García Medina. Servicio de Radiología.
Área de Salud VII Murcia Este.

Edita: Área de Salud VII Murcia Este.

ISBN: 978-84-606-9795-4

Depósito Legal: MU 637-2015

Diseño: Unidad Técnica de Comunicación. Hospital General Universitario Reina Sofía.

PUBLICACIÓN ELECTRÓNICA

Derechos de copia y reproducción: Este documento puede ser reproducido parcial o totalmente para uso no comercial, siempre que se cite explícitamente su procedencia.

Cómo citar este documento: Puerta Sales A, García Medina V, coordinadores. Protocolos de tomografía computerizada del Servicio de Radiología del Hospital General Universitario Reina Sofía de Murcia. PTCRHGURS2015. Murcia: Área de Salud VII Murcia Este; 2015. Disponible en: http://www.murciasalud.es/publicaciones.php?op=mostrar_publicacion&id=2324&idsec=88



ÁREA DE SALUD VII
MURCIA ESTE

HOSPITAL GENERAL UNIVERSITARIO
REINA SOFÍA

Protocolos de tomografía computerizada del Servicio de Radiología del Hospital General Universitario Reina Sofía de Murcia

PTCRHGURS2015

Índice

1	Introducción	6
2	Calidad en el Servicio de Radiología	10
3	Protocolos de neurorradiología	15
	Cráneo	17
	Órbitas	18
	Senos paranasales	19
	Peñascos	20
	Cuello	21
4	Protocolos de Body	22
	Tórax	24
	Tacar	25
	Tórax-abdomen-pelvis con contraste	26
	Abdomen-pelvis	27
	Pared abdominal	28
	Hígado	29
	Páncreas	31
	Suprarrenales	32
	Estudios urológicos	34
5	Protocolos de angiología	37
	Arteriales	39
	Venosos	48
6	Protocolos de músculoesquelético	52
	Generalidades	54
	Extremidad superior	55
	Extremidad inferior	59
	Columna y articulación sacro-ilíaca	63
	Estudio dinámico de inestabilidad fémoro-patelar	66
	Estudio rotacional de extremidades inferiores	67

1

Introducción

Vicente García Medina

La Medicina moderna tiene uno de sus pilares en la comprobación de sus resultados y esto es así por una razón fundamental: podemos medir. Se miden ángulos, volúmenes, cantidades, sonidos, fuerzas, reflejos... La medición hace más objetivos los resultados y nos ayuda a comparar.

En Radiología, como en el resto de la Medicina, podemos medir los resultados y compararlos con valores normales o con valores patológicos. Sin embargo, la precisión y medición en Radiología no se limita exclusivamente a los resultados.

En nuestras manos tenemos la posibilidad de programar protocolos de actuación de los equipos de tomografía computerizada (TC) y esto es de gran importancia no sólo por la calidad de la imagen que vamos a obtener, sino para reducir las lesiones inducidas que podemos provocar en los pacientes. Esto es así, dado que la TC utiliza los rayos X como energía responsable de la obtención de la imagen médica.

La aparición de los nuevos equipos multicortes de altísima calidad, debido a sus elevados poderes de resolución espacial y temporal, ha dado lugar a su masiva utilización, con el consiguiente aumento de la administración de dosis de radiación ionizante a nuestros pacientes.

Junto a los cambios que la industria está realizando en los equipos, principalmente en la modulación de dosis, es responsabilidad de los radiólogos ajustar los protocolos en un sentido único. Han de ser diagnósticos, es decir, las imágenes obtenidas con ellos han de tener la calidad suficiente para poder diagnosticar y, al mismo tiempo, se ha de emplear la menor cantidad posible de radiación.

En nuestro Servicio de Radiología del Hospital General Universitario Reina Sofía de Murcia tenemos, desde su reapertura, un especial empeño en protocolizar de manera adecuada todos nuestros estudios con TC.

Para ello y, en todas sus unidades, se ha trabajado concienzudamente hasta conseguir unos protocolos acordados por todos, que son la base de nuestros estudios y procedimientos. No habría que decir que estos protocolos son vivos y se van actualizando de manera sistemática.

Este libro, que es a la vez de consulta y de seguimiento, ha sido coordinado de modo excelente por el doctor Alejandro Puerta Sales, radiólogo de nuestro Hospital.

Es, por lo tanto, un libro básico para el personal técnico y de enfermería que trabaja a pie de los TC; para los residentes a los que les va a ayudar a entender el difícil equilibrio entre la dosis administrada, las series y las imágenes obtenidas; para los radiólogos de *staff* que ven reflejada sus decisiones y prioridades y, en general, para cualquier médico interesado en la Radiología. Su estructura clara y concisa lo hace muy entendible y fácil de leer.

Vicente García Medina
Jefe de Servicio de Radiología



Calidad en el Servicio de Radiología

José Carlos Vicente López

La calidad en un servicio de radiología y técnicas por imagen adopta una clara multidimensionalidad. Los servicios de radiología se caracterizan por la utilización intensiva de procedimientos diagnóstico-terapéuticos, basados en la utilización de equipamiento de alta tecnología, para proporcionar al especialista la imagen fija o dinámica que le permita realizar el estudio informado y orientado que facilite el diagnóstico.

Estos procedimientos están enmarcados en procesos donde intervienen los profesionales de diferentes categorías (radiólogos, enfermeros, técnicos, auxiliares, administrativos), así como las personas objeto de los estudios, y se produce la consiguiente interacción con los servicios/clientes demandantes de las pruebas de imagen.

En calidad es esencial contemplar todos los aspectos que influyen en su logro. En los servicios de radiología la calidad está mediada por requerimientos de naturaleza técnica, clínica, de organización y gestión de procesos, de evaluación de resultados y de sostenibilidad y eficiencia.

El entorno donde se desenvuelven los objetivos de calidad obedece a diferentes niveles de obligatoriedad. Está claro que los aspectos técnicos relativos a la calidad están regulados por una legislación de obligado cumplimiento, tales como el reglamento sobre instalación y utilización de aparatos de rayos x con fines médico-diagnósticos, el Real Decreto 1085/2009, los criterios de calidad en radiología, el Real Decreto 176/1999, y la Directiva Europea 2013/59/Euratom de 5 de diciembre de 2013.

Un integrante esencial de la calidad es la seguridad; en el caso que nos ocupa, es evidente que la exposición a radiaciones obliga a un especial seguimiento de éstas, por lo tanto cualquier servicio de radiología debe tener en consideración, de forma permanente, las obligaciones y las precauciones para reducir al mínimo el riesgo al que puedan

verse sometidos los profesionales y los pacientes. Esta faceta también obedece a una regulación normativa estricta a través del Real Decreto 783/2001 de 6 de julio, relativo al reglamento sobre protección sanitaria contra radiaciones ionizantes, así como el Real Decreto 815/2001 de 13 de julio, sobre justificación acerca del uso de las radiaciones ionizantes para la protección radiológica de las personas con ocasión de exposiciones médicas. Mencionar también las recomendaciones que en cuanto a seguridad clínica realiza la Sociedad Española de Radiología Médica (SERAM) sobre los consentimientos informados de pruebas radiológicas relativas a riesgos derivados de la exposición a radiaciones ionizantes (documento SERAM, septiembre de 2013).

Además de todas estas normativas, podemos considerar incluidos dentro de los aspectos técnicos de la calidad en un servicio de radiología todos los relativos a la fabricación de los equipos, requisitos de seguridad, condiciones de diálogo interequipos y de sistemas de comunicación y almacenamiento de imágenes e información (PACS y RIS) mediante estándares aceptados internacionalmente.

Existen, además, orientaciones no imperativas en cuanto a requisitos de productos y servicios elaborados por las sociedades científicas, tales como las consensuadas por la SERAM, diciembre de 2013.

En cuanto a la gestión clínica del proceso de radiología, ésta está sometida a numerosas guías para el uso apropiado de equipos y de las técnicas y salas, así como para la elaboración con criterios de calidad de los informes radiológicos, en cuanto a su contenido formal, vocabulario y requisitos que garanticen el fin con el que están suscritos por el correspondiente especialista.

Desde el punto de vista global referido a la calidad, es importante reseñar los estándares y recomendaciones que el Ministerio de Sanidad, Servicios Sociales e Igualdad elaboró sobre unidades asistenciales de diagnóstico y tratamiento por la imagen, así como vías europeas de calidad en el radiodiagnóstico que tienen periódicas actualizaciones.

Es conveniente afrontar la calidad en los servicios de radiología con un enfoque amplio que contemple todos estos aspectos antes mencionados, por tanto es aconsejable definir un sistema de gestión de

la calidad, y si es posible y con posterioridad, implantar algún tipo de acreditación o verificación que permita definir la política de calidad a través de la existencia del correspondiente manual de gestión de la calidad, con definición y cumplimiento de todos los requisitos que éste establezca y permita incluir los indicadores de producción, eficiencia, rendimiento y resultado, con los que ya se viene trabajando desde hace bastante tiempo.

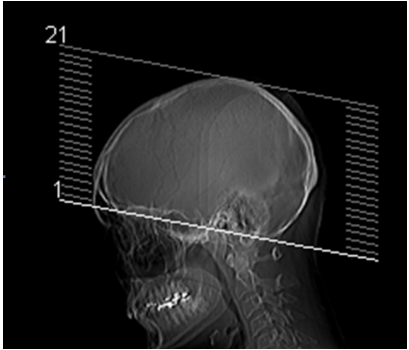
Esta gestión de la calidad puede realizarse bien a través del modelo corporativo EFQM (European Foundation Quality Management), a través de normativa ISO, criterios de la JOINT COMMISSION INTERNATIONAL u otros estándares para la acreditación de la calidad.

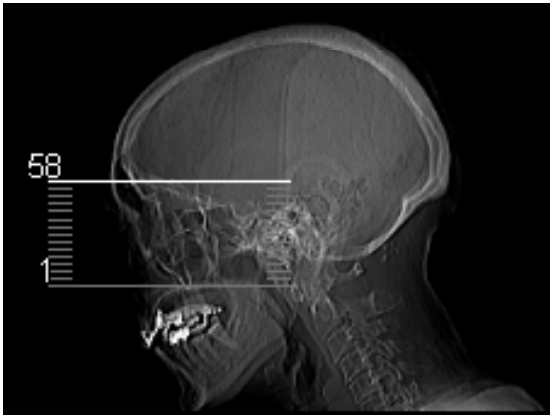
Los servicios de radiología son unidades en las cuales la implantación de mecanismos de gestión de la calidad no solo es necesaria y factible, sino que contribuye a definir claramente los procesos, disminuyendo variabilidades, eliminando actividades repetitivas, y evitando errores y, como consecuencia, logrando elevados estándares de calidad para satisfacer las necesidades de los profesionales y pacientes.

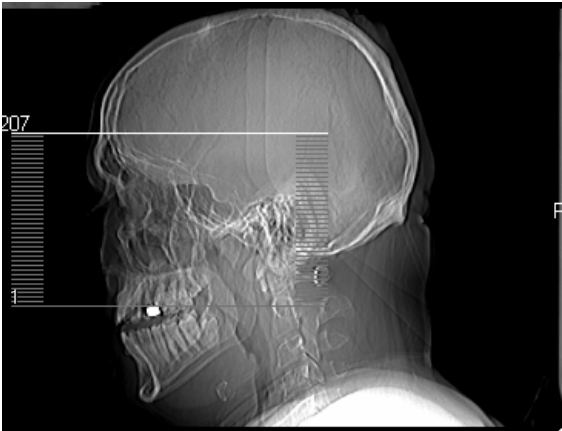



Protocolos de neurorradiología

Luis Alemañ Romero
Lucía Sánchez Alonso
Alejandro Puerta Sales

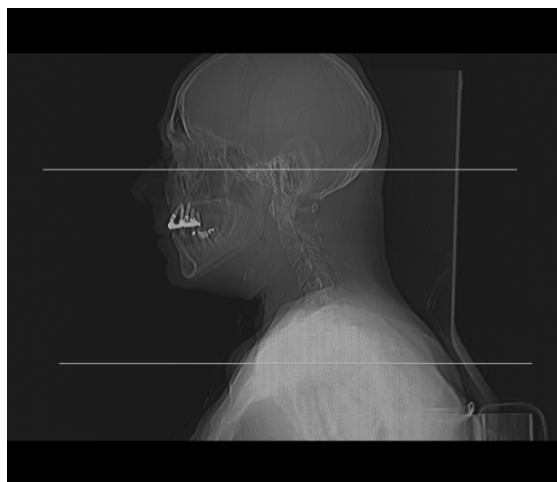
CRÁNEO	
Posición del paciente	Decúbito supino
Topograma	Lateral
Orientación del corte	Órbita-meatal: de la pared superior de la órbita al conducto auditivo externo (meato)
Primer corte	Foramen occipital, evitando órbitas
Último corte	Vértex
Grosor corte	6mm
Incremento	18mm
Filtro de reconstrucción	Filtro predeterminado . Realizar filtro de hueso en caso de traumatismo
mAs/kV	350/120
Estudio simple-contraste	Generalmente estudio simple. Ver si contraste
Caudal	2.5-3 ml/s
Retardo	100-120 segundos
Reconstrucción	No obligatoria
Comentarios	<p>El estudio se realiza en modo secuencial (axial). Valorar estudio no axial (helicoidal) en aquellos pacientes a los que se les va a realizar reconstrucciones (valoración de craniosinostosis...).</p> <p>Cráneo simple: Protocolo estándar, a menos de que el radiólogo indique lo contrario.</p> <p>Cráneo sin y con contraste IV: Valoración de masas intracraneales, descartar metástasis.</p> <p>Cráneo con contraste IV: Valorar no realizar el estudio simple en aquellos pacientes que ya tienen un estudio simple previo.</p>
	 <p>A lateral cephalogram (side view) of a human skull. A white line is drawn across the top of the skull, likely indicating a measurement or a specific anatomical plane. To the left of the skull, there is a vertical scale with horizontal tick marks, and the number '21' is written above it. The background is black.</p>

ÓRBITAS	
Posición del paciente	Decúbito supino
Topograma	Lateral
Orientación del corte	Transversal
Primer corte	Seno maxilar
Último corte	Techo de órbita
Grosor corte	1 mm
Intervalo reconstrucción	0.5 mm
Filtro de reconstrucción	Filtro predeterminado
mAs/kV	250/120
Estudio simple-contraste	Generalmente estudio con contraste
Caudal	2.5-3 ml/s
Retardo	100-120 segundos
Reconstrucción	Reconstrucción coronal siempre
	

SENOS PARANASALES	
Posición del paciente	Decúbito supino
Topograma	Lateral
Orientación del corte	Transversal.
Primer corte	Apófisis alveolar de hueso maxilar
Último corte	Techo de seno frontal
Grosor corte	1 mm
Intervalo reconstrucción	0.5 mm
Filtro de reconstrucción	Filtro predeterminado
mAs/kV	220/120
Estudio simple-contraste	Generalmente estudio simple. Ver si contraste
Caudal	2.5-3 ml/s
Retardo	100-120 segundos
Reconstrucción	Reconstrucción coronal siempre
	

PEÑASCOS	
Posición del paciente	Decúbito supino
Topograma	Lateral
Orientación del corte	Paralela a techo de órbita
Primer corte	Vértice de mastoides.
Último corte	Margen superior de celdas mastoideas
Grosor corte	0.8mm
Intervalo reconstrucción	0.4mm
Filtro de reconstrucción	Filtro predeterminado
mAs/kV	250/120
Estudio simple-contraste	Generalmente estudio simple. Ver si contraste
Caudal	2.8-3 ml/s
Retardo	100-120 segundos
Reconstrucción	Reconstrucción coronal siempre (paralelo al CAE)
	

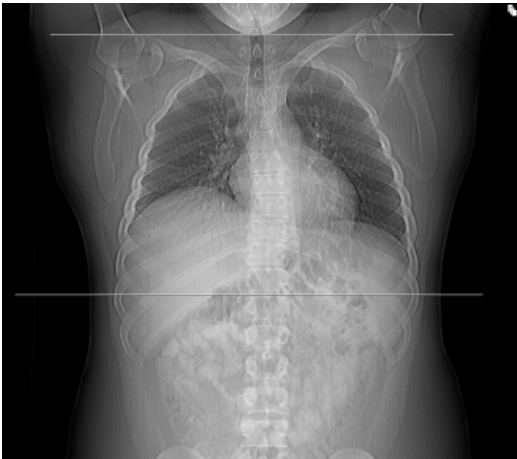
	CUELLO
Posición del paciente	Decúbito supino
Topograma	Lateral
Orientación del corte	Transversal.
Primer corte	Suelo de la órbita
Último corte	Margen superior del manubrio esternal
Grosor corte	2mm
Intervalo reconstrucción	1mm
Filtro de reconstrucción	Filtro predeterminado
mAs/kV	250/120
Estudio simple-contraste	Generalmente estudio con contraste IV
Caudal	2.8-3 ml/s
Retardo	Bolo de 40 ml. 35 segundos de retardo para el resto de contraste
Reconstrucción	No obligatoria
Comentarios	<p>Valorar siempre la realización de sustituir el estudio por una ECO.</p> <p>Fonación, Valsalva y boca abierta según caso.</p> <p>La boca abierta minimiza el artefacto por los empastes.</p> <p>En caso de que la petición de TC de cuello no sea para valorar estructuras específicas (linfoma, estudio total-body...), no se realizará estudio con bolo, cambiándose a cuello con contraste IV en fase arterial. El resto de estructuras deben de realizarse en fase venosa obligadamente</p>










Protocolos de Body


Alejandro Puerta Sales
Elena Pérez-Templado Ladrón de Guevara
Plácida Alemán Díaz

TÓRAX	
Posición del paciente	Decúbito supino, brazos levantados
Topograma	Frontal
Orientación del corte	Transversal
Primer corte	Desde el espacio interdiscal C7-D1 Desde unos centímetros por encima del ápice pulmonar
Último corte	Hasta el espacio interdiscal entre D11-D12 Hasta unos centímetros por debajo del seno costo-frénico lateral
Grosor corte	3mm
Intervalo reconstrucción	1,5mm
Filtro de reconstrucción	Filtro predeterminado
mA/kV	200/120
Estudio simple-contraste	Normalmente con contraste
Caudal	2-2,5ml/s
Retardo	Fase arterial a menos que se indique lo contrario
Reconstrucción	No obligatoria
Comentarios	Fase arterial: Protocolo de rutina en paciente con TC de tórax (sospecha de nódulos, condensaciones...).
	Fase venosa: Protocolo de rutina en pacientes con TC de tórax y abdomen superior.
	Simple: Control de micromódulos pulmonares, bronquiectasias, enfermedad intersticial, control de EPOC...)
	

TACAR	
Posición del paciente	Decúbito supino
Topograma	Antero-posterior
Orientación del corte	Transversal
Primer corte	Desde el borde superior del pulmón
Último corte	Hasta el seno costo-frénico lateral
Grosor corte	1mm
Intervalo reconstrucción	10mm
Filtro de reconstrucción	Filtro predeterminado
mAs/kV	
Estudio simple-contraste	Siempre sin contraste
Caudal	Siempre sin contraste
Retardo	Siempre sin contraste
Reconstrucción	No obligatoria
Comentarios	<p>Casos específicos en los que lo solicite el radiólogo (enfisema, patrón intersticial difuso...).</p> <p>Valorar estudio en espiración y en decúbito prono en intervalos cada 2-3cm (atrapamiento aéreo y efecto de la gravedad)</p>
	

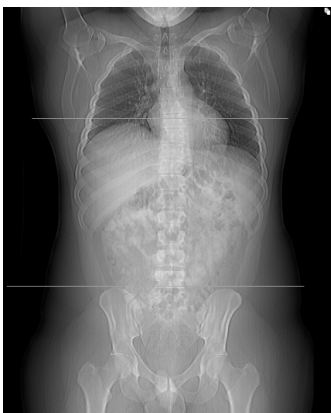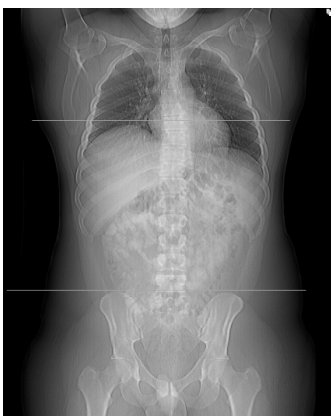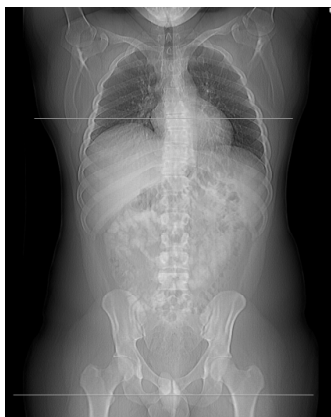TÓRAX-ABDOMEN-PELVIS	
Posición del paciente	Decúbito supino
Topograma	Antero-posterior
Orientación del corte	Transversal
Primer corte	Desde el borde inferior de la clavícula
Último corte	Borde inferior de la sínfisis púbica Hasta la región perineal en patología anorectal o inguinal
Grosor corte	10mm
Intervalo de reconstrucción	10mm
Filtro de reconstrucción	Filtro predeterminado
mAs/kV	250/120
Estudio simple-contraste	Normalmente con contraste oral e IV
Caudal	1,5-2ml/s
Retardo	Fase venosa a menos que se indique lo contrario
Reconstrucción	No obligatoria
Comentarios	Protocolo de rutina cuando no se pueda encuadrar en un protocolo más específico. Pasada única en fase venosa. Con contraste oral o agua como contraste
	

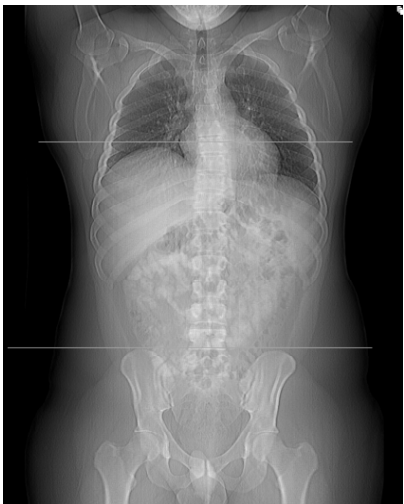
ABDOMEN-PELVIS	
Posición del paciente	Decúbito supino
Topograma	Antero-posterior
Orientación del corte	Transversal
Primer corte	Escasos centímetros craneal a la cúpula diafragmática más elevada
Último corte	Borde inferior de la sínfisis púbica Hasta la región perineal en patología anorectal o inguinal
Grosor corte	10mm
Intervalo reconstrucción	10mm
Filtro de reconstrucción	Filtro predeterminado
mAs/kV	250/120
Estudio simple-contraste	Normalmente con contraste oral e IV
Caudal	1,5-2ml/s
Retardo	Fase venosa a menos que se indique lo contrario
Reconstrucción	No obligatoria
Comentarios	<p>Protocolo de rutina cuando no se pueda encuadrar en un protocolo más específico: Pasada única en fase venosa. Con contraste oral o agua como contraste. En pacientes con seminoma, con estudios previos, delgado, joven, valorar protocolo baja dosis (120kV y 100mA). Valorar el estudio simple en: Pacientes a los que se les realiza un control de una lesión quística o hernia ya conocida (pseudoquistes pancreáticos, linfangiomas...); y en pacientes en los que se sospecha sangrado intraabdominal, con posterior realización de estudio con contraste IV</p>
	

PARED ABDOMINAL	
Posición del paciente	Decúbito supino
Topograma	Antero-posterior
Orientación del corte	Transversal
Primer corte	Escasos centímetros craneal a la cúpula diafragmática más elevada
Último corte	Borde superior del isquion Hasta la región perineal en patología inguinal
Grosor corte	10mm
Intervalo de reconstrucción	10mm
Filtro de reconstrucción	Filtro predeterminado
mAs/kV	250/120
Estudio simple-contraste	Normalmente con contraste oral, sin contraste IV
Caudal	
Retardo	
Reconstrucción	No obligatoria
Comentarios	Opcional la realización de maniobras de Valsalva y marcado con clip en bultoma de pared a estudio
	

HÍGADO	
Posición del paciente	Decúbito supino
Topograma	Antero-posterior
Orientación del corte	Transversal
Primer corte	Escasos centímetros craneal a la cúpula diafragmática más elevada
Último corte	Escasos centímetros caudal al borde inferior del hígado. Hasta la cresta ilíaca. Borde inferior de la sínfisis púbica
Grosor corte	10mm
Intervalo reconstrucción	10mm
Filtro de reconstrucción	Filtro predeterminado
mAs/kV	250/120
Estudio simple-contraste	Normalmente con contraste IV, sin contraste oral
Caudal	2-2,5ml/s
Retardo	
Reconstrucción	No obligatoria
Comentarios	<p>Estudio simple: Sólo abdomen superior. Para sospecha de lesión hipervasculares, hemocromatosis o lesiones calcificadas.</p> <p>Estudio bifásico: Primera pasada abdomen superior en fase arterial, segunda pasada abdomen completo en fase venosa. Lesión hipervasculares hepática conocida o sospechada (no hemangioma), o sospecha de metástasis de un tumor primario externo al hígado que puede producir metástasis hipervasculares.</p> <p>Estudio trifásico: Primera pasada abdomen superior simple. Segunda pasada abdomen superior en fase arterial, segunda pasada abdomen completo en fase venosa, tercera pasada abdomen superior en fase de equilibrio. En pacientes en los que se sabe o se sospecha cirrosis y/o tienen o se sospecha un carcinoma hepatocelular o de un colangiocarcinoma. En pacientes en los que se sospecha una lesión hepática benigna (hiperplasia nodular focal o adenoma, hemangioma). Valorar siempre la realización de un estudio simple de abdomen superior para descartar calcificaciones y valorar el grado de realce</p>

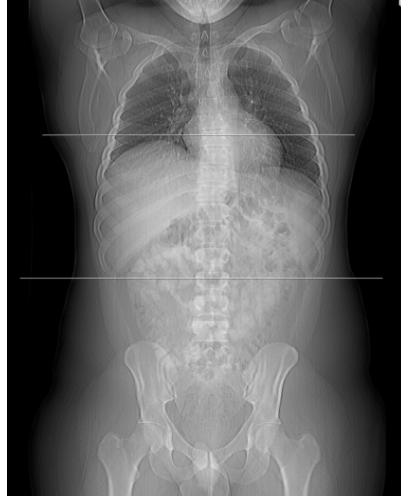HÍGADO



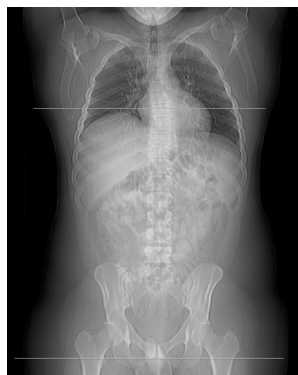PÁNCREAS	
Posición del paciente	Decúbito supino
Topograma	Antero-posterior
Orientación del corte	Transversal
Primer corte	Escasos centímetros craneal a la cúpula diafragmática más elevada
Último corte	Hasta crestas ilíacas
Grosor corte	5mm
Intervalo reconstrucción	5mm
Filtro de reconstrucción	Filtro predeterminado
mAs/kV	250/120
Estudio simple-contraste	Normalmente con contraste IV, con agua como contraste oral (valorar incluir contraste oral)
Caudal	2-2,5ml/s
Retardo	
Reconstrucción	No obligatoria
Comentarios	<p>Paciente con tumor pancreático sospechado (en controles no es necesario realizar fase arterial), o paciente con tumor de células pancreáticas conocido o sospechado:</p> <p>Primera pasada abdomen superior en fase arterial, segunda pasada abdomen completo fase venosa.</p> <p>En pacientes con ADC de páncreas conocido y pancreatitis</p>
	


	SUPRARRENALES
Posición del paciente	Decúbito supino
Topograma	Antero-posterior
Orientación del corte	Transversal
Primer corte	Escasos centímetros craneal a la cúpula diafragmática más elevada
Último corte	Hasta borde inferior del hígado
Grosor corte	5mm
Intervalo reconstrucción	5mm
Filtro de reconstrucción	Filtro predeterminado
mAs/kV	250/120
Estudio simple-contraste	Normalmente sin contraste oral ni IV
Caudal	
Retardo	
Reconstrucción	No obligatoria
Comentarios	<p>Paciente con masa desconocida o primer estudio de suprarrenales:</p> <p>Sin contraste oral.</p> <p>Primera pasada de abdomen superior simple.</p> <p>Si la masa tiene menos de 10UH de densidad hablar con el radiólogo para valorar si es necesario continuar con el estudio.</p> <p>Segunda pasada de abdomen completo con contraste IV en fase venosa.</p> <p>Tercera pasada de abdomen superior con contraste en fase retardada.</p> <p>Pacientes para control de adenoma conocido:</p> <p>Abdomen superior simple, sin contraste oral ni IV.</p> <p>En sospecha de feocromocitoma se debe de realizar un abdomen completo, ante la posibilidad de enfermedad fuera de la suprarrenal.</p> <p>Valorar la RM en casos de sospecha de feocromocitoma (el contraste iodado no está contraindicado)</p>


SUPRARRENALES



URO-TC	
Posición del paciente	Decúbito supino. Valorar poner al paciente en decúbito prono para la fase excretora
Topograma	Antero-posterior
Orientación del corte	Transversal
Primer corte	Escasos centímetros craneal a la cúpula diafragmática más elevada
Último corte	Hasta crestas ilíacas
Grosor corte	10mm
Intervalo reconstrucción	10mm
Filtro de reconstrucción	Filtro predeterminado
mAs/kV	250/120
Estudio simple-contraste	Normalmente con contraste IV, sin contraste oral
Caudal	2-2,5ml/s
Retardo	
Reconstrucción	No obligatoria.
Comentarios	<p>Realizar el estudio con el paciente con ganas de orinar. Estudio para valoración de hematuria, tumor renal sospechado (no conocido), y otras indicaciones en las cuales sea necesaria la valoración de los uréteres.</p> <p>Primera pasada abdomen completo con protocolo de baja dosis (pacientes con perímetro abdominal normal, 120kV y 50mA), simple.</p> <p>Si se detecta litiasis hablar con el Radiólogo para detener el estudio si ese era el motivo de la petición.</p> <p>Segunda pasada abdomen completo con contraste en fase venosa.</p> <p>Tercera pasada abdomen completo con contraste en fase excretora.</p> <p>Como alternativa al URO-TC se puede realizar un abdomen completo con contraste IV en doble fase</p>



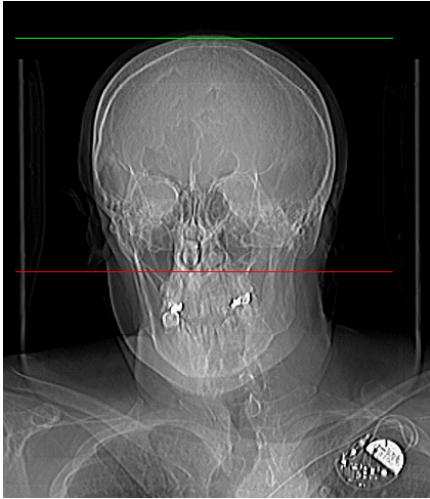
CISTECTOMÍA POR CCT	
Posición del paciente	Decúbito supino
Topograma	Antero-posterior
Orientación del corte	Transversal
Primer corte	Escasos centímetros craneal a la cúpula diafragmática más elevada
Último corte	Hasta borde superior del isquion
Grosor corte	10mm
Intervalo reconstrucción	10mm
Filtro de reconstrucción	Filtro predeterminado
mAs/kV	250/120
Estudio simple-contraste	Normalmente con contraste IV, sin contraste oral
Caudal	
Retardo	
Reconstrucción	No obligatoria.
Comentarios	Primera pasada abdomen completo con contraste IV en fase venosa. Segunda pasada abdomen completo con contraste IV en fase escretora
	

LITIASIS RENAL	
Posición del paciente	Decúbito supino
Topograma	Antero-posterior
Orientación del corte	Transversal
Primer corte	Desde la cúpula diafragmática más elevada.
Último corte	Hasta borde superior del isquion
Grosor corte	10mm
Intervalo de reconstrucción	10mm
Filtro de reconstrucción	Filtro predeterminado
mAs/kV	250/120
Estudio simple-contraste	Normalmente sin contraste oral ni IV
Caudal	Estudio simple
Retardo	Estudio simple
Reconstrucción	No obligatoria
Comentarios	<p>Pacientes con litiasis renal conocida (vista anteriormente en RXS, ECO o TC):</p> <p>Abdomen completo simple con protocolo de baja dosis (120kV, 50mA).</p> <p>Pacientes con litiasis renal desconocida o pacientes con perímetro abdominal voluminoso:</p> <p>Abdomen completo con dosis normal</p>
	

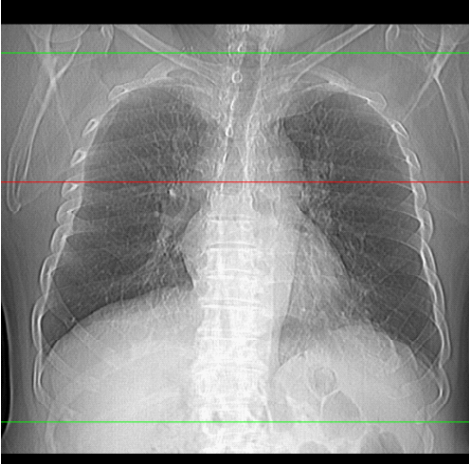


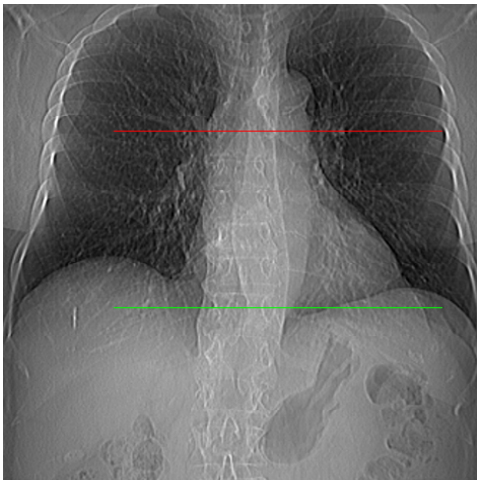
Protocolos de angiología


Noelia Lacasa Pérez
José García Medina


POLÍGONO DE WILLIS	
Posición del paciente	Decúbito supino
Topograma	Antero posterior
Orientación del corte	Transversal
Primer corte	Base craneal.
Último corte	Vértex.
Grosor corte	0,625/1 mm (según equipo 64/16 cortes)
Incremento	0,625/0,5 mm
Filtro de reconstrucción	Filtro predeterminado
mAs/kV	100/120
Estudio simple-contraste	Estudio con contraste IV
Caudal	3 ml/s
Retardo	Bolus Tracking/Smart Prep. ROI en aorta ascendente
Reconstrucción	MPR, VR, MIP. Reconstrucción activa del radiólogo
Comentarios	<ul style="list-style-type: none"> - Estudio caudo-craneal. - El VR permite definir los aneurismas y sus vasos nutricios
	

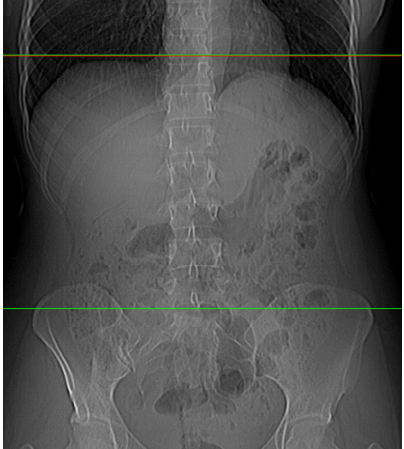
TRONCOS SUPRAORTICOS	
Posición del paciente	Decúbito supino.
Topograma	Antero posterior
Orientación del corte	Transversal
Primer corte	Reborde orbitario superior
Último corte	Cayado aórtico
Grosor corte	0,625/1 - 2,5 mm (según equipo 64/16 cortes)
Incremento	0,625/0,5 - 2,5 mm
Filtro de reconstrucción	Filtro predeterminado
mAs/kV	170/120
Estudio simple-contraste	Estudio con contraste IV
Caudal	3 - 4 ml/s
Retardo	Bolus Tracking. ROI en cayado aórtico
Reconstrucción	MPR, VR, MIP. Reconstrucción activa del radiólogo
Comentarios	La estasis venosa del contraste puede interferir la imagen de las ramas aórticas cuando se inyecta ipsilateralmente al lado sintomático

ARTERIAS PULMONARES	
Posición del paciente	Decúbito supino
Topograma	Antero posterior
Orientación del corte	Transversal Senos costofrénicos
Primer corte	Vértices pulmonares.
Último corte	0,625/2,5 - 3 mm (según equipo 64/16 cortes)
Grosor corte	0,625/2,5 -1,5 mm
Incremento	Predeterminado, partes blandas, pulmón
Filtro de reconstrucción	250/120
mAs/kV	Estudio con contraste IV
Estudio simple-contraste	4 - 5 ml/s
Caudal	Bolus Tracking. ROI en tronco de la pulmonar
Retardo	MPR o VR en casos seleccionados para diferenciar nódulos de vasos.
Reconstrucción	- Practicar la apnea en inspiración con el paciente previo al estudio. - Estudio caudo-craneal para optimizar la apnea del paciente. - A los 3 minutos del inicio de la inyección del contraste se puede añadir espiral desde cabezas femorales hasta las rodillas para descartar trombosis venosa profunda
Comentarios	
	

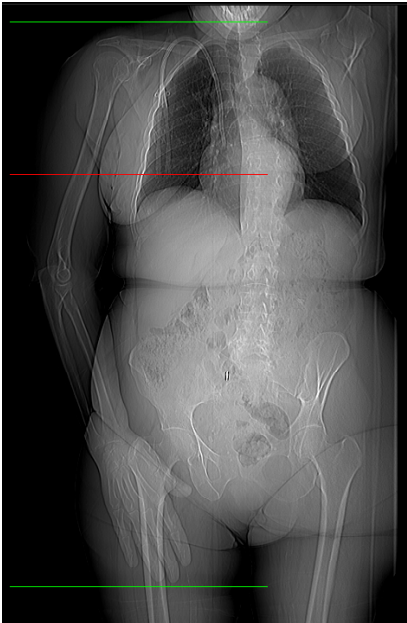
	CORONARIAS
Posición del paciente	Decúbito supino
Topograma	Antero posterior
Orientación del corte	Transversal
Primer corte	1 cm por debajo de la carina
Último corte	Base del corazón
Grosor corte	1,25 - 2,5 mm Ca Score / 0,625 - 1 mm CTA (según equipo 64/16 cortes)
Incremento	1,25 - 2,5 mm Ca Score / 0,625 - 0,5 mm CTA
Filtro de reconstrucción	Ca Score ,CTA, Recon Phases
mAs/kV	170/120
Estudio simple-contraste	Estudio simple para Ca Score. Estudio con contraste IV para CTA
Caudal	4 ml/s
Retardo	Bolus Tracking. ROI en aorta descendente
Reconstrucción	VR, MIP. Reconstrucción activa del radiólogo
Comentarios	<ul style="list-style-type: none"> - Practicar la apnea en inspiración con el paciente previo al estudio. - La frecuencia cardiaca debe estar entre 65-70 ppm. Si está por encima, requiere el uso de Beta-bloqueantes. - Se puede administrar Nitroglicerina 0,4-0,8 mg/s.l., si no está contraindicada, como vasodilatador para mejorar el estudio.
	


AORTA	
Posición del paciente	Decúbito supino
Topograma	Antero posterior
Orientación del corte	Transversal
Primer corte	Vértices pulmonares.
Último corte	Sífnisis pubiana.
Grosor corte	0,625/2 - 3 mm (según equipo 64/16 cortes)
Incremento	0,625/1 - 3mm
Filtro de reconstrucción	Predeterminado, pulmón.
mAs/kV	170/120
Estudio simple-contraste	NO ADMINISTRAR CONTRASTE ORAL. Estudio simple y con contraste en fase arterial. Ver si fase venosa.
Caudal	3,5 – 4,5 ml/s
Retardo	Bolus Tracking. ROI en aorta ascendente.
Reconstrucción	MPR, VR, MIP. Reconstrucción activa del radiólogo
Comentarios	<ul style="list-style-type: none"> - Estudio simple previo si sospecha de disección o rotura de aneurisma para diagnóstico de hemorragia. - Valorar no realizar el estudio simple en aquellos pacientes que ya tienen estudios previos de seguimiento de aneurismas y endoprótesis. - Valorar fase tardía para detectar fugas sutiles de endoprótesis.
	

ARTERIA MESENTÉRICA	
Posición del paciente	Decúbito supino
Topograma	Antero posterior
Orientación del corte	Transversal
Primer corte	Cúpulas diafragmáticas
Último corte	Sínfisis pubiana
Grosor corte	2 - 2,5 mm (según equipo)
Incremento	1 - 2,5 mm
Filtro de reconstrucción	Filtro predeterminado
mAs/kV	170/120
Estudio simple-contraste	Estudio con contraste IV NO ADMINISTRAR CONTRASTE ORAL.
Caudal	3 - 4 ml/s
Retardo	Bolus Tracking. ROI en aorta abdominal superior
Reconstrucción	MPR, VR, MIP. Reconstrucción activa del radiólogo
Comentarios	- Fase arterial como mapa vascular. - Fase venosa para evaluar el realce de la pared intestinal y la permeabilidad de la vena mesentérica superior
	

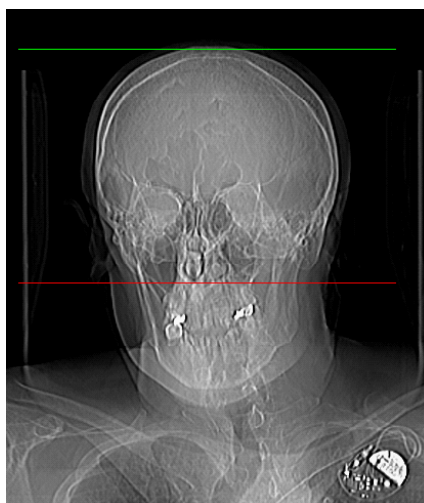
ARTERIAS RENALES	
Posición del paciente	Decúbito supino
Topograma	Abdominal frontal
Orientación del corte	Transversal
Primer corte	Cúpulas diafragmáticas
Último corte	Crestas iliacas
Grosor corte	0,625/1 mm (según equipo 64/16 cortes)
Incremento	0,625/0,5 mm
Filtro de reconstrucción	Filtro predeterminado
mAs/kV	170/120
Estudio simple-contraste	Estudio con contraste IV en fase arterial. Fase nefrográfica. NO ADMINISTRAR CONTRASTE ORAL.
Caudal	3 - 4 ml/s
Retardo	Bolus Tracking. ROI en aorta abdominal superior
Reconstrucción	MPR, VR, MIP. Reconstrucción activa del radiólogo
Comentarios	- Ajustar el volumen de contraste en pacientes con función renal en el límite. - Practicar la apnea en inspiración con el paciente previo al estudio.
	

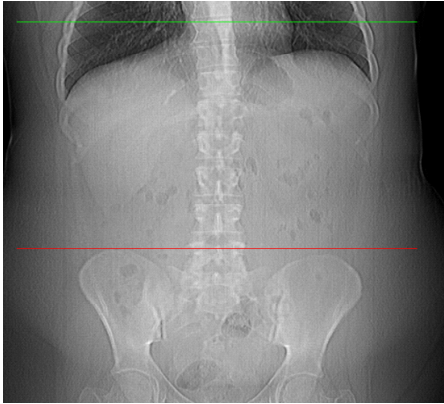
	MIEMBRO SUPERIOR
Posición del paciente	Decúbito supino
Topograma	Antero posterior
Orientación del corte	Transversal
Primer corte	Supraclavicular
Último corte	Dedos mano
Grosor corte	0,625/2 - 2,5 mm (según equipo 64/16 cortes)
Incremento	0,625/1 - 2,5 mm
Filtro de reconstrucción	Vascular, partes blandas, hueso
mAs/kV	170/120
Estudio simple-contraste	Estudio con contraste IV
Caudal	3 - 4 ml/s
Retardo	Bolus Tracking. ROI en aorta ascendente
Reconstrucción	MPR, VR, MIP. Reconstrucción activa del radiólogo
Comentarios	




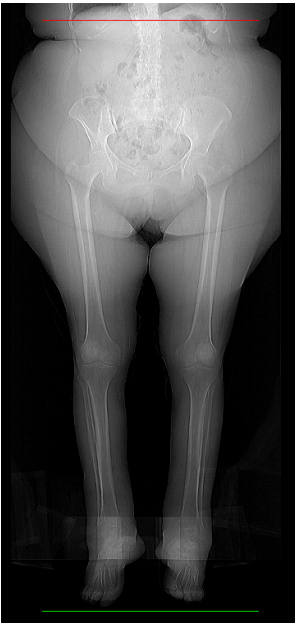
MIEMBROS INFERIORES	
Posición del paciente	Decúbito supino
Topograma	Antero posterior
Orientación del corte	Transversal
Primer corte	Cúpulas diafragmáticas
Último corte	Dedos pies
Grosor corte	0,625/2 - 2,5 mm (según equipo 64/16 cortes)
Incremento	0,625/1 - 2,5 mm
Filtro de reconstrucción	Predeterminado, partes blandas, hueso
mAs/kV	170/120
Estudio simple-contraste	Estudio con contraste IV
Caudal	3 - 4 ml/s
Retardo	Bolus Tracking. ROI en aorta abdominal infrarrenal
Reconstrucción	MPR, VR, MIP. Reconstrucción activa del radiólogo
Comentarios	
	

SENOS VENOSOS	
Posición del paciente	Decúbito supino
Topograma	Antero posterior
Orientación del corte	Transversal
Primer corte	Base craneal
Último corte	Vértex
Grosor corte	0,625/1 mm (según equipo 64/16 cortes)
Incremento	0,625/0,5 mm
Filtro de reconstrucción	Filtro predeterminado.
mAs/kV	100/120
Estudio simple-contraste	Estudio con contraste IV en fase venosa
Caudal	3 - 4 ml/s
Retardo	30 segundos
Reconstrucción	MPR, VR, MIP. Reconstrucción activa del radiólogo
Comentarios	



VENA PORTA	
Posición del paciente	Decúbito supino
Topograma	Antero posterior
Orientación del corte	Transversal
Primer corte	Cúpulas diafragmáticas
Último corte	Crestas ilíacas
Grosor corte	0,625/3 - 5 mm (según equipo 64/16 cortes)
Incremento	0,625/3 - 5 mm
Filtro de reconstrucción	Filtro predeterminado.
mAs/kV	170/120
Estudio simple-contraste	Estudio con contraste IV en fase venosa. No administrar contraste oral
Caudal	3 - 4 ml/s
Retardo	70 segundos
Reconstrucción	MPR, VR. Reconstrucción activa del radiólogo
Comentarios	- El estudio debe también permitir determinar la causa de la trombosis portal, como carcinoma de páncreas, pancreatitis o hepatoma
	

	VCI
Posición del paciente	Decúbito supino
Topograma	Antero posterior
Orientación del corte	Transversal
Primer corte	Cúpulas diafragmáticas
Último corte	Sínfisis pubiana.
Grosor corte	0,625/3 - 5 mm (según equipo 64/16 cortes)
Incremento	0,625/3 - 5 mm
Filtro de reconstrucción	Filtro predeterminado.
mAs/kV	250/120
Estudio simple-contraste	Estudio con contraste IV en fase venosa.
	No administrar contraste oral
Caudal	3 - 4 ml/s
Retardo	90 segundos/Bolus Tracking. ROI en vena cava infrarrenal.
Reconstrucción	nal.
Comentarios	MPR, VR, MIP. Reconstrucción activa del radiólogo
	

MIEMBROS INFERIORES VENOSO	
Posición del paciente	Decúbito supino
Topograma	Antero posterior
Orientación del corte	Transversal
Primer corte	Cúpulas diafragmáticas.
Último corte	Dedos pies.
Grosor corte	0,625/2 - 2,5 mm (según equipo 64/16 cortes)
Incremento	0,625/1 - 2,5 mm
Filtro de reconstrucción	Predeterminado, partes blandas, hueso.
mAs/kV	170/120
Estudio simple-contraste	Estudio con contraste IV
Caudal	3 - 4 ml/s
Retardo	90 segundos.
Reconstrucción	MPR, VR. Reconstrucción activa del radiólogo
Comentarios	
	



Protocolos de musculoesquelético

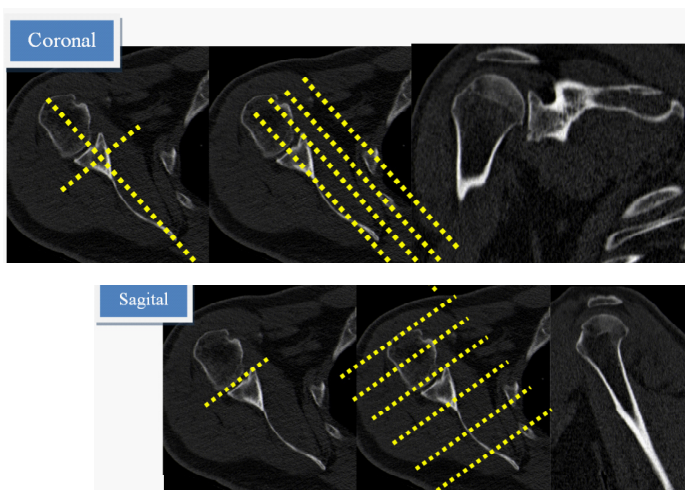
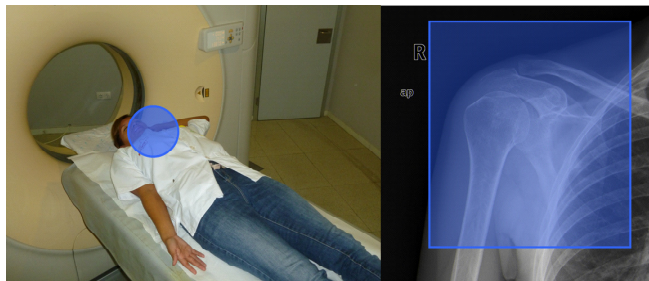María Francisca Cegarra Navarro
María Victoria Redondo Carazo
Carmen Zevallos Maldonado

Generalidades

- Informar al paciente e indicar la importancia de que permanezca quieto para evitar repeticiones y que respire suavemente durante la exploración.
- Colocar al paciente en la posición adecuada para cada tipo de estudio y usar sujeción o apoyo en los casos recomendados.
- En estudios de columna colocar al paciente en decúbito supino y obtener escanograma en lateral. Para columna cervical ajustar la cabeza con cuñas y en columna dorsal y lumbar posicionar la cabeza primero colocándole entre las piernas una cuña de gomaespuma.
- Ajustar el FOV a la región a estudio.
- En los casos que sea posible se usará protección gonadal y tiroidea.
- En niños y jóvenes ajustar en lo posible el kV y mA.
- Si fuera necesario, se administrará contraste iv según criterio del radiólogo (2ml/Kg; en adultos >70Kg: 100ml).

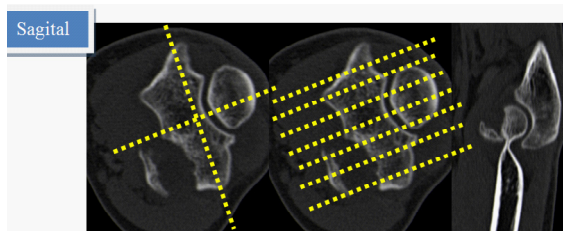
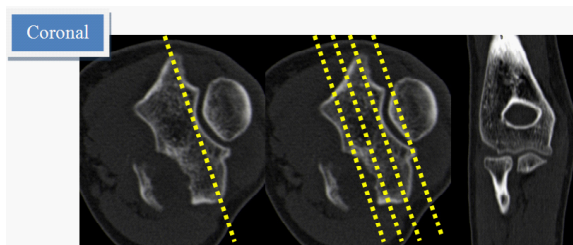
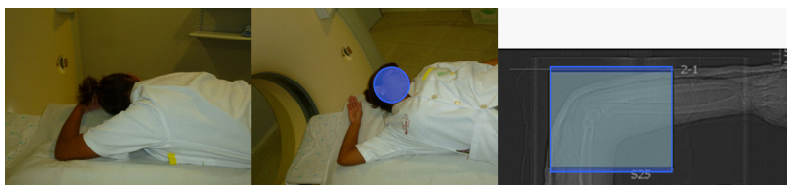HOMBRO	
Posición del paciente	Decúbito supino, con brazo a estudio extendido, paralelo al cuerpo y con ligera rotación externa
Primer corte	Margen superior de la articulación acromio-clavicular
Último corte	Borde inferior de la escápula incluyendo húmero proximal
Grosor corte	3 mm
Incremento reconstrucción	1.5
Filtro de reconstrucción	C (Hueso)
mAs/kV	175/140
Post-procesado	Tomando como referencia la línea gleno-humeral se harán reconstrucción en plano coronal (cortes perpendiculares a la línea de referencia) y sagital (cortes paralelos a la línea de referencia)

Posición del paciente, scout y post-procesado



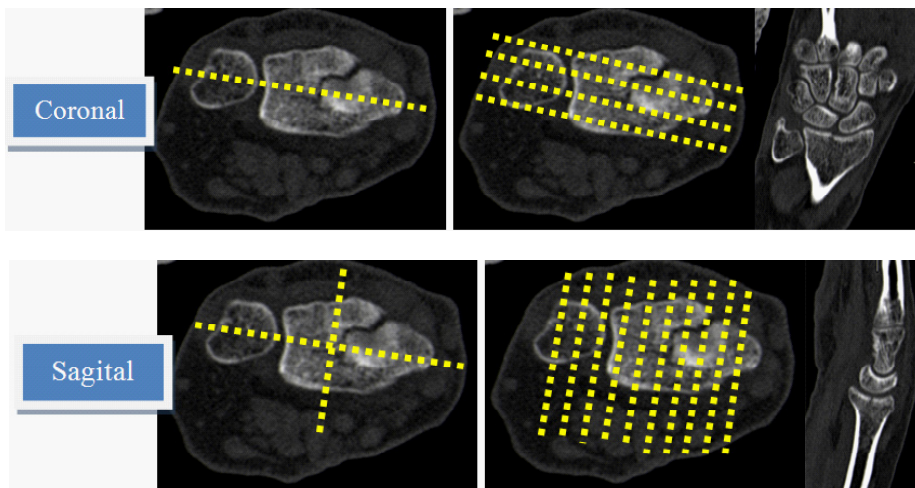
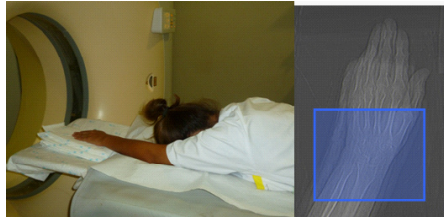
CODO	
Posición del paciente	Decúbito prono, con el codo flexionado 90°. Si el paciente no puede adoptar esa postura se pondrá en decúbito supino con el codo flexionado 90° y lateralizando la cabeza al lado contralateral.
Primer corte	Tercio medio del húmero
Último corte	Tercio medio del cúbito y radio
Grosor corte	1.5 mm
Incremento	0.75
Filtro de reconstrucción	D (Hueso)
mAs/kV	120/140
Post-procesado	Tomando como referencia la línea interepicondilar se hará reconstrucción en plano coronal (cortes paralelos a la línea de referencia) y sagital (cortes perpendiculares a la línea de referencia)

Posición del paciente, scout y post-procesado



MUÑECA	
Posición del paciente	Decúbito prono, con el brazo extendido sobre la cabeza y tan recto como sea posible, en posición neutra y la palma de la mano en el centro de la mesa
Primer corte	Diáfisis distal del cúbito y radio
Último corte	Base de los metacarpianos
Grosor corte	1.5 mm
Incremento	0.75
Filtro de reconstrucción	D (hueso)
mAs/kV	120/140
Post-procesado	Tomando como referencia la línea radio-cubital se hará reconstrucción en plano coronal (cortes paralelos a la línea de referencia) y sagital (cortes perpendiculares a la línea de referencia)

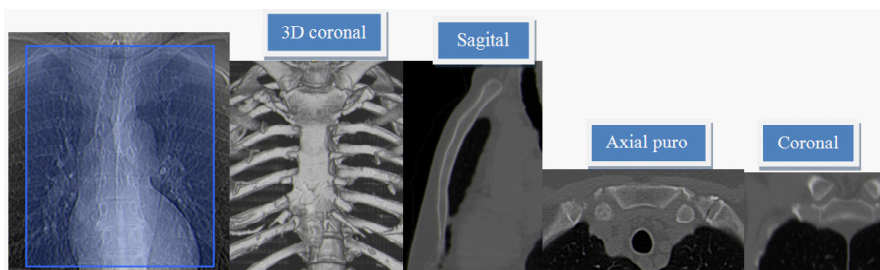
Posición del paciente, scout y post-procesado



ESTERNON Y ARTICULACIONES ESTERNO-CLAVICULAR Y COSTO-ESTERNAL

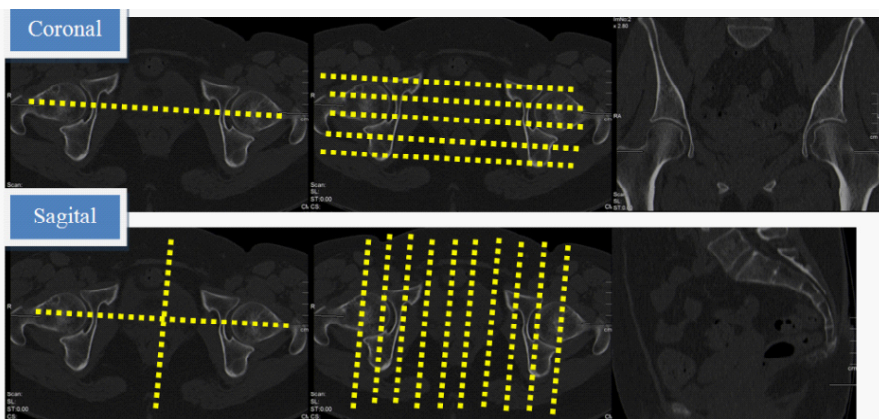
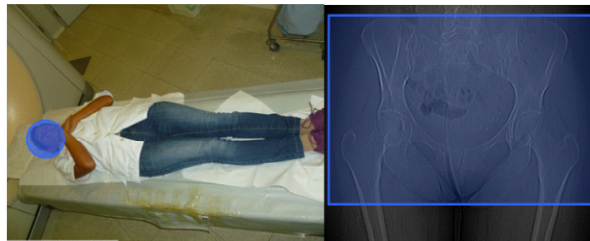Posición del paciente	De frente. Orientación de corte: transversal (axial puro)
Primer corte	Manubrio
Último corte	Apéndice xifoides
Grosor corte	2 mm (salvo fracturas a 0.8mm con incremento de
Incremento	0.4mm)
Filtro de reconstrucción	1 mm
mAs/kV	C (Hueso) y D (partes blandas)
Post-procesado	El más bajo posible para obtener una imagen de calidad
Scout y reconstrucciones	/"Standard" Ventana ósea y partes blandas. Reconstruir en plano coronal y sagital

Scout y reconstrucciones



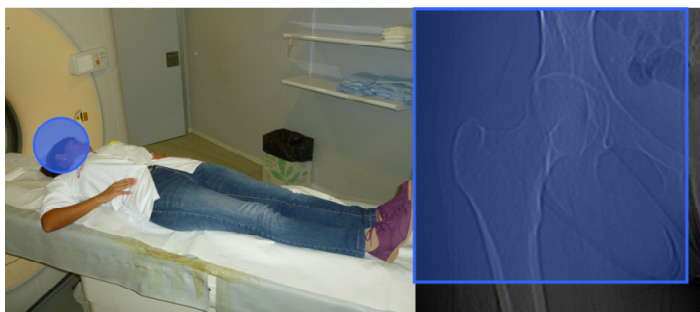PELVIS	
Posición del paciente	Decúbito supino con las piernas extendidas sobre la mesa y pie juntos con los dedos apuntando hacia arriba (para favorecer la rotación interna)
Primer corte	Cresta iliaca
Último corte	Tuberosidad isquiática
Grosor corte	3 mm
Incremento	1.5
Filtro de reconstrucción	C o D (hueso)
mAs/kV	175/140
Post-procesado	Tomando como referencia la línea que pasa a través del centro de las cabezas femorales se hará reconstrucción en plano coronal (cortes paralelos a la línea de referencia) y sagital (cortes perpendiculares a la línea de referencia)

Posición del paciente, scout y post-procesado



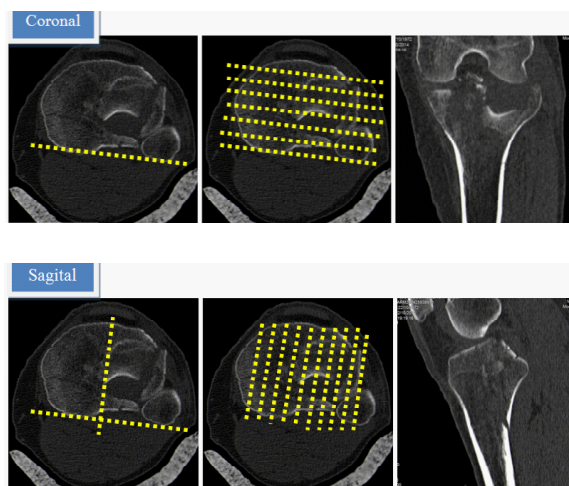
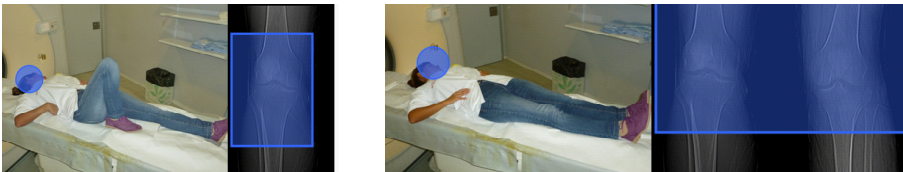CADERA	
Posición del paciente	Decúbito supino con las piernas extendidas sobre la mesa y pie juntos con los dedos apuntando hacia arriba (para favorecer la rotación interna)
Primer corte	Techo acetabular
Último corte	Trocánter menor
Grosor corte	3 mm
Incremento	1.5
Filtro de reconstrucción	C (hueso)
mAs/kV	175/140
Post-procesado	Tomando como referencia la línea que pasa a través del centro de las cabezas femorales se hará reconstrucción en plano coronal (cortes paralelos a la línea de referencia) y sagital (cortes perpendiculares a la línea de referencia)

Posición del paciente y scout



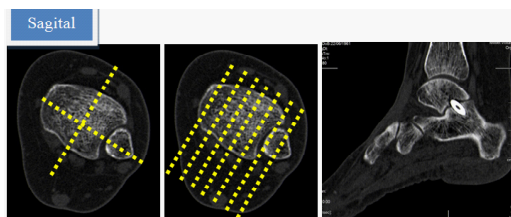
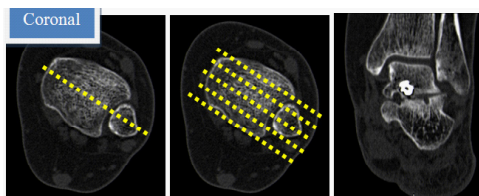
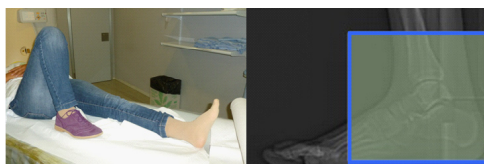RODILLA	
Posición del paciente	Decúbito supino con las rodillas extendidas (o ligeramente flexionadas) y paralelas al eje de la mesa, con ligera rotación interna (para favorecer la posición de la patela centrada)
Primer corte	Región suprapatelar
Último corte	Diáfisis proximal de la tibia
Grosor corte	3 mm
Incremento	1.5
Filtro de reconstrucción	B (partes blandas) D (hueso)
mAs/kV	175/140
Post-procesado	Tomando como referencia la línea que pasa a través del borde posterior del platillo tibial se hará reconstrucción en plano coronal (cortes paralelos a la línea de referencia) y sagital (cortes perpendiculares a la línea de referencia)

Posición del paciente, scout y post-procesado



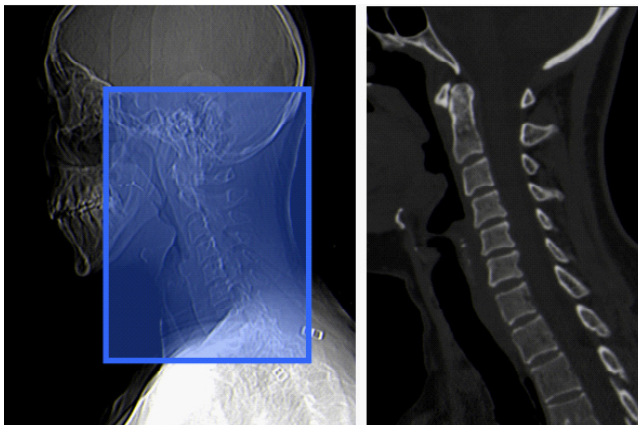
TOBILLO-PIE	
Posición del paciente	Decúbito supino con la pierna extendida paralela a la mesa y con tobillo a 90° apoyando la planta del pie en un soporte blando. Topograma lateral, con el paciente en decúbito supino y pies primero
Primer corte	Tobillo: Diáfisis distal de la tibia
Último corte	Pie: Articulación tibio-astragalina Tobillo: mediopie
Grosor corte	Pie: hasta los dedos (incluirlos todos en su totalidad)
Incremento	1.5 mm
Filtro de reconstrucción	0.75
mAs/kV	D (hueso)
Post-procesado	120/140 Tomando como referencia la línea que pasa sobre la articulación tibio-peronea se hará reconstrucción en plano coronal (cortes paralelos a la línea de referencia) y sagital (cortes perpendiculares a la línea de referencia)

Posición del paciente, scout y post-procesado



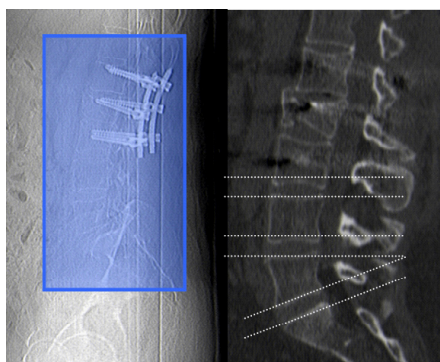
COLUMNA CERVICAL	
Posición del paciente	Decúbito supino y ajustando la cabeza para inmovilizar al máximo
Primer corte	Sobre un escanograma lateral del cuello se limita el estudio a la región cervical o a un segmento en concreto, estrechando el FOV para dar una adecuada magnificación al disco
Último corte	1ª-2ª vértebra torácica
Grosor corte	2 mm
Incremento	1
Filtro de reconstrucción	C (hueso) y D (partes blandas)
mAs/kV	150/140
Post-procesado	Se hará un MPR de 2mm con ventana de hueso, abarcando toda la vértebra, en plano sagital (que irá de derecha a izquierda) y en plano coronal (que irá de delante a atrás y dándole una angulación sobre el sagital paralela a la columna cervical)

Posición del paciente, scout y post-procesado



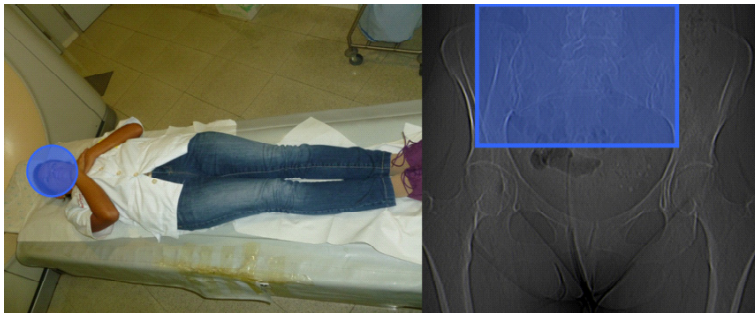
COLUMNA DORSAL Y LUMBAR	
Posición del paciente	Decúbito supino y cabeza primero colocándole bajo las piernas una cuña de goma-espuma
Primer corte	Sobre un escanograma lateral de columna dorsal o lumbar se limita el estudio a una región o segmento en concreto, estrechando el FOV para dar una adecuada magnificación al disco Dorsal: desde C7 Lumbar: desde D12
Último corte	Dorsal: hasta L1 Lumbar: hasta S2
Grosor corte	2 mm
Incremento	1
Filtro de reconstrucción	C (hueso) y D (partes blandas)
mAs/kV	150/140
Post-procesado	Se hará un MPR de 2.5 mm con ventana de hueso, abarcando toda la vértebra, en plano sagital (que irá de derecha a izquierda) y, sólo en casos indicado por el radiólogo un MPR en plano coronal (que irá de delante a atrás y dándole una angulación sobre el sagital paralela a la columna lumbar). Se realizará un MPR en axial oblicuo para el estudio de los distintos discos vertebrales L3-L4, L4-L5 y L5-S1, incluyendo el localizador de cada uno de los espacios

Posición del paciente, scout y post-procesado



SACROILÍACAS	
Posición del paciente	Decúbito supino y con los brazos en alto para no interponerse en la zona a estudio
Primer corte	Sobre un escanograma lateral de columna lumbosacra se programa una hélice que abarque toda la articulación sacroiliaca, estrechando el FOV para dar una adecuada magnificación a la articulación
Último corte	1 cm debajo del margen inferior sacro
Grosor corte	2 mm
Incremento	1 mm
Filtro de reconstrucción	C (hueso)
mAs/kV	140/175
Post-procesado	Se hará un MPR en coronal (paralelo al eje longitudinal del sacro) y axial oblicuo (paralelo al disco L5/S1)

Posición del paciente, scout y post-procesado



ESTUDIO DINÁMICO DE INESTABILIDAD FÉMORO PATELAR

Posición del paciente	Decúbito supino con ligera rotación externa de los pies (15°)
Primer corte	Topograma: frente Orientación de corte: transversal (axial puro) Desde 1cm por encima del polo superior de la rótula
Último corte	1cm por debajo de la tuberosidad tibial anterior
Grosor corte	3mm
Incremento	2mm
Filtro de reconstrucción	Standard
mAs/kV	175/140

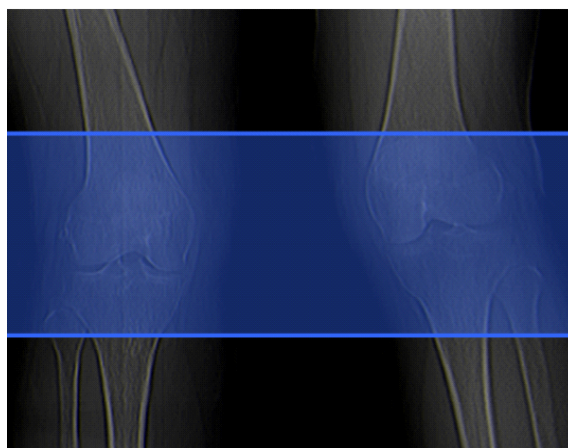
A) ESTUDIO CON LEVE FLEXIÓN DE LAS RODILLAS (15°)

- 1º) Con relajación del cuádriceps (toda la rodilla)
- 2º) Con contracción del cuádriceps (desde el polo superior al polo inferior de la rótula).

B) ESTUDIO CON FLEXIÓN MÁXIMA DE RODILLAS

- 1º) Con relajación del cuádriceps (desde el polo superior al polo inferior de la rótula)
- 2º) Sólo si lo indica el radiólogo se hará con contracción del cuádriceps (desde el polo superior al polo inferior de la rótula).

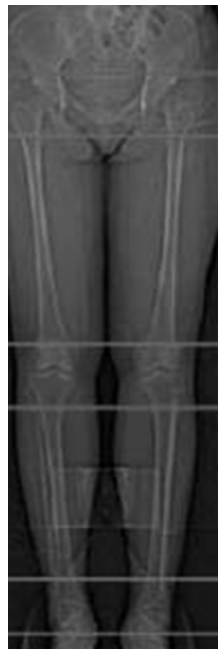Reconstrucción (sólo del 1º estudio con leve flexión de la rodilla y en relajación): ventana ósea y partes blandas y reconstrucción en plano sagital de ambas rodillas. Calcular TA-GT (con superposición de las imágenes del 1º estudio en relajación, indicadas previamente por radiólogo).



ESTUDIO ROTACIONAL DE EXTREMIDADES INFERIORES

Posición del paciente	Decúbito supino con ligera rotación externa de los pies (15°)
Primer corte	Topograma: frente Orientación de corte: transversal (axial puro). Cuello femoral: borde superior de las cabezas femorales Rodillas: polo superior de ambas rótulas, Tobillo: borde superior de ambos maleolos
Último corte	Cuello femoral: trocánteres mayores. Rodillas: debajo de las cabezas de los peronés. Tobillo: borde inferior a ambos maleolos
Grosor corte	3 mm
Incremento	2 mm
Filtro de reconstrucción	Standard
mAs/kV	175/140
Post-procesado	Ventana ósea y partes blandas y reconstrucción en plano sagital de ambas rodillas. Calcular TA-GT y otros ángulos (con superposición de las imágenes indicadas previamente por radiólogo)

Posición del paciente, scout y post-procesado



**PROTOCOLOS DE
TOMOGRFÍA
COMPUTERIZADA
SERVICIO DE
RADIOLOGÍA DEL
HOSPITAL GENERAL
UNIVERSITARIO
REINA SOFÍA DE
MURCIA**

PTCRHGURS2015

Coordinadores:

Alejandro Puerta Sales
Vicente García Medina