Sociedad Española de Nefrología

nefrología
Revista de la Sociedad Española de Nefrología
www.revistanefrologia.com



## Cartas al Director

# Poliquistosis renal autosómica recesiva diagnosticada en mujer de 39 años con fallo renal y calambres

## Autosomal recessive polycystic kidney disease diagnosed in a 39 year-old women with kidney failure and cramps

*Sr. Director:*

La poliquistosis renal autosómica recesiva (PQRAR) es una enfermedad hereditaria rara, con una incidencia estimada de 1:10.000 a 1:40.000[1,2]. Se debe a la mutación del gen *PKHD1* que codifica una proteína denominada fibroquistina o poliductina responsable de la diferenciación de túbulos renales y de vía biliar[1]. Se caracteriza por quistes renales con deterioro progresivo de la función renal, y disgenesia biliar que produce fibrosis hepática congénita[2,3]. Se pueden establecer subtipos según edad de presentación y severidad de la enfermedad: prenatal, neonatal, infantil y juvenil[3]. En el primer año de vida se describen los casos más graves con nefromegalia y síndrome de Potter[4]; siendo los detectados en la adolescencia menos sintomáticos y deterioro más tardío de la función renal. Sin embargo, existen pocos artículos publicados de pacientes diagnosticados durante la edad adulta.

Mujer de 39 años sin antecedentes de interés, que consultó en urgencias por calambres en miembros inferiores desde hacía 6 meses, pero que habían aumentado en la última semana. Asociaba astenia, hiporexia y pérdida de 20 kg de peso durante el último año. No refería ingesta de AINE ni otros fármacos. No fiebre, fotosensibilidad, lesiones cutáneas, artralgias u otros datos de enfermedad sistémica. Exploración física normal, a excepción de tensión arterial de 93/61 mmHg. En la analítica destacaba: creatinina 5,53 mg/dl, urea 386 mg/dl, sodio 127 mEq/l, potasio 5,3 mEq/l, magnesio 1,2 mg/dl, calcio 6 mg/dl, PTH 672 pg/ml, hemoglobina 8,4 g/dl, pH 7,28, bicarbonato 13,6 mmol/l, $pCO_2$ 29 mmol/l y anión GAP 19. Análisis de orina: proteinuria 310 mg/día, natriuria 186 mEq/día, calciuria 86 mg/día, magnesuria 48 mg/día, sin glucosuria, ni hematuria ni leucocituria. Estudio de anemia y frotis normal. Estudio inmunológico y serológico normal. Las hormonas: TSH, cortisol, ACTH y ADH fueron normales, pero se elevaron renina y aldosterona. Ecografía abdominal: riñones disminuidos de tamaño con mala diferenciación corticomedular, adelgazamiento de la cortical y quistes simples menores de 1 cm bilaterales de predominio medular, sin litiasis ni hidronefrosis (fig. 1). Como hallazgo casual ecográfico, confirmado en la colangiopancreatografía por resonancia magnética, aparecieron dilataciones quísticas de los conductos intrahepáticos, que es diagnóstico de enfermedad de Caroli (fig. 2).

Tras tratamiento intravenoso con magnesio, calcio, potasio y bicarbonato, desaparecieron los calambres. Precisó suplementos de sal para normalizar la tensión arterial. Al alta: creatinina 4,5 mg/dl, sodio 133 mEq/l, potasio 3,7 mEq/l, calcio 7,1 mg/dl, magnesio 2,2 mg/dl, pH 7,34 y bicarbonato 24 mmol/l; siendo necesario mantener tratamiento oral. El cribado familiar de padres, hermanos e hijos, con ecografía renal y analítica fue normal. No había consanguinidad entre sus padres. El diagnóstico de confirmación se obtuvo por el estudio genético que detectó la mutación del gen *PKDH1*, además se descartó la presencia de tubulopatía asociada. Cuatro meses después de su ingreso, la paciente inició diálisis peritoneal.

La PQRAR es una enfermedad pediátrica con clínica renal y hepática, con pocos casos publicados que comiencen en la edad adulta. El diagnóstico diferencial se realizó en primer lugar con la poliquistosis renal autosómica dominante (PQRAD) que, aunque en raras ocasiones, puede asociarse con enfermedad de Caroli[5]; siendo descartada por riñones no aumentados de tamaño y quistes renales subcentimétricos. También se excluyeron otras nefropatías quísticas hereditarias: enfermedad medular quística, nefronoptisis, enfermedad por mutación del gen *HNF1b*, esclerosis tuberosa, síndrome de von Hippel-Lindau y nefropatías quísticas adquiridas: quistes simples, enfermedad quística adquirida o enfermedad de Cacchi-Ricci.

En nuestro caso las alteraciones tubulares: hipomagnesemia, natriuresis y poliuria, con clínica de calambres fueron el síntoma guía. Aunque se han descrito alteraciones hidroelectrolíticas asociadas[6–8], este es el primer caso de PQRAR en la literatura que comienza con hipomagnesemia sintomática. Además, se descartaron con estudio genético, otras tubulopatías concomitantes como el síndrome de Gitelman,

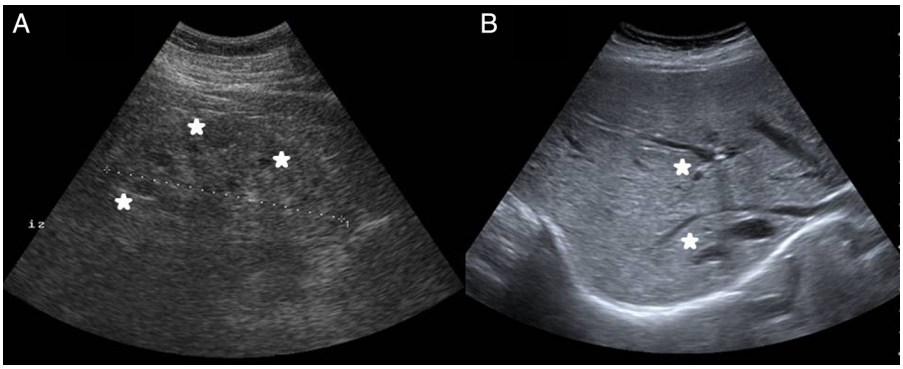


**Figura 1 – Ecografía: A) Quistes renales corticosinusales. B) Dilatación quística de los conductos intrahepáticos.**

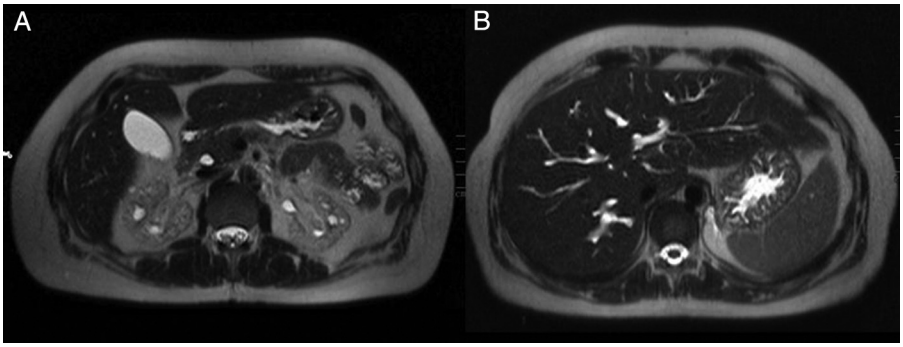


**Figura 2 – Colangiopancretografía por resonancia magnética: A) Quistes renales bilaterales. B) Enfermedad de Caroli en el hígado.**

que pudieran explicar los hallazgos de hiperreninismo e hiperaldosteronismo secundario con hipomagnesemia. En nuestra paciente serían debidos al aumento de la excreción urinaria de sodio, agua y magnesio por el mal funcionamiento de la célula tubular.

El deterioro de la función renal es progresivo, y más de la mitad de los pacientes acaban precisando tratamiento renal sustitutivo antes de los 20 años[1,9]. La hipertensión arterial es un factor de mal pronóstico, aparece desde los primeros meses de vida y mejora con la edad[2,7]. La enferma no presentaba antecedentes de hipertensión e incluso se objetivaron cifras bajas de presión arterial durante el ingreso, probablemente debido a su nefropatía pierde-sal; por lo que podría explicar la evolución benigna de este caso.

En conclusión, la PQRAR es una enfermedad propia de la infancia, pero no debemos olvidar que puede comenzar en la edad adulta con unas manifestaciones menos agresivas. Sospecharemos esta enfermedad en los adultos con enfermedad renal crónica terminal, hallazgos radiológicos compatibles (quistes renales milimétricos medulares, dilatación de los conductos intrahepáticos) y alteraciones iónicas sintomáticas asociadas.

## BIBLIOGRAFÍA

1. Fernández C, Navarro M. Poliquistosis renal autosómica recesiva. Nefrologia Sup Ext. 2011;2:52–7.
2. Fonck C, Chauveau D, Gagnadoux MF, Pirson Y, Grünfeld JP. Autosomal recessive polycystic kidney disease in adulthood. Nephrol Dial Transplant. 2001;16:1648–52.
3. Ariceta G, Lens XM. Autosomal recessive polycystic kidney disease [Article in Spanish]. Nefrologia. 2003;Suppl 1:S23–8.
4. Gunay-Aygun M, Font-Montgomery E, Lukose L, Tuchman Gerstein M, Piwnica-Worms K, Choyke P, et al. Characteristics of congenital hepatic fibrosis in a large cohort of patients with autosomal recessive polycystic kidney disease. Gastroenterology. 2013;144:112–21.e2.
5. Álvarez Navascués R, Quiñones L, Guinea OF, Guerediaga F. Caroli disease in a kidney transplant patient with polycystic kidney disease. Nefrologia. 2005;25:336–7.
6. Gunay-Aygun M, Font-Montgomery E, Lukose L, Tuchman M, Graf J, Bryant JC, et al. Correlation of kidney function, volume and imaging findings, and PKHD1mutations in 73 patients with autosomal recessive polycystic kidney disease. Clin J Am Soc Nephrol. 2010;5:972–84.
7. Büscher R, Büscher AK, Weber S, Mohr J, Hegen B, Vester U, et al. Clinical manifestations of autosomal recessive polycystic kidney disease (ARPKD): Kidney-related and non-kidney-related phenotypes. Pediatr Nephrol. 2014;29:1915.
8. Guay-Woodford LM, Desmond RA. Autosomal recessive polycystic kidney disease: The clinical experience in North America. Pediatrics. 2003;111:1072.
9. Bergmann C, Senderek J, Windelen E, Küpper F, Middeldorf I, Schneider F, et al. Clinical consequences of PKHD1 mutations in 164 patients with autosomal-recessive polycystic kidney disease (ARPKD). Kidney Int. 2005;67:829.

Víctor Martínez[a,*], Cristina Trasancos[b], Fernanda Ramos[a], Concepción Alcázar[a], Juan B. Cabezuelo[a] y Miguel García[c]

[a] *Servicio de Nefrología, Hospital Reína Sofía, Murcia, España*
[b] *Servicio de Medicina Interna, Hospital Morales Meseguer, Murcia, España*
[c] *Unidad de Nefro-genética, Hospital Clínico Universitario de Santiago, Santiago de Compostela, A Coruña, España*

* *Autor para correspondencia.*
Correo electrónico: victormj80@gmail.com (V. Martínez).

0211-6995/© 2016 Sociedad Española de Nefrología. Publicado por Elsevier España, S.L.U. Este es un artículo Open Access bajo la CC BY-NC-ND licencia (http://creativecommons.org/licencias/by-nc-nd/4.0/).
http://dx.doi.org/10.1016/j.nefro.2016.02.002

# A rare cause of diarrhea in patients with focal segmental glomerulosclerosis

## Una causa poco frecuente de diarrea en pacientes con glomeruloesclerosis focal y segmentaria

*Dear Editor,*

Focal segmental glomerulosclerosis (FSGS) symbolizes a common histologic pattern of glomerular injury associated with numerous disease mechanisms. Ulcerative colitis (UC) represents one of the types of inflammatory bowel disease, which occurs in genetically predisposed individuals. The coexistence of these two diseases is an unexpected condition. Lately, case reports have been published documenting the development of nephropathy after treatment of ulcerative colitis with mesalamine or sulphasalazine. In cases in the literature, this coexistence has been identified as associated with 5-ASA therapy.[1–5] In this case, we report the ulcerative colitis occurring in a patient with focal segmental glomerulosclerosis not affiliated with 5-ASA therapy.

A 66-year-old man, with a 3-year history of focal segmental glomerulosclerosis, was admitted with bloody and mucoid diarrhea which had been for lasting for 10 days. There was no fever, nausea, vomiting or infection. There was no feature in the patient's history except diarrhea. Physical examination also was normal. Laboratory investigation demonstrated impaired renal function and proteinuria due to focal segmental glomerulosclerosis. Renal function test which is similar to the old values showed serum creatinine level of 3.15 mg/dl (0.8–1.3), BUN level of 89 mg/dl (17–43) and 24-h urine protein level of 1876 mg/day (<200). In addition, his erythrocyte sedimentation rate (ESR) was 79 mm/h (<20) and C-reactive protein (CRP) was 6.66 mg/dl (<0.4). A large amount of leukocytes and erythrocytes was seen in the stool microscopy. Stool cultures were detected negative twice. Colonoscopy revealed that there were to exudates of millimetric ulcers descending colon, sigmoid colon and rectum. The colon biopsy confirmed the diagnosis of ulcerative colitis.

The patient was started on mesalamine. His symptoms showed marked improvements after starting mesalamine treatment. After treatment, laboratory investigation demonstrated; creatinine level of 3.7 mg/dl (0.8–1.3), BUN level of 116 mg/dl (17–43), ESR level of 38 mm/h (<20), CRP level of 0.319 mg/dl (<0.4), and 24-h urine protein level of 2099 mg/day (<200). There were no abnormalities suggestive of nephrotoxicity in patients due to mesalamine, while acute phase reactants declined. The decline in ESR and CRP levels is thought to be in favor of improving ulcerative colitis activation.

A focal segmental glomerulosclerosis after ulcerative colitis treatment with mesalamine and sulfasalazine has been reported in the literature.[1] Additionally in the literature, there have been several minimal changes in the disease following the treatment of inflammatory bowel disease with mesalamine or sulfasalazine.[2–6] A case report has been published of nephrotic syndrome due to Crohn's disease with mesalamine treatment.[7]

In this case, we discuss about the developed ulcerative colitis in a patient who was followed for focal segmental glomerulosclerosis. Unlike previously reported cases, mesalamine and sulfasalazine have no effect on the togetherness of the two diseases. Although primary and secondary FSGS forms are defined based on the underlying cause, the podocyte damage is a common result eventually. Some genetic factors affect the inflammation which is the main cause of development of the ulcerative colitis. An unknown cause such as genetic, environmental or infections except drugs may be factors in the etiology of these two diseases. Furthermore, an unknown cause can facilitate the development of nephrotoxicity after mesalamine and/or sulfasalazine treatment. In our case, the patient's renal function did not change significantly after mesalamine treatment.

The coexistence of ulcerative colitis and focal segmental glomerulosclerosis is a rare condition. Mesalamine and/or sulfasalazine which have been used in ulcerative colitis treatment may be nephrotoxic. In our case, we have detected togetherness between ulcerative colitis and non-drug-induced focal segmental glomerulosclerosis. It should be kept in mind that the two diseases may be caused by an unknown factor such as genetic, environmental or infections except drugs.