Servicio Murciano de Salud

ÁREA DE SALUD 1
MURCIA-OESTE
Arrixaca

CASOS CLINICOS
SERVICIOS MÉDICOS
HOSPITAL CLINICO UNIVERSITARIO VIRGEN DE LA ARRIXACA

VOLUMEN II

© **Directores / Autores**:
- Carmen Botella Martínez.
- José Domingo Cubillana Herrero.
- José Antonio Galián Megías.
- Eduardo González Lozano.
- Miguel Martín Romero.
- Elizabeth Monzó Núñez.
- José Pablo Puertas García-Sandoval.
- Tomás Enrique Rodríguez Locarno.

© **Hospital Clínico Universitario Virgen de la Arrixaca**

ISBN: 978-84-125776-3-1

DL: MU-723-2022

Impreso en España/ Printed in Spain
Edición a cargo de: Nausícaä. Edición electrónica, s.l.

PRÓLOGO

Estimados compañeros,

Siento una enorme alegría al poder presentar en este prólogo la séptima edición. Este libro se ha convertido ya en un clásico de nuestro Hospital.

Con este ejemplar se refleja una vez más el tremendo potencial del buque insignia de la Región de Murcia. Se palpa una integración de los residentes y una gran implicación de los tutores. Así mismo al revisar los casos clínicos el lector podrá tomar conciencia de como lo asistencial, la investigación y la docencia siguen de la mano en este proyecto que fue "La Arrixaca" y que nació allá por el año 1975 y sigue con la misma actividad e ilusión en este año 2022.

Desde el Servicio de Docencia agradecemos el tremendo esfuerzo que supone a los autores y tutores desarrollar los trabajos y por supuesto a los integrantes del servicio de docencia y formación el poder realizar la logística de maquetación y desarrollo de este proyecto. Gracias Miguel, Tomás, Juan Antonio, Eli, Juana y Pepe por el trabajo y vuestra implicación diaria y especial en este trabajo.

Por último animaros a todos los residentes y demás FEAs y Jefes de Sección y de Servicio a seguir con ilusión, humanidad en nuestro trabajo diario, cuidando las cosas pequeñas y de rutina de

cada día, haciéndolas igual de bien o mejor que nuestros maestros para ofrecer lo mejor de nosotros mismos a la sociedad.

Pablo Puertas
Jefe de Servicio de Docencia
Hospital Clínico Universitario Virgen de la Arrixaca

INTRODUCCIÓN

Estimados compañeros,

Como Jefes de Residentes del Hospital Clínico Universitario Virgen de la Arrixaca, nos sentimos muy orgullosos de poder presentaros el resultado de vuestro esfuerzo y excelente participación en la 7ª Edición del libro de casos clínicos H.C.U.V.A. Debido al gran número y calidad científica de los casos presentados, nos hemos visto obligados a editar 4 volúmenes diferentes de esta edición: uno con los casos clínicos de especialidades quirúrgicas, dos con los casos de especialidades médicas y un cuarto con los correspondientes a servicios centrales.

Debemos agradecer a los integrantes del Comité Científico su gran labor en el proceso de revisión y selección de los mejores casos para su inclusión en el concurso de casos clínicos HCUVA 2022, y en especial a nuestros Jefes de Estudios: Dr. José Pablo Puertas García-Sandoval y al anterior jefe de estudios Dr. José Domingo Cubillana Herrero, por su implicación y colaboración activa en este proyecto.

Esperamos que esta obra refuerce vuestro espíritu investigador como médicos en formación, contando con el reconocimiento de vuestro esfuerzo por parte del Servicio de Docencia y Formación del Hospital Clínico Universitario Virgen de la Arrixaca.

Un abrazo.

Miguel Martín Romero
Tomás Rodríguez Locarno
Jefes de Residentes 2021-2022
Hospital Clínico Universitario Virgen de la Arrixaca

ÍNDICE

MEDICINA INTERNA

Capítulo 51. INFILTRADOS PULMONARES MIGRATORIOS DE CAUSA INESPERADA
Autores: Castillo Guardiola, Beatriz; Carpena Carrasco, Irene; Martínez Sánchez, Álvaro Luis; Clavero Martínez, David; Poza Cisneros, Gabriela… 17

Capítulo 52. SÍNDROME INFLAMATORIO MULTISISTÉMICO PEDIÁTRICO EN VARÓN DE 20 AÑOS CON INFECCIÓN POR SARS-COV2
Autores: Navarro Vicente, Ana; Roura Piloto, Aychel Elena… 24

Capítulo 53. ADENOPATÍAS DE RÁPIDO CRECIMIENTO, A PROPÓSITO DE UN CASO
Autores: Martínez Sánchez, A.L.; Clavero Martínez, D.; Carpena Carrasco, I.; Castillo Guardiola, B.; Poza Cisneros, A.G… 30

Capítulo 54. CUANDO PARA DIAGNOSTICAR SÓLO NECESITAS OBSERVAR
Autores: Carpena Carrasco, Irene; Castillo Guardiola, Beatriz; Martínez Sánchez, Álvaro; Clavero Martínez, David, Poza Cisneros, Gabriela… 36

Capítulo 55. PRIMOINFECCIÓN POR CITOMEGALOVIRUS TRAS TRATAMIENTO PROFILÁCTICO EN UNA TRASPLANTADA CARDÍACA CON SEROLOGÍA NEGATIVA
Autores: Aledo Oltra, A; Cano Marmol, R. P; Carrillo López, I.C; Sánchez Hidalgo, M.D; Herrero Martínez, J.A… 41

Capítulo 56. DERMATOSIS NEUTROFÍLICA FEBRIL AGUDA. UNA EXPLICACIÓN MÁS PARA LA FIEBRE DE ORIGEN NO INFECCIOSO
Autores: García Méndez, María del Mar; Herrera Marrero, María Teresa… 47

Capítulo 57. DERMATOMIOSITIS ANTI-TIF1γ+ COMO SÍNDROME PARANEOPLÁSICO EN PACIENTE CON CÁNCER DE MAMA
Autores: Lozano Roig, Miguel Ángel; Lozano Herrero, Jesús; Saavedra Ramírez, Pedro Antonio; Moreno Molino, Pepe; Silvestre Ballesta, Ana… 55

NEUMOLOGÍA

Capítulo 58. EL EXCEPCIONAL CASO DE UNA PROBABLE HERNIA DE MORGAGNI GIGANTE EN UNA MUJER ADULTA.
Autores: López Martínez, J.; Fernández Mula, L.; Fernández Granja, M.; Aparicio Vicente, M… 65

Capítulo 59. GRANULOMATOSIS CON POLIANGEITIS, UNA ENFERMEDAD POCO COMÚN Y DE CAUSA INCIERTA.
Autores: Fernández Granja, M.; Fernández Mula, L.; López Martinez, J.; Solana Martinez, E.; Ruiz Martínez, S.Y… 72

NEUROLOGÍA

Capítulo 60. MALFORMACIÓN DEL DESARROLLO CORTICAL COMO CAUSA DE EPILEPSIA FARMACORREFRACTARIA: LA IMPORTANCIA DEL DIAGNÓSTICO ETIOLÓGICO
Autores: Pérez Navarro, Víctor Manuel; Lozano Caballero, María Obdulia; Herrero Bastida, Pablo; García Egea, Gloria; Tortosa Conesa, Diego 83

Capítulo 61. TROMBOSIS VENOSA CEREBRAL COMO MANIFESTACIÓN INICIAL DE ENFERMEDAD INFLAMATORIA INTESTINAL
Autores: Lozano Caballero, María Obdulia; Pérez Navarro, Víctor Manuel; García Egea, Gloria; Herrero Bastida, Pablo; López Sánchez, José 91

Capítulo 62. NEUROPATÍA ÓPTICA POSTERIOR COMPRESIVA, UNA RARA MANIFESTACIÓN DE LA RINOSINUSITIS CRÓNICA RELACIONADA CON IGG4
Autores: García Egea, G; Herrero Bastida, P; Lozano Caballero, M.O; Pérez Navarro, V.M; Hernández Clares, R… 98

Capítulo 63. SÍNDROME DE ENCEFALOPATÍA POSTERIOR REVERSIBLE EN PACIENTE CON SOSPECHA DE VASCULITIS C-ANCA
Autores: Herrero Bastida, Pablo; García Egea, Gloria; Lozano Caballero, Maria Obdulia; Pérez Navarro, Víctor Manuel; Moreno Escribano, Antonio… 105

Capítulo 64. ICTUS TALÁMICO BILATERAL
Autores: Valero López, A. Sánchez García, CM. Ibañez Gabarrón, L. Arnaldos Illán, PL. Palazón Cabanes, B… 112

Capítulo 65. MIXOMA AURICULAR COMO CAUSA DE ICTUS ISQUÉMICO
Autores: Ibáñez Gabarrón, L.; Arnaldos Illán, P.L; Valero López, Á; Sánchez García, C. M.; Albert Lacal, L… 119

Capítulo 66. EFECTO ADVERSO GRAVE DE FÁRMACOS FRECUENTES: MIOPATÍA NECROTIZANTE INMUNOMEDIADA ASOCIADA A ESTATINAS
Autores: Arnaldos Illán, P.L.; Ibañez Gabarrón, L.; Valero López, A.; Sánchez García, C.M.; Moreno Escribano, A… 126

ONCOLOGÍA MÉDICA

Capítulo 67. SOSPECHA DE RECAÍDA INTRAMEDULAR EN PACIENTE CON CARCINOMA MICROCÍTICO DE PULMÓN
Autores: Sánchez Martínez, D.A; Sánchez Lafuente, B; Martínez Martín, I; Morellá Fernández, M; García Hernández, R… 135

Capítulo 68. EFICACIA DEL DOBLE BLOQUEO ANTI-HER2 EN EL CÁNCER DE MAMA METASTÁSICO CON SOBREEXPRESIÓN DE HER2
Autores: Soto García, E.; Morellá Fernández, M.; Sánchez Lafuente, B.; Silvestre Ballesta, AI.; Jiménez Lucas, MD… 143

Capítulo 69. ASCITIS QUILOSA EN PACIENTE CON CÁNCER DE MAMA
Autores: Sánchez Lafuente, Blanca; Martínez Martín, Irene; Sánchez Martínez, Domingo Antonio; Soto García, Elena; Jiménez Lucas, M Dolores… 150

Capítulo 70. ENCEFALITIS AUTOINMUNE POR PEMBROLIZUMAB
Autores: Peláez Gutiérrez, M; Cerezuela Fuentes, P; Silvestre Ballesta, A.I; Martínez Martín, I; Lozano Roig, M. A…..... 157

Capítulo 71. UN MESOTELIOMA NO TAN MALIGNO: A PROPÓSITO DE UN CASO CON EVOLUCIÓN ATÍPICA
Autores: Morellá Fernández, Marta; Sánchez Martínez, Domingo Antonio; Soto García, Elena; Peláez Gutierrez, Mercedes; Hernández García, M Rosario…..... 163

Capítulo 72. SÍNDROME DE TERATOMA CRECIENTE EN TUMOR DE CÉLULAS GERMINALES NO SEMINOMATOSO DE TESTÍCULO
Autores: Silvestre Ballesta, Ana; Peláez Gutiérrez, Mercedes; Soto García, Elena; Saavedra Ramírez, Pedro Antonio; Ros Martínez, Silverio… 170

Capítulo 73. LINFOMA B DIFUSO DE CÉLULAS GRANDES "DOBLE HIT", UNA ENTIDAD ALTAMENTE AGRESIVA. A PROPÓSITO DE UN CASO.
Autores: Martínez Martín, I; Sánchez Lafuente, B; Morellá Fernández, M; Sánchez Martínez, D.A; Marín Vera, M..... 178

ONCOLOGÍA RADIOTERÁPICA

Capítulo 74. CUANDO LO INFRECUENTE SE HACE PATENTE: SARCOMA DE KAPOSI EN PACIENTE INMUNOCOMPETENTE
Autores: Espinosa López, A; Laborda Segovia, A; López Jiménez, E; Martínez Vidal, A; Encarnación Navarro, J.A… 187

CARDIOLOGÍA PEDIÁTRICA

Capítulo 75. SÍNDROME DE QT CORTO SECUNDARIO A DEFICIENCIA PRIMARIA DE CARNITINA
Autores: Galán Lozano, R.; Sorlí García, M.; Pino Ruiz, E.; Guardiola Olmos, J. Á.; Pozuelo Monfort, A. L…..... 197

PEDIÁTRÍA

Capítulo 76. MENINGOCELE ASOCIADO A OTRAS MALFORMACIONES: UN HALLAZGO INESPERADO
Autores: Pozuelo Monfort, A.L; Jiménez Játiva, N; Morcillo Soriano, R; Hernández Fuentes, F; Gutiérrez Sánchez, E… 205

Capítulo 77. UNA CAUSA EXTRAORDINARIA DE PARADA CARDIORRESPIRATORIA EN POBLACIÓN PEDIÁTRICA
Autores: Hernández Fuentes F.; Navarro Esteban, MT, Pozuelo Monfort, A.L. Espín López, JM… 212

Capítulo 78. ENDOCARDITIS INFECCIOSA POR COXIELLA BURNETII SOBRE VÁLVULA PROTÉSICA EN PACIENTE CON SÍNDROME DE DIGEORGE
Autores: Villa Carpes, J.; Bosó Ribelles, A.; Ramón Pérez, M.; Gil Almela, J.; Torró García, L… 218

Capítulo 79. UN EXANTEMA CON MUY MALAS PULGAS: CULICOSIS BULLOSA, A PROPÓSITO DE UN CASO EN PEDIATRÍA
Autores: Guardiola Olmos, JA; Galán Lozano, R; Pino Ruiz, EM; Morcillo Soriano, R; Lova Navarro, M… 224

Capítulo 80. PROTEINURIA COMO MANIFESTACIÓN INICIAL DE HIPERTENSIÓN ARTERIAL RENOVASCULAR EN PEDIATRÍA: A PROPÓSITO DE UN CASO
Autores: Navarro Esteban MT., Hernández Fuentes F., Párraga Avilés P., Gómez Puche F., Piñero Fernández JA 231

Capítulo 81. EXANTEMA ALÉRGICO EN EL CURSO DE LA MONONUCLEOSIS INFECCIOSA
Autores: Gómez Imbernón E, Tarazón Jódar J, Guardiola Olmos JA, López Galán R, Cervantes Pardo A… 238

Capítulo 82. LINFOMA PRIMARIO LEPTOMENÍNGEO: A PROPÓSITO DE UN CASO
Autores: Ortiz Palacios, Marina; Álvarez Vallejo, Beatriz; Osuna García, Teresa; Martínez Martínez, David; Jimenez García, Irene… 245

Capítulo 83. CUANDO SE PIERDE LA VIDA A TRAVÉS DE LA PIEL
Autores: Jiménez Játiva, N; Pino Ruiz, E.M; Morcillo Soriano, R; Saorin Gascón, E; Leal Barceló, A.M… 252

Capítulo 84. TRASTORNO DEL METABOLISMO ÓSEO EN EL PACIENTE CRÓNICO COMPLEJO: UN NUEVO RETO EN PEDIATRÍA
Autores: Morcillo Soriano R, Jiménez Játiva N, Pozuelo Monfort A, Guardiola Olmos G, Martos Tello J… 259

PSIQUIATRÍA

Capítulo 85. LA TERAPIA ELECTROCONVULSIVA: EL DESPERTAR TERAPÉUTICO CUANDO REINA LA DESESPERANZA
Autores: Buñuel Elipe, C.; Vázquez Vicente, R.; Felices López, I.; Toledo García, C.; Pretel Vicea, I 269

Capítulo 86. FASE MANÍACA: ESTABILIZACIÓN Y TRATAMIENTO AMBULATORIO EN PACIENTE CON PARCIAL CONCIENCIA DE ENFERMEDAD.
Autores: Lozano García, F.; Pérez Ballesta, A.; Cabo Muñoz, E.; Buñuel Elipe, C.; Martínez Salinas, I… 275

REUMATOLOGÍA

Capítulo 87. HÍGADO GRASO Y ARTRITIS PSORIÁSICA; LO QUE ESCONDE LA PIEL QUE HABITO
Autores: Fernández Guill, E; Piqueras García, M.M; Egea Fuentes, A; Pérez González, P; Lozano Rivas, N… 283

Capítulo 88. UNA ARTRITIS DE LIBRO: LA IMPORTANCIA DE UNA BUENA ANAMNESIS Y EXPLORACIÓN FÍSICA PARA LLEGAR AL DIAGNÓSTICO.
Autores: Piqueras García, M.M; Fernández Guill, E; Egea Fuentes, Á.; Pérez González, P; Lozano Rivas, N… 290

Capítulo 89.- INSUFICIENCIA SUPRARRENAL PRIMARIA ASOCIADA A TROMBOSIS ARTO-ILÍACA Y MESENTÉRICA
Autores: Egea Fuentes, Á; Lozano Rivas, N; Fernández Guill, E; Piqueras García, M.M; Pérez González, P… 297

Capítulo 90. DOLOR DORSAL DE ETIOLOGÍA INESPERADA
Autores: Pérez González, P; Fernández Guill, E; Piqueras García M.M; Egea Fuentes, A; Lozano Rivas, N… 304

URGENCIAS

Capítulo 91. DISFUNCIÓN DEL SISTEMA DE CONDUCCIÓN CARDÍACO COMO CAUSA DE DISNEA
Autores: Gallego Navarro, A.; Tello Montoliu, A… 313

Capítulo 92. INSUFICIENCIA SUPRARRENAL CRÓNICA DIAGNOSTICADA EN URGENCIAS.
Autores: Cubillana Martínez, Mª José; Navarro Barrios, Álvaro; Pérez Ballesta, Ana; Cayuela Fuentes, Valentín; Martínez Zapata, José María… 319

Capítulo 93. DOLOR INTENSO TRAS CIRUGÍA RECIENTE
Autores: Quirante Melgarejo, M. A.; Sánchez Fernández, M. M.; González Meseguer, A.; Bartasiute, D.; Bernal Martínez, L… 325

Capítulo 94. AVISA SI HAY SHISHA.
Autores: Puche Bolarín, T; Rivera Sánchez, P; Manso Murcia, Clara; Martín Magán, M.M; Coronado Arias, V.L… 330

Capítulo 95. PERICARDITIS RECURRENTE
Autores: Martínez Sanz, C.; Fernández Amat, I.; López Carrillo, I.C.; Sánchez Hidalgo, M.D.; Gómez Aguilera, A… 335

Capítulo 96. TODO LO QUE SE ESCONDE TRAS EL SÍNCOPE: INFARTO AGUDO DE MIOCARDIO SIN LESIONES CORONARIAS OBSTRUCTIVAS
Autores: Pérez Ballesta, A; Cubillana Martínez, M. J.; Lozano García, F. M.; Salcedo Ballesteros, M. B.; Quero Motto, Eva… 341

Capítulo 97. NO TODA LUMBALGIA EN URGENCIAS ES MECÁNICA
Autores: Saavedra Ramírez, Pedro Antonio; Lozano Roig, Miguel Ángel; Moreno Molino, José; Peláez Gutiérrez, Mercedes; Egea Simón, Marta… 348

MEDICINA INTERNA

Capítulo 51.

INFILTRADOS PULMONARES MIGRATORIOS DE CAUSA INESPERADA

Autores: Castillo Guardiola, Beatriz; Carpena Carrasco, Irene; Martínez Sánchez, Álvaro Luis; Clavero Martínez, David; Poza Cisneros, Gabriela.

Especialidad: Médica.

Servicio de trabajo: Medicina Interna.

RESUMEN

Presentamos el caso de un varón de 84 años que debutó con cuadro de clínica respiratoria e infiltrados pulmonares radiológicos compatible con neumonía que respondió favorablemente a tratamiento antibiótico. Posteriormente estos infiltrados desaparecieron y aparecieron otros nuevos con comportamiento migratorio. Tres años más tarde, el paciente reingresó por disfagia realizándose estudio diagnóstico completo que resultó compatible con acalasia de cardias. Se trató mediante inyección de toxina botulínica en esfínter esofágico inferior, sin presentar desde entonces nuevos infiltrados pulmonares.

Palabras clave: esophageal achalasia, aspiration pneumonia

CASO CLÍNICO

Varón de 84 años que ingresa por primera vez en abril 2018 por cuadro de disnea, dolor torácico y tos con expectoración no

purulenta de 2 semanas de evolución. Como antecedentes personales de interés el paciente presentaba hipertensión arterial, deterioro cognitivo leve secundario a meningitis en la infancia, y cardiopatía isquémica crónica con enfermedad severa de 3 vasos y colocación de stent recubierto en la descendente anterior en 2006. Se realizó radiografía de tórax en la que se evidenció infiltrado retrocardíaco, completándose el estudio con tomografía computerizada (TC) de tórax que mostró hallazgos compatibles con bronconeumonía en lóbulos inferiores (Figura I). El paciente recibió tratamiento antibiótico con buena evolución siendo alta con diagnóstico de neumonía bilateral adquirida en la comunidad.

Durante el seguimiento posterior en consultas externas de Medicina Interna, se realizó TC de tórax de control en junio de 2018 en el que se objetivó resolución de ambos infiltrados apareciendo nuevos infiltrados en língula y lóbulo medio (Figura II), sin repercusión clínica. En agosto de 2018 se realizó broncoscopia sin hallazgos patológicos, con citología de broncoaspirado (BAS) negativa para células neoplásicas, y lavado broncoalveolar (BAL) de predominio linfocitario. Se realizaron cultivos convencional y de micobacterias con resultado negativo y perfil de autoinmunidad también negativo. En octubre de 2018 se realizó tránsito esofágico que informó de trastornos motores esofágicos y hernia de hiato, así como pHmetría con resultado de reflujo patológico leve. En nuevo TC de tórax en diciembre de 2018 se evidenció infiltrado de nueva aparición en lóbulo superior derecho (Figura III), estando el paciente asintomático. El cuadro

se interpretó como neumonía organizativa criptogénica (NOC) y en marzo de 2019 se inició tratamiento con dosis intermedias de esteroides en pauta descendente durante 4 meses. En control radiológico de mayo de 2019 los infiltrados se habían resuelto pero en diciembre de 2019 reaparecieron pequeñas consolidaciones parcheadas bilaterales. Se decidió iniciar entonces tratamiento con claritromicina con desaparición de los infiltrados en la radiografía de tórax de febrero de 2020.

En febrero de 2021 el paciente reingresó por clínica de disfagia y tos tras la deglución. La disfagia era tanto a sólidos como a líquidos y se acompañaba de un movimiento de hiperextensión cervical. Se realizó estudio diagnóstico completo con gastroscopia normal y tránsito baritado que mostró dificultad de paso al contraste pero sin ser claramente diagnóstico. Finalmente se decidió realizar manometría esofágica que reveló una relajación ineficaz del esfínter esofágico inferior (EEI) en todas las degluciones, resultando esto compatible con acalasia de cardias. Por este motivo, se solicitó inyección de toxina botulínica en EEI que se realizó mediante gastroscopia sin complicaciones. Posteriormente el paciente presentó importante mejoría clínica, tolerando la ingesta adecuadamente. Durante el ingreso el paciente presentó neumonía en lóbulo inferior izquierdo probablemente por broncoaspiración que se resolvió con tratamiento antibiótico.

Desde entonces, el paciente ha continuado seguimiento en consultas externas con buena evolución tanto clínica como radiológica sin presentar nuevos infiltrados pulmonares. Todo ello

nos hace interpretar el cuadro como neumonías broncoaspirativas de repetición en el contexto de acalasia de cardias.

DISCUSIÓN

El abordaje diagnóstico del paciente con infiltrados pulmonares migratorios es complejo y amplio. Algunas patologías incluidas en el diagnóstico diferencial son el síndrome de Goodpasture, la neumonía organizada criptogénica y las conocidas como eosinofilias pulmonares, entre las que destaca el síndrome de Löffler y el síndrome de Churg-Strauss [1]. Otra entidad a tener en cuenta, sobre todo en pacientes de edad avanzada, es la neumonía por broncoaspiración, cuyo diagnóstico puede llegar a resultar un verdadero desafío ya que puede cursar de forma paucisintomática y las pruebas de imagen no siempre son concluyentes. Dentro de los factores de riesgo que pueden facilitar la broncoaspiración se encuentra la acalasia. La acalasia es un trastorno motor esofágico caracterizado por una relajación insuficiente del esfínter esofágico inferior junto con peristalsis aberrante [2]. La consecuente acumulación de alimento y saliva en el esófago puede provocar pequeñas aspiraciones hacia el sistema respiratorio y consecuentemente neumonía [3] como ocurrió en nuestro paciente. El diagnóstico de la acalasia se realiza a través de la clínica y pruebas complementarias como el tránsito baritado, la gastroscopia y la manometría esofágica. Tanto el tránsito como la gastroscopia pueden ser normales sobre todo en los estadíos iniciales de la enfermedad, aunque también posteriormente al cursar la

sintomatología de forma intermitente [2]. Por tanto, no permiten descartar el diagnóstico. La prueba “gold standard” es la manometría, que permite demostrar la relajación incompleta del EEI con peristalsis inadecuada en el cuerpo esofágico [2,4,5].

Dentro de las opciones terapéuticas, encontramos métodos invasivos como la dilatación neumática o la miotomía, y medidas farmacológicas como los nitratos orales o la inyección de toxina botulínica en el EEI [3]. En nuestro paciente, la excelente respuesta clínica posterior a la inyección de toxina botulínica afianzó el diagnóstico de acalasia.

CONCLUSIÓN

La acalasia es una patología esofágica infrecuente que debe tenerse en cuenta dentro del diagnóstico diferencial de infiltrados pulmonares migratorios. Aunque su presentación clásica consiste en disfagia y regurgitación en una persona de mediana edad, no debemos olvidarla en pacientes de edad avanzada con infecciones respiratorias de repetición en los que la realización de una adecuada historia clínica puede resultar compleja. El diagnóstico definitivo se realiza mediante la manometría, que es la prueba de elección. En cuanto al abordaje terapéutico existen opciones invasivas y no invasivas, siendo éstas últimas preferibles en aquellos pacientes con alto riesgo quirúrgico. Una evolución clínica favorable tras el tratamiento apoya el diagnóstico de acalasia.

BIBLIOGRAFIA

[1]. Ampuero-López A, Graziani-Noriega D. Protocolo diagnóstico y tratamiento de los infiltrados pulmonares fugaces. Medicine. 2018;12(64):3784-8

[2]. Vaezi MF, Pandolfino JE, Yadlapati RH, Greer KB, Kavitt RT. ACG Clinical Guidelines: Diagnosis and Management of Achalasia. Am J Gastroenterol. 2020;115(9):1393-4

[3]. Park HK, Venturino J. Achalasia in a Nonagenarian Presenting with Recurring Aspiration Pneumonia. J Am Geriatr Soc. 2012;60(1):161-2.

[4]. Spechler SJ. Achalasia: Pathogenesis, clinical manifestations, and diagnosis. En: Talley NJ, Robson KM, editors. UptoDate; 2021

[5]. Oude Nijhuis RAB, Zaninotto G, Roman S, Boeckxstaens GE, Fockens P, Langendam MW, et al. European guidelines on achalasia: United European Gastroenterology and European Society of Neurogastroenterology and Motility recommendations. United European Gastroenterol J. 2020;8(1):13-33.

IMÁGENES

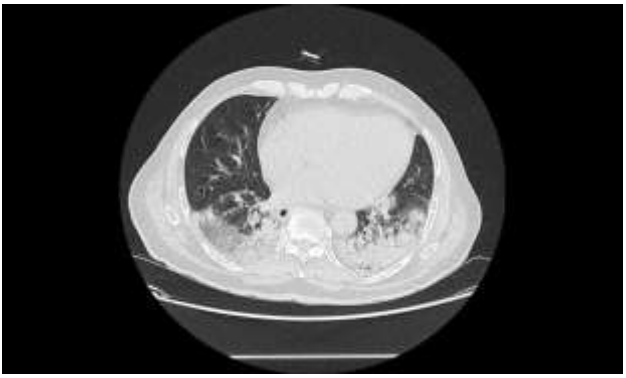

Figura I. TC torácico realizado en abril de 2018. Infiltrados en ambos lóbulos inferiores.

Figura II . TC torácico realizado en junio de 2018. Infiltrados en língula y lóbulo medio.

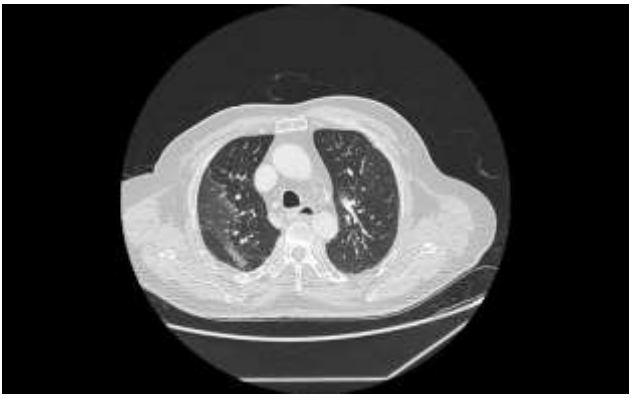

Figura III. TC torácico realizado en diciembre de 2018. Infiltrado en lóbulo superior derecho.

Capítulo 52.

SÍNDROME INFLAMATORIO MULTISISTÉMICO PEDIÁTRICO EN VARÓN DE 20 AÑOS CON INFECCIÓN POR SARS-COV2

Autores: Navarro Vicente, Ana; Roura Piloto, Aychel Elena.

Especialidad: Médica.

Servicio de trabajo: Medicina Interna-Infecciosas.

RESUMEN

La enfermedad causada por el virus SARS-CoV-2 en la población pediátrica suele ser leve, sin embargo, algunos niños pueden verse gravemente afectados. El síndrome inflamatorio multisistémico pediátrico (SIM-PedS) es una complicación rara, que cursa con una presentación similar a la enfermedad de Kawasaki o al síndrome de shock tóxico.

Palabras clave: Multisystem inflammatory syndrome, SARS-CoV2, COVID-19.

CASO CLÍNICO

Se trata de un varón de 20 años de edad, natural de España, con antecedentes de hipotiroidismo primario autoinmune en tratamiento con levotiroxina, que consulta por fiebre de hasta 40.5ºC asociado a cefalea, mialgias, artralgias, malestar general y dolor abdominal de una semana de evolución, iniciando síntomas al día siguiente del resultado positivo de la PCR para el SARS-

CoV-2. A la exploración física presenta mal estado general, con cifras de tensión bajas (inicialmente 65/45 mmHg), se encuentra eupneico en reposo con una saturación basal del 97% y afebril. La exploración cardiopulmonar y neurológica resulta anodina. La exploración del abdomen evidencia un dolor abdominal difuso a la palpación profunda. En la piel del paciente se observan lesiones maculo-papulosas agrupadas, hiperémicas, que desaparecen a la digito-presión en la región dorsal. Ante el compromiso del estado general se decide ingreso.

En la analítica al ingreso destaca una elevación de los reactantes de fase aguda (ferritina 1610 ng/mL, PCR 34.23 mg/dL, procalcitonina 4.54 ng/mL, IL-6 285 pg/mL), de las enzimas hepáticas y de colestasis (GOT 208 U/L, GPT 464 U/L, GGT 105 U/L, FA 67 UI/L, LDH 192 U/L), troponina T 122 pg/ml, Dímero D 432 ng/mL, sin leucocitosis ni neutrofilia, con leve linfopenia (0.64 x10^3/uL) y plaquetas en rango normal.

Se recogen muestras para hemocultivos, urocultivo y cultivo de líquido cefalorraquídeo, que resultan negativos. No obstante se inicia tratamiento antibiótico empírico con ceftriaxona y azitromicina con escasa mejoría, por lo que se decide escalar a piperacilina-tazobactam y una dosis única de amikacina hasta completar 10 días de antibioterapia. Se solicita TC de cráneo y tórax ambos sin hallazgos, y TC de abdomen con presencia de múltiples ganglios mesentéricos de probable causa reactiva (Figura II). Ante la hipotensión sostenida se realiza ecocardiografía, en la que destaca discreta disminución de la FEVI (50%) e insuficiencia

mitral grado II/IV con derrame pleural izquierdo y ascitis leve asociados (Figura III). Se inicia sueroterapia por hipotensión, bolos de metilprednisolona a dosis de 125mg durante 3 días y, ante la sospecha de un cuadro inflamatorio multisistémico pediátrico, se comenta el caso con Pediatría y se decide conjuntamente iniciar tratamiento con Inmunoglobulina endovenosa a razón de 1.5-2g por kg de peso, recibiendo en total 120 g repartidos en tres días. Se observa una mejoría clínica progresiva, desaparición de la fiebre, mejoría de reactantes de fase aguda en analítica y normalización de las alteraciones ecocardiográficas descritas. Por todo ello se decide alta a domicilio con dosis descendente de corticoides.

DISCUSIÓN

La presentación clínica del SIM-PedS es similar a la enfermedad de Kawasaki, aunque a diferencia de este que predomina en lactantes y niños pequeños de origen asiático, suele ocurrir en niños >7años, mayoritariamente africanos e hispanos, previamente sanos [1,2]. Los síntomas incluyen la presencia de fiebre persistente, síntomas gastrointestinales, exantema cutáneo, reactantes de fase aguda elevados o alteración de enzimas cardíacas, así como shock, hipotensión y disfunción miocárdica, lo cual determina la gravedad. Los criterios de definición de caso difieren entre las diferentes agencias de salud y están recogidos en la tabla anexa (Figura I). La afectación respiratoria no es un hallazgo de los más destacados [2]. La mayoría de pacientes con SIM-PedS presentan positividad para infección aguda o pasada por

SARS-CoV-2. Los estudios sugieren que se debe a una disregulación inmunitaria desencadenada por el virus en lugar de una infección viral aguda, con mecanismos de lesión asociados a la liberación masiva de citosinas relacionada con la estimulación de superantígenos de células T [3].

Se recomienda la realización de ecocardiografía a todos los pacientes, ya que en las formas más graves se ha descrito disfunción sistólica del ventrículo izquierdo (VI) con fracción de eyección menor del 55%, disfunción del ventrículo derecho, insuficiencia mitral, derrame pericárdico y dilatación o aneurismas de las arterias coronarias [1]. Se realizará tratamiento antibiótico si existe sospecha de infección bacteriana, tratamiento profiláctico antitrombótico y terapia de soporte hemodinámico si precisa. El tratamiento inmunomodulador se debe usar de forma escalonada, constituyendo la primera línea el uso de inmunoglobulina intravenosa (IGIV) a dosis de 2 g/kg y/o corticoides (metilprednisolona) a dosis de 1-2 mg/kg/día durante 3-5 días. En caso de falta de respuesta, se pueden usar fármacos inmunosupresores selectivos como los bloqueadores de la IL-1.

CONCLUSIÓN

El SIMS-PedS es una complicación grave desencadenada por el SARS-CoV2, que afecta a múltiples órganos y que puede conducir al shock y la muerte, por lo tanto, aunque suele afectar a niños entre los 8-11 años, hay que tenerla en cuenta en adultos, no siendo sólo una patología de la edad pediátrica.

BIBLIOGRAFIA

[1]. García-Salido A et al. Consenso nacional sobre diagnóstico, estabilización y tratamiento del Síndrome Inflamatorio Multisistémico Pediátrico vinculado a SARS-CoV-2 (SIM-PedS). An Pediatr. 2020; 94 (2):116.e1-116.e11.

[2]. Moraleda C et al. Multi-inflammatory Syndrome in Children Related to Severe Acute Respiratory Syndrome Coronavirus 2 (SARS-CoV-2) in Spain. Clin Infect Dis. 2021; 72 (9):e397-e401.

[3]. Nalbandian A et al. Post-acute COVID-19 syndrome. Nat Med. 2021;27(4):601-615.

IMÁGENES

DEFINICIÓN DE CASO SEGÚN CDC Deben cumplirse los 4 criterios:	DEFINICIÓN DE CASO SEGÚN OMS Deben cumplirse los 6 criterios:
Edad < 21 años.	Edad entre 0 y 19 años.
Presentación clínica compatible con SIM-PedS: • Fiebre >38 durante >24h. • Alteración de parámetros inflamatorios analíticos: Elevación de PCR, PCT, Fibrinógeno, Dímero D, Ferritina, LDH e IL-6, Neutrofilia, Linfopenia. • Afectación multisistémica (2 o más órganos implicados): ➢ Cardiovascular (shock, troponinas elevadas, BNP elevado, ecocardiograma anormal, arritmia). ➢ Respiratorio (neumonía, SDRA, embolia pulmonar). ➢ Renal (insuficiencia renal). ➢ Neurológico (convulsiones, accidente cerebrovascular, meningitis aséptica, cefalea). ➢ Hematológico (coagulopatía). ➢ Gastrointestinal (dolor abdominal, vómitos, diarrea, elevación de enzimas hepáticas) ➢ Dermatológico (enfrodermia, mucositis, exantema). • Enfermedad grave que requiere hospitalización. •	Fiebre durante ≥ 3 días.
Descartado otro diagnóstico alternativo posible.	Signos clínicos de afectación multisistémica (al menos 2 de los siguientes): • Exantema, conjuntivitis no purulenta bilateral o signos de inflamación mucocutánea. • Hipotensión o shock. • Disfunción cardiaca, pericarditis, valvulitis o anomalías coronarias (hallazgos ecográficos, troponina/BNP elevados). • Coagulopatía (PT o PTT alargados, Dímero D elevado) • Síntomas gastrointestinales agudos (dolor abdominal, diarrea o vómitos).
Infección o exposición reciente o actual por SARS-CoV-2.	Marcadores de inflamación elevados (VSG, PCR o procalcitonina).
	Ninguna otra causa obvia de inflamación, incluida sepsis bacteriana y síndrome de shock tóxico estafilocócico.
	Evidencia de infección por SARS-CoV-2.

Figura I. Criterios diagnósticos según Centros para el Control y Prevención de Enfermedades y la Organización Mundial de la Salud.

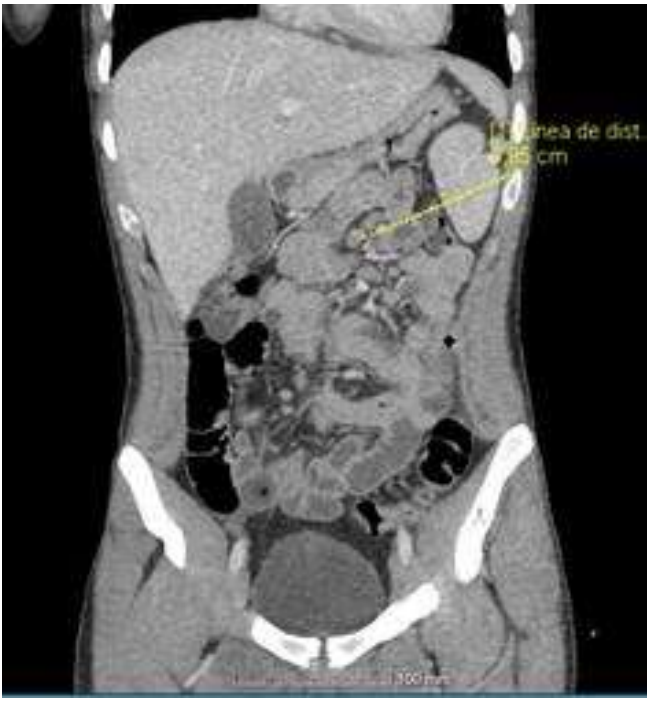

Figura II . TC abdomen: Presencia de múltiples ganglios mesentéricos de probable causa reactiva.

Figura III. Ecocardiografía transtorácica: Insuficiencia mitral grado II/IV.

Capítulo 53.

ADENOPATÍAS DE RÁPIDO CRECIMIENTO, A PROPÓSITO DE UN CASO

Autores: Martínez Sánchez, A.L.; Clavero Martínez, D.; Carpena Carrasco, I.; Castillo Guardiola, B.; Poza Cisneros, A.G.

Especialidad: Médica.

Servicio de trabajo: Medicina Interna.

RESUMEN

Este caso clínico trata sobre una paciente con clínica de fiebre de alto grado, adenopatías de predominio cervical y lesiones eritematosas cutáneas. Se realizó biopsia de ganglio cervical ante la rapidez de la clínica, con diagnóstico histológico de linfoma T angioinmunoblástico, completandose el estudio con TC total body con múltiples adenopatías cervicales, torácicas y abdominales, estudio serológico normal y estudio microbiológico normal. Se inicia quimioterapia según esquema CHOEP con mala evolución clínica que concluye finalmente en éxitus.

Palabras clave: lymphadenopathy, angioimmunoblastic T cell lymphoma

CASO CLÍNICO

Paciente de 73 años natural de Ucrania, sin antecedentes personales de interés salvo apendicectomía y amigdalectomía, que

consulta en urgencias hasta en 2 ocasiones por aparición de bultomas cervicales y fiebre de alto grado.

Se decidió ingreso en Medicina Interna, donde la paciente relata clínica de 2 semanas de evolución de fiebre vespertina de hasta 40º, sudoración profusa nocturna, adenopatías cervicales y axilares de rápido crecimiento, síndrome constitucional con pérdida de apetito y peso de 4 kg aproximadamente, con aparición de odinofagia y tos no productiva en las últimas 48 horas, junto con lesiones cutáneas pruriginosas, que la paciente atribuye a la administración de paracetamol. A la exploración física la paciente presenta 2 adenopatías a nivel del ángulo de la mandíbula de 2.5 cm aproximadamente de forma bilateral, dolorosas y móviles, además de múltiple adenopatías a nivel cervical, supraclavicular derecha y axilar izquierda. Además hepatomegalia de 2 traveses de dedo y un exantema cutáneo maculo-papular eritematoso pruriginoso en región malar, escote, tronco y extremidades inferiores (Figura I).

Se realizó estudio analítico, serológico y microbiológico donde destaca una PCR de 5.7 mg/l, elevación de enzimas hepáticas de colestasis (FA 120 UI/l, GGT 285 UI/l), LDH levemente elevada 272 UI/l, no leucocitosis ni alteraciones de la serie blanca, plaquetaria ni roja salvo ligera anisocitosis de esta última, marcadores tumorales normales salvo beta 2 microglobulina ligeramente elevada en 3.9 mcg/ml, una gammapatía policlonal en proteinograma, autoinmunidad negativa (C3, C4, ANCA, antinucleares y crioglobulinas), proteinuria en rango no nefrótico de 400 mg/dl, hemocultivos negativos, urocultivo negativo,

serología de VIH, VHB, VHC, parvovirus B19 negativo, infección pasada de CMV e EBV. Además se completó estudio mediante tomografía axial (TC) de todo el cuerpo donde se observan adenopatías laterocervicales bilaterales, supraclavicular derecha, axilares, mediastínicas, hiliares bilaterales, periaórticas e inguinales, además de esplenomegalia leve con infartos esplénicos (Figura II). Dada la rápida progresión clínica se decide realizar una biopsia de adenopatía cervical, con hallazgo de infiltrado linfoide atípico de células T compatible con linfoma T angioinmunoblástico. Como complicación durante el ingreso presenta episodio de fibrilación auricular que precisa anticoagulación.

Tras estos resultados, la paciente pasa a cargo de Hematología donde se completa estudio con biopsia de médula ósea sin infiltración medular, PET-TC con captación a nivel supra e infradiafragmático además de incremento metabólico a nivel medular. Se pospone tratamiento por infección por virus respiratorio sincitial tipo B, decidiéndose quimioterapia según esquema CHOEP según guías NCNN 2021[1] y doxorrubicina liposomal, presentando mejoría a nivel cutáneo y adenopático pero con múltiples complicaciones como aplasia medular severa, síndrome de lisis tumoral, mucositis grado IV e insuficiencia cardiaca global, que precisa ingreso en unidad de cuidados intensivos con progresivo deterioro y fallo hepático que finalmente concluye en fracaso multiorgánico y éxitus.

DISCUSIÓN

Los linfomas periféricos de células T son un grupo heterogéneo de neoplasias generalmente agresivas, que constituyen menos del 15 por ciento de todos los linfomas no Hodgkin en adultos. El linfoma angioinmunoblastico de células T (AITL) representa sólo del 1% al 2% de todos los casos de linfoma no Hodgkin[2] Los pacientes suelen presentarse con el inicio agudo de una enfermedad sistémica y con menos frecuencia pueden presentar linfadenopatía asintomática. Los síntomas incluyen con frecuencia linfadenopatía generalizada, hepatomegalia, esplenomegalia, síntomas sistémicos B (fiebre, sudores nocturnos o pérdida de peso), erupción cutánea, poliartritis, derrames y síntomas relacionados con la anemia[3]. La erupción suele ser pruriginosa y puede demostrar vasculitis linfohistiocítica en la biopsia.

El diagnóstico de AITL se realiza preferentemente mediante una biopsia de tejido por escisión, más comúnmente un ganglio linfático interpretado en el contexto clínico, que revela una arquitectura ganglionar borrada, vénulas endoteliales altas prominentes y un infiltrado polimorfo que incluye linfocitos atípicos positivos para CD3 y CD4[3]. En cuanto al tratamiento se puede utilizar tratamiento esteroideo (escasos resultados), quimioterapia según esquema CHOP (ciclofosfamida + hidroxidaunorrubicina + vincristina + prednisona), trasplante de células hematopoyéticas autólogo o un trasplante alogénico de intensidad reducida[4]. En nuestro caso, el servicio de hematología decidió basarse en las guías de la National Comprehensive Cancer

Network[1]. El AILT suele presentarse como una enfermedad agresiva, la infección suele ser la causa más común de muerte[3].

CONCLUSIÓN

El linfoma angioinmunoblástico T es un tumor infrecuente en la práctica clínica que requiere de una alta sospecha. Suele presentar una manifestación agresiva y rápida, por lo que requiere un diagnóstico precoz siendo fundamental la biopsia o escisión completa de una linfadenopatía. El tratamiento se basa en la quimioterapia y/o el trasplante de médula ósea y suele presentar un pronóstico infausto.

BIBLIOGRAFIA

[1]. National Comprenhensive Cancer Network. NCNN Clinical Practice Guidelines in oncology. T-Cell Lymphomas. 1.2021.

[2]. M.A. Lunning, J. M. Vose. Angioimmunoblastic T-cell lymphoma: the many faced lymphoma. Rev. Blood 2017. Volume 129, Issue 9. Pages 1095-1102.

[3]. A.S Freedman; J. C Aster. Clinical manifestations, pathologic features, and diagnosis of angioimmunoblastic T cell lymphoma. En: UpToDate, Post TW (Ed), UpToDate, Waltham, MA.

[4] E. Jacobsen; A.S. Freedman. Initial treatment of peripheral T cell lymphoma. En: UpToDate, Post TW (Ed), UpToDate, Waltham, MA.

IMÁGENES

Figura I. Exploración física. Exantema cutáneo máculo-papular eritematoso pruriginoso en zona de escote y miembros inferiores.

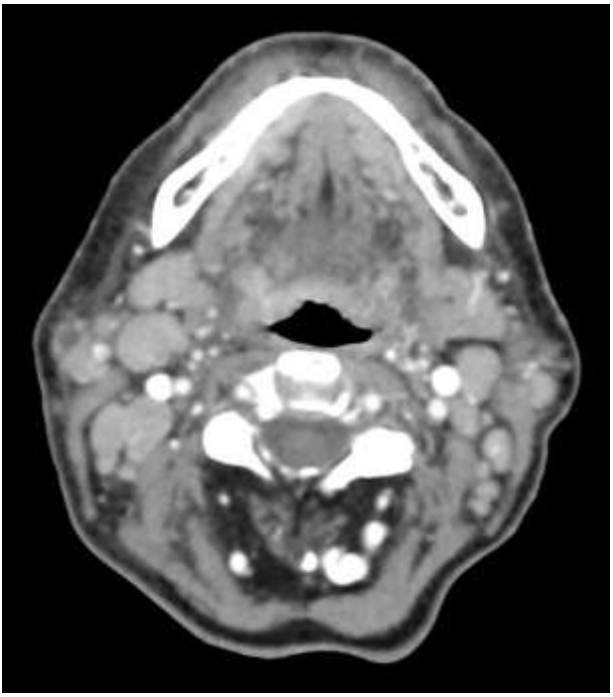

Figura II . TC cervical donde se aprecian adenopatías a nivel laterocervical de forma bilateral.

Capítulo 54.

CUANDO PARA DIAGNOSTICAR SÓLO NECESITAS OBSERVAR

Autores: Carpena Carrasco, Irene; Castillo Guardiola, Beatriz; Martínez Sánchez, Álvaro; Clavero Martínez, David, Poza Cisneros, Gabriela.

Especialidad: Médica.

Servicio de trabajo: Medicina Interna.

RESUMEN

Se nos presenta el caso de una mujer de 66 años, de la que desconocemos antecedentes personales, que ingresa inicialmente por cuadro de síndrome confusional. Las pruebas complementarias iniciales son anodinas y por circunstancias que en adelante se detallan no contamos con historia clínica ,por lo que éste es un ejemplo en el que el diagnóstico se basa en los datos extraídos en la exploración física ,en la que se objetivan estigmas de alcoholismo y oftalmoparesia ,con lo que se llega a un diagnóstico de encefalopatía de Wernicke.

Palabras clave: ophthalmoplegia, confusional syndrome, alcoholism, Wernicke's encephalopathy

CASO CLÍNICO

Mujer de 66 años, originaria de Reino Unido, que es trasladada por servicios de emergencias por cuadro de deterioro del estado

general de 4 días de evolución, con nula ingesta tanto de sólidos como de líquidos desde hace días. Los servicios de emergencias fueron avisados por el conviviente de la paciente, con el que no se logra contactar posteriormente. No constan antecedentes en historia clínica electrónica excepto una derivación a Centro de Atención a la Drogodependencia por abuso de alcohol hace años.

En Urgencias se realiza analítica completa, en la que destaca únicamente natremia de 151 mmol/L, para la que se inicia sueroterapia. Se realiza también TC cerebral y TC abdominal al impresionar de dolor en fosa iliaca izquierda en la exploración. Todas estas pruebas resultan normales y se decide ingreso en Medicina Interna para continuar estudio.

En planta encontramos a la paciente con constantes estables y apertura ocular espontánea pero desconectada del medio, sin responder a órdenes ni preguntas sencillas y no dirige tampoco mirada a la llamada. En la exploración física llama la atención la presencia de eritema palmar y telangiectasias. En la exploración neurológica, si bien resulta limitada por la nula colaboración de la paciente, es de destacar la presencia de una oftalmoparesia del VI par craneal bilateral. No encontramos otra focalidad neurológica aparente al margen de lo descrito, aunque fue imposible explorar la marcha. Se decide no obstante realizar una punción lumbar al encontrarnos con un cuadro neurológico que asumimos como agudo al no disponer de más datos clínicos. Tanto la bioquímica y recuento celular del líquido cefalorraquídeo como las pruebas microbiológicas de éste resultan normales, y dados los datos en la

exploración física que orientan a consumo crónico de alcohol así como la ausencia de datos que orienten a otras etiologías se asume el diagnóstico de probable encefalopatía de Wernicke y se inicia tratamiento con tiamina a dosis altas, de 500 mg vía intravenosa cada 8 horas.

Se continúa estudio con analítica más completa, que resulta de nuevo sin alteraciones relevantes excepto datos de desnutrición calórico-proteica grave y discreta elevación de GGT (131 UI/L) y fosfatasa alcalina (101 UI/L), sin otros datos de hepatopatía y con natremia ya normalizada. Se solicitan además serologías que resultan negativas y RMN cerebral que resulta imposible realizar por nula colaboración de la paciente.

Tras inicio de tratamiento con tiamina presenta mejoría progresiva aunque lenta, con resolución de la afectación oculomotora y mejor estado general pero persistiendo alteraciones cognitivas importantes con estado de confusión y desorientación la mayor parte del tiempo y episodios puntuales de agitación psicomotriz. Si bien, desconocemos cual era la situación cognitiva previa y no nos es posible averiguarla al no tener familiares. Esto junto con la barrera idiomática y el estado confusional dificulta también evaluar correctamente si la paciente presenta amnesia y confabulación, por lo que no consideramos correcto hablar en este caso de síndrome de Korsakoff.

DISCUSIÓN

En resumen nuestra paciente presenta deterioro cognitivo y afectación oculomotora. Tras las pertinentes pruebas complementarias, todas ellas sin hallazgos que justifiquen el cuadro y dado el antecedente de alcoholismo y la presencia de clínica compatible, se interpreta el cuadro como encefalopatía de Wernicke y se inicia tratamiento con tiamina a dosis altas.

La encefalopatía de Wernicke está causada por una deficiencia de tiamina, derivada en la mayoría de casos de un consumo crónico de alcohol. Si bien, el desarrollo de esta patología puede darse también en otros escenarios clínicos que conlleven desnutrición, como la cirugía bariátrica, siendo estos casos cada vez más frecuentes [1]. La presentación clínica es variable pero lo más común es la ataxia de la marcha junto con síndrome confusional y alteraciones oculomotoras; no obstante, esta triada sólo está presente en el 10% de los pacientes [1].

El diagnóstico de esta entidad puede llegar a ser un reto ya que es un diagnóstico clínico. No está indicada la medición de los niveles de tiamina, ya que su normalidad no excluye el diagnóstico. Algunos estudios consideran suficiente para el diagnóstico la presencia de 2 de las siguientes condiciones: deficiencia nutricional, hallazgos oculares, ataxia y cambios en el estado mental [2]. Es adecuado iniciar tratamiento con tiamina iv tan pronto como sospechemos esta patología e incluso se puede considerar la respuesta al tratamiento como un apoyo al diagnóstico [1].

Es de vital importancia el reconocimiento precoz de esta entidad,

ya que el tratamiento temprano puede llegar a restaurar la afectación cognitiva y con ello prever la evolución a Síndrome de Korsakoff y la instauración de una discapacidad permanente. La administración de tiamina tiene además un riesgo muy bajo de efectos adversos, por lo que en este caso el balance riesgo-beneficio es indiscutible. No obstante no hay consenso sobre la dosificación ni duración del tratamiento [1].

CONCLUSIÓN

Este caso revela en primer lugar la importancia de realizar una exploración física completa, que cobra especial importancia cuando no contamos con otros recursos diagnósticos como la anamnesis ni pruebas complementarias. Es un ejemplo también de la importancia de conocer y sospechar esta patología, a menudo infradiagnosticada al tratarse de un diagnóstico clínico, pero para la que contamos con un tratamiento eficaz, seguro y sencillo con el se puede evitar la instauración de un deterioro cognitivo permanente.

BIBLIOGRAFIA

[1]. Kohnke S, Mee C.Don’t seek, don’t find: The diagnostic challenge of Wernicke’s encephalopathy. Ann. Clin. Biochem. 2021, Vol 58(1) 38–46.

[2]. Michael W. Donnino, Jose Vega, Joseph Miller, Mark Walsh. .Myths and Misconceptions of Wernicke’s Encephalopathy: What Every Emergency Physician Should Know.Ann Emerg Med.2007;50 (6):715-721.

Capítulo 55.

PRIMOINFECCIÓN POR CITOMEGALOVIRUS TRAS TRATAMIENTO PROFILÁCTICO EN UNA TRASPLANTADA CARDÍACA CON SEROLOGÍA NEGATIVA

Autores: Aledo Oltra, A; Cano Marmol, R. P; Carrillo López, I.C; Sánchez Hidalgo, M.D; Herrero Martínez, J.A.

Especialidad: Médica.

Servicio de trabajo: Medicina Interna-Infecciosas.

RESUMEN

Presentamos un caso de primoinfección por Citomegalovirus (CMV), a pesar de profilaxis con Valganciclovir vía oral (VGC VO), en una mujer de 46 años trasplantada cardíaca (TC) con serología negativa (R-) para CMV y donante positivo (D+). Se trata de un caso que refleja la alta incidencia de infección y/o enfermedad por CMV en pacientes de alto riesgo (D+/R-). Además, este caso demuestra que, si bien existe controversia sobre su uso, el tratamiento con Inmunoglobulina intravenosa (IgIV) disminuye de forma importante la carga viral (CV) en los primeros días tras su administración.

Palabras clave: cytomegalovirus, prophylaxis, heart transplantation, intravenous hyperinmune globulin.

CASO CLÍNICO

Mujer de 46 años en el décimo mes postrasplante cardiaco secundario a miocardiopatía dilatada no isquémica de etiología mixta (por quimioterapia con antraciclinas y del periparto), que ingresa por un cuadro de deposiciones diarreicas de una semana de evolución, exacerbado en los últimos tres días tras iniciar tratamiento antibiótico con amoxicilina-clavulánico en el contexto de un cuadro catarral. La paciente, además, había presentado fiebre de hasta 38,3ºC y asociaba dolor abdominal generalizado. A la exploración, presentaba regular estado general, con constantes estables a excepción de temperatura de 39ºC. Se encontraba eupneica en reposo y presentaba ligera sequedad de mucosas y palidez mucocutánea. La exploración cardiopulmonar resultó anodina. A la exploración abdominal, presentaba dolor y defensa a la palpación profunda en ambas fosas ilíacas, sin asociar signos de irritación peritoneal.

Respecto a las pruebas complementarias, en la analítica sanguínea se objetivaba una anemia en rango transfusional, empeoramiento franco de la función renal y, de forma secundaria, niveles altos de tacrolimus. Además presentaba leucopenia con linfopenia y neutropenia. Los marcadores cardíacos eran normales y en el electrocardiograma no se objetivaron hallazgos significativos. Dado que la paciente presentaba serología negativa para CMV y el donante tenía IgG positiva para el mismo, aunque había recibido profilaxis con VGC VO en los primeros tres meses postrasplante, se sospechó primoinfección por CMV. Para confirmar la sospecha

diagnóstica se decidió solicitar una PCR de CMV, así como una ecografía abdominal y un ecocardiograma transtorácico de control. De forma empírica, dada la alta sospecha diagnóstica, se decidió iniciar tratamiento con Ganciclovir (GCV) intravenoso (IV) ajustado a la función renal. Además, se transfundieron dos concentrados de hematíes y se inició sueroterapia y filgastrim. En los días posteriores, la PCR de CMV confirmó el diagnóstico de primoinfección por CMV: fue positiva con una CV de 194.217 copias/mL (Figura I). Además, en la ecografía abdominal se objetivó enterocolitis con afectación de íleon terminal y sigma, hallazgos compatibles con afectación visceral por CMV. Por otra parte, para descartar otros posibles diagnósticos diferenciales, también se habían solicitado hemocultivos, un urocultivo, un coprocultivo y estudio de *Clostridiodes difficile*, que resultaron negativos. Con el diagnóstico de confirmación, se decidió continuar el tratamiento con GCV IV ajustado a la función renal y, para reducir las complicaciones asociadas a la infección y mejorar el pronóstico, se administró una dosis IgIV.

La paciente presentó una evolución clínica y analítica favorable, con normalización de la función renal y resolución de la sintomatología que presentaba al ingreso, por lo que se decidió continuar tratamiento y seguimiento estrecho de forma ambulatoria. Al alta hospitalaria, la CV del CMV había disminuido y era de 43.805 copias/mL (Figura I). Respecto al tratamiento ambulatorio, se mantuvo VGC VO a dosis terapéuticas durante una semana. En el momento de realización de este caso clínico

(primera visita poshospitalización), la paciente continúa con buen estado general y estabilización clínica y analítica. La CV continúa disminuyendo progresivamente, siendo actualmente de 12.002 copias/mL. (Figura 1) y mantiene tratamiento con VGC VO a dosis profilácticas, que prolongará durante seis meses.

DISCUSIÓN

La infección por CMV es una complicación grave, que ocurre en el 11-30% de los trasplantes cardíacos [1]. Los pacientes que la presentan tienen más riesgo de desarrollar ateroesclerosis grave del injerto y mayor mortalidad a largo plazo [2]. El estado seronegativo del receptor (R-) y seropositivo del donante (D+) es uno de los factores de riesgo más importantes para la infección o enfermedad por CMV. En estos pacientes de alto riesgo (D+/R-), la profilaxis antiviral con GCV o VGC durante los tres primeros meses postrasplante (período de mayor riesgo), es la estrategia más utilizada. Sin embargo, como ocurrió con la paciente de este caso, continúan teniendo un riesgo elevado (>20%) de desarrollar la enfermedad posprofilaxis [3], que puede ser debido a la falta de desarrollo de respuestas funcionales CD4+ y CD8+ frente al CMV por la supresión continua de la replicación viral durante la profilaxis [4]. En estudios que combinan la profilaxis con un antiviral e IgIV, los pacientes de alto riesgo (D+/R-) presentan menor riesgo de infección por CMV en los tres meses de tratamiento profiláctico. Sin embargo, este efecto beneficioso se pierde tras finalizar el tratamiento, por lo que sugieren

readministrar la IgIV durante el primer año postrasplante [4]. Respecto a su empleo en el tratamiento de la enfermedad por CMV, a pesar de haber demostrado disminuir la CV significativamente tras la primera semana, no estar influenciada por mutaciones virales y mejorar las defensas del huésped [1], no existe consenso sobre su uso y se debe considerar ante resistencias o efectos adversos con antivirales, en insuficiencia renal (por la necesidad de disminuir la dosis de antivirales), cuando exista alta CV, hipogammaglobulinemia, etc. [4]. Se presenta por tanto, un ejemplo de enfermedad por CMV posprofilaxis en un caso D+/R-, en el que, en concordancia con la literatura publicada, la administración de IgIV, junto al tratamiento con GCV, demuestra disminuir la CV de manera considerable.

CONCLUSIÓN

Los pacientes D+/R- continúan teniendo alto riesgo de infección o enfermedad por CMV a pesar de haber recibido profilaxis postrasplante. Se considera que la profilaxis podría retrasar la adquisición de inmunidad específica contra el CMV y favorecer así la infección tardía en estos pacientes. La administración de IgIV ofrece una opción de tratamiento potencial, ya que produce una caída exponencial de la CV. Por otra parte, su uso en profilaxis junto con los antivirales clásicamente utilizados, disminuye el riesgo de infección mientras dura el tratamiento, por lo que se sugiere que una segunda administración durante el primer año postrasplante podría suponer una medida profiláctica eficaz para prevenir la infección tardía en estos pacientes de alto riesgo.

BIBLIOGRAFIA

[1]. Santhanakrishnan K, Yonan N, Callan P, Karimi E, Al-Aloul M, Venkateswaran R. The use of CMVIg rescue therapy in cardiothoracic transplantation: A single-center experience over 6 years (2011-2017). Clin Transplant. 2019;33(8):e13655.

[2]. Suarez-Pierre A, Giuliano K, Lui C, et al. Impact of cytomegalovirus serologic status on heart transplantation. J Card Surg. 2020;35(7):1431-1438

[3]. San-Juan R, Navarro D, García-Reyne A, et al. Effect of long-term prophylaxis in the development of cytomegalovirus-specific T-cell immunity in D+/R- solid organ transplant recipients. Transpl Infect Dis. 2015;17(5):637-646.

[4]. Immohr MB, Akhyari P, Böttger C, et al. Cytomegalovirus mismatafter heart transplantation: Impact of antiviral prophylaxis and intravenous hyperimmune globulin. Immun Inflamm Dis. 2021;9(4):1554-1562.

IMÁGENES

Figura I. Evolución de la carga viral de citomegalovirus (CMV) hasta ahora, indicando el momento de administración de la Inmunoglobulina (Ig) intravenosa (IV).

Capítulo 56.

DERMATOSIS NEUTROFÍLICA FEBRIL AGUDA. UNA EXPLICACIÓN MÁS PARA LA FIEBRE DE ORIGEN NO INFECCIOSO

Autores: García Méndez, María del Mar; Herrera Marrero, María Teresa.

Especialidad: Médica.

Servicio de trabajo: Medicina Interna.

RESUMEN

En este caso clínico se trata el proceso diagnóstico-terapéutico de una mujer de 53 años que desarrolla fiebre y lesiones cutáneas como consecuencia de una dermatosis neutrofílica febril aguda. Se trata de un caso interesante que nos puede guiar en el abordaje de la fiebre sin foco cuando su origen no radica en las patologías habituales y donde se hacen necesarias otras pruebas diagnósticas como la anatomía patológica.

Palabras clave: Síndrome de Sweet (SSw), dermatosis neutrofílica, Síndrome de Sweet asociado a malignidad (MASS).

CASO CLÍNICO

Se presenta el caso clínico de una mujer de 53 años que comienza con lesiones cutáneas y fiebre sin foco. Perimenopáusica y fumadora de 3 cigarrillos/días, sin otros hábitos tóxicos ni factores de riesgo cardiovascular, alergias medicamentosas conocidas ni

cirugías. Como antecedentes médicos destacar estudio ginecológico por spotting con diagnóstico de útero polimiomatoso multinodular y mioma submucoso tipo I. Vive sola cuidando de dos perros y trabaja como limpiadora, independiente para las actividades básicas e instrumentales de la vida diaria, con una situación basal adecuada a su edad.

El primer síntoma es la fiebre persistente de alto grado de una semana de evolución, que alcanza cifras de hasta 39ºC, acompañado de disfonía y tos escasa con expectoración verdosa, para lo que toma amoxicilina. A esto se le suma tras 6 días de fiebre la aparición de lesiones cutáneas eritematosas y artralgias en rodillas y manos. Se decide entonces ingreso para estudio, manteniendo durante el mismo buen estado general, con constantes conservadas, sin signos objetivos de artritis, pero con lesiones eritematosas nodulares dolorosas a la palpación en miembros inferiores y en el resto de la piel lesiones eritematosas puntiformes acompañadas de alguna pústula (Figura I).

En los estudios de laboratorio destacan la presencia de leve leucocitosis neutrofílica, PCR con valores elevados (26.26mg/L) y la VSG, que siendo al inicio de 57mm/h aumenta hasta 114mm/h, estando el resto dentro de los valores normales (perfil renal, hepático, sedimento de orina, hemograma, hormonas tiroideas, bioquímica, coagulación, test rápido Influenza A y B…).

Las radiografías realizadas hasta ese momento no presentan alteraciones y con todo esto junto con la persistencia de la fiebre

sin foco evidente, se inició de manera empírica tratamiento con ceftriaxona, obtención previa de muestras para hemocultivos, urocultivo, serología (VHB, VHC, VIH, sífilis, CMV, VEB), inmunología (C3 y C4, antiDNA, anti RNP, ANA, anticardiolipina y antibeta2glicoproteina I) y quantiferon de tuberculosis. Los resultados del laboratorio resultaron todos negativos salvo la IgG CMV (citomegalovirus), Epstein Barr (patrón curado) y quantiferon de tuberculosis que fueron positivos. Como a pesar de la antibioterapia continuaba la fiebre y las lesiones se decidió obtener muestra de las mismas para anatomía patológica, al tampoco encontrar nada reseñable en las nuevas radiografías de tórax, estudio con TAC y ecografía abdominal. Con la sospecha de Síndrome de Sweet (SSw) se modifica el tratamiento a levofloxacino durante 7 días e inicia esteroides (prednisona 0.5 mg/Kgr/día, en su caso 30mg/día) e isoniacida profiláctica (suspendida tras 4 meses de tratamiento por alteración hepática) con mejoría clínica y analítica. No se encontraron en ningún momento indicios de patología extracutánea: ni ocular (conjuntivitis, epiescleritis, queratitis, iritis), del sistema nervioso (encefalitis, meningitis aséptica), inflamación de serosas, hepatoesplenomegalia o renal (glomerulonefritis mesangial, hematuria, proteinuria, etc.).

Más adelante y tras el alta, la biopsia revela fragmentos de piel con paniculitis neutrofílica de predominio septal con afectación dérmica e hipodérmica encuadrable en SSw (no se identifican microorganismos) (Figura II). La paciente acude a revisión en

consultas de Medicina Interna mostrando buen control, sin tratamiento esteroideo y se continúa seguimiento sin evidencia de neoplasia ni recidiva hasta el momento.

DISCUSIÓN

En este caso nos encontramos con un diagnóstico anatomopatológico compatible también clínicamente con el SSw o dermatosis neutrofílica febril aguda. Se trata de una enfermedad a menudo relacionada con otras sistémicas, descrita por primera vez en 1964 por el Dr. Robert Douglas Sweet de Plymouth, Inglaterra [1]. Con el paso de los años se fueron ajustando más los criterios diagnósticos necesarios, configurándose los criterios mayores y menores vigentes en la actualidad (Figura II) [2].

Se desconoce la causa exacta del SSw, sin embargo, la evidencia clínica y de laboratorio sugiere una hipersensibilidad inusual que puede estar mediada por citoquinas, seguida de infiltración de neutrófilos probablemente activados por la interleucina (IL)-1. [3].

El SSw se presenta en tres contextos clínicos: clásico (SSC o idiopático) normalmente en mujeres con edades entre 30-50 años y precedida por infección del tracto respiratorio superior o asociado con enfermedad inflamatoria intestinal o embarazo; asociado a malignidad (MASS) como un síndrome paraneoplásico en pacientes con diagnóstico ya previo o como primer indicio o recurrencia de ésta (mayor asociación con patología hematológica seguida de cáncer gastrointestinal, genitourinario o de mama [3,4]; e inducido por fármacos (Drug Induced Sweet Syndrome o DISS) (Figura II) [2,3].

El diagnóstico del SSw incluye la identificación de la lesión cutánea con signos típicos (Figura III) (edema en la dermis superficial, infiltrado denso de neutrófilos en la dermis superior y media, leucocitoclasia y no vasculitis), la existencia de posibles sitios extracutáneos y la posible enfermedad concomitante. No obstante es importante descartar la presencia de una infección y hacer una buena historia de farmacoterapia [3]. En este caso parece que nos encontramos ante la variante clásica o idiopática del SSw.

CONCLUSIÓN

La presentación de la fiebre sin foco nos obliga a tratar de determinar ese origen. En la mayor parte de las ocasiones se resuelve antes de llegar a un diagnóstico o se identifica su origen e instaura un tratamiento específico con rapidez. Sin embargo, en este caso el origen dista de la más habitual etiología infecciosa para pasar a ser una patología que se articula como un compendio de criterios diagnósticos. Por ello estamos obligados a conocer los escenarios en los que el SSw se presenta para atender a las enfermedades o contexto con los que se asocia, ya que suponen un gran impacto para la salud del paciente y que tan solo dan la cara con estas manifestaciones, que hemos agrupado de tal manera que han dejado de ser inespecíficas para englobarse en el cuadro que constituye el SSw.

BIBLIOGRAFIA

[1]. Cohen PR, Kurzrock R. Sweet's syndrome revisited: a review of disease concepts. Int J Dermatol. 2003; 42(10):761-78.

[2]. Jesús del Pozo Losada. Síndrome de Sweet: Complejo Hospitalario Universitario Juan Canalejo. A Coruña. España. Seminarios de la Fundación Española de Reumatolgía. 2008; 9 /Núm 3 147-83.

[3]. Cohen PR. Sweet's syndrome:a comprehensive review of an acute febrile neutrophilic dermatosis. Orphanet J Rare Dis. 2007; 2:34.

[4]. C.D. Villarreal-Villarreal, J. Ocampo-Candiani, A. Villarreal-Martínez. Sweet Syndrome: A Review and Update. University Hospital of the School of Medicine of the "Universidad Autónoma de Nuevo León", Monterrey, Mexico. 2016; 107(5) 369-378.

[5]. Caroline A. Nelson, MD et al. Sweet syndrome in patients with and without malignancy: A retrospective analysis of 83 patients from a tertiary academic referral center. JAAD. 2018; 78 (2): 303-309.

IMÁGENES

Figura I. Manifestaciones clínicas cutáneas. Lesiones eritematosas nodulares dolorosas a la palpación en miembros inferiores. Pústulas aisladas.

Criterios diagnósticos del Síndrome de Sweet	
M1: Placas violáceas o nódulos eritematosos y dolorosos de comienzo brusco	m1: Precedido por fiebre o infecciones
M2: Infiltración dérmica neutrofílica	m2: Acompañado por fiebre, artralgias, conjuntivitis o enfermedad maligna subyacente.
	m3: Leucocitosis
	m4: Buena respuesta a tratamiento esteroideo
	m5: Elevación de la VSG
Diagnóstico: 2M + 2m. M: criterio mayor. m: criterio menor.	

Criterios para Síndrome de Sweet inducido por fármacos (DISS) por Walker and Cohen, 1996

1. Comienzo brusco de placas o nódulos eritematosos, dolorosos.
2. Infiltrado neutrofílico denso sin evidencia de vasculitis leucocitoclástica en la histología.
3. Fiebre > 38ºC.
4. Relación temporal entre la administración del fármaco y la clínica.
5. Relación temporal entre la resolución del cuadro y el cese del fármaco, o el tratamiento con corticoides sistémicos.

Figura II . Criterios diagnósticos del Síndrome de Sweet. Criterios diagnósticos para el SS inducido por fármacos.

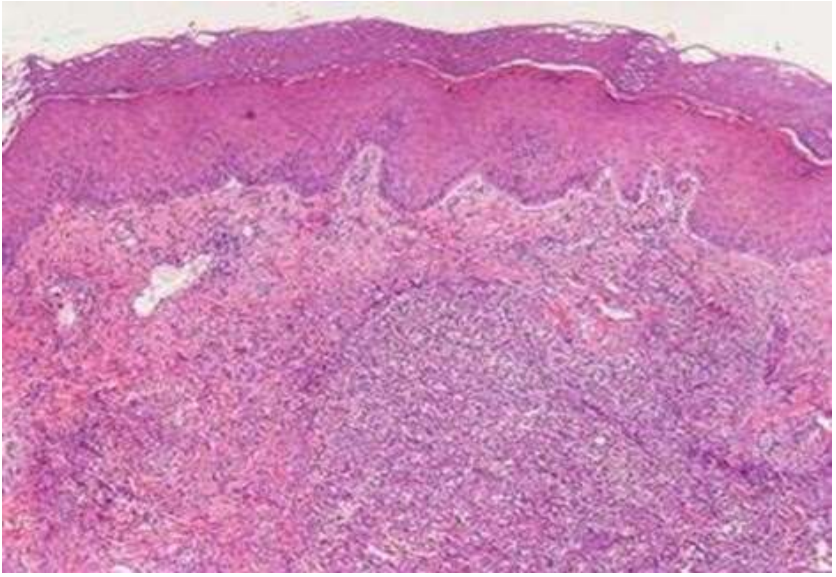

Figura III. Piel (Barc., Ed. impr.) 2010; 25(7): 369-375. Síndrome de Sweet: estudio retrospectivo de 21 pacientes.

Capítulo 57.

DERMATOMIOSITIS ANTI-TIF1γ+ COMO SÍNDROME PARANEOPLÁSICO EN PACIENTE CON CÁNCER DE MAMA

Autores: Lozano Roig, Miguel Ángel; Lozano Herrero, Jesús; Saavedra Ramírez, Pedro Antonio; Moreno Molino, Pepe; Silvestre Ballesta, Ana.

Especialidad: Médica.

Servicio de trabajo: Medicina Interna.

RESUMEN

En el siguiente caso clínico se detalla el proceso diagnóstico-terapéutico de una mujer de 68 años con dermatomiositis anti-TIF1γ positivo en relación con un cáncer de mama que se trató con quimioterapia neoadyuvante, cirugía y radioterapia y que actualmente se encuentra libre de enfermedad. Se explora, además, la importancia de la sospecha clínica ante una dermatomiositis de nueva aparición en un paciente añoso, la relación entre la positividad de anti-TIF1γ y el desarrollo de neoplasias, así como el perfil genético de los cánceres de mama relacionados y las particularidades de su tratamiento.

Palabras clave: Dermatomyositis TIF1γ; Breast cancer; Paraneoplasic syndromes

CASO CLÍNICO

Mujer de 68 años que acudió a consultas de Medicina Interna por angioedema, edema palpebral y disfagia para sólidos de un mes de evolución. En la anamnesis dirigida la paciente asociaba astenia y molestia en la axila izquierda con los movimientos del brazo izquierdo sin otros síntomas como artralgias, debilidad muscular, fenómeno de Raynaud o pérdida de peso. A la exploración física presentaba buen estado general, eupneica en reposo, afebril y con constantes dentro de la normalidad. A la inspección, se objetivaron pápulas violáceas en el dorso de las articulaciones metacarpo-falángicas e interfalángicas (pápulas de Gottron), eritema periungueal, eritema en chal y exantema en escote, así como heliotropo peripalpebral (Figura I). La exploración cardiopulmonar, abdominal y de miembros inferiores fue anodina. Se palpó una masa redonda y dura en axila izquierda por lo que se realizó una ecografía clínica, identificándose una adenopatía de 2,5cm y objetivándose una zona inflamatoria nodular de aproximadamente 1cm en cuadrante inferior interno de mama izquierda. Ante la exploración sugestiva, se solicitó analítica con anticuerpos específicos de miositis, anti-TIFγ y otros anticuerpos relacionados con síndromes paraneoplásicos, así como una tomografía computerizada (TC) toraco-abdomino-pélvica y pauta descendente de prednisona.

En la analítica se obtuvo una leve leucocitosis neutrofílica, CK 2100 U/L y anticuerpos anti-Ro y anti-TIF1γ positivos, resto anodino. En la TC se objetivaron importantes cambios

inflamatorios y engrosamiento epidérmico, así como dos nódulos de morfología irregular en cuadrantes internos de mama izquierda, de 14 y 12 mm aproximadamente con realce periférico, sospechosos de malignidad. También se observaron adenopatías axilares izquierdas de gran tamaño, la mayor de 2,8 cm de eje corto, así como ganglio/adenopatía en cadena mamaria interna izquierda, sospechosas de malignidad (Figura II). Se realizaron también una ecografía mamaria y una biopsia con aguja gruesa ecoguiada de nódulo mamario y adenopatía sospechosa de mayor tamaño.

Tras disminuir los corticoides, además, se objetivó un empeoramiento de la disfagia con odinofagia y pérdida de fuerza en cintura escapular (4/5), por lo que se decidió reiniciar pauta corticoidea con mejoría posterior y derivación a Oncología médica.

Con diagnóstico de carcinoma ductal infiltrante con receptores hormonales negativos, Ki67 45% y Her2 positivo con estadificación cT4cN2M0 (estadio IIIb), se inició seguimiento en consultas de oncología médica, decidiéndose tratamiento neoadyuvante con Adriamicina-Ciclofosfamida 4 ciclos, seguidos de Paclitaxel-Pertuzumab-Trastuzumab 12 ciclos, que se suspendieron tras tercero por deterioro del estado general (ECOG 3) y toxicidad hematológica (hemoglobina 8.7 g/dl) y no hematológica (náuseas, alopecia, neuropatía periférica y lagrimeo).

Se realizaron ecografía y mamografía de control con hallazgos

compatibles con respuesta completa tanto mamaria como axilar (Figura III). Se realizó así mastectomía radical izquierda con vaciamiento ganglionar y se decidió tratamiento radioterápico y posterior seguimiento con 12-15 ciclos de Trastuzumab de mantenimiento. La paciente se encuentra a día de hoy libre de enfermedad tras completar tratamiento de mantenimiento y en seguimiento por Oncología médica, manteniendo un nivel funcional satisfactorio (ECOG 1).

DISCUSIÓN

La dermatomiositis (DM) es una rara polimiositis del músculo estriado, bilateral, simétrica, extensora y proximal (incluyendo faringe), con manifestaciones extramusculares que se relaciona con neoplasias hasta en un 15% de los casos[1]. La afectación dermatológica es fotosensible e incluye exantema en heliotropo palpebral con edema, exantema rojo plano en cara y escote o eritema maculopapular sobre nudillos o periungueal (signo de Gottron). Aunque la elevación de enzimas musculares apoya el diagnóstico, no aparece en un 30% de los casos. El estudio de anticuerpos antinucleares específicos debe realizarse cuando se sospeche sobreposición, relacionándose el hallazgo de niveles elevados anti-TIFγ con formas paraneoplásicas (hasta un 80%) y neoplasias más avanzadas (pudiendo aparecer éstas incluso años más tarde), siendo típicas las manifestaciones cutáneas graves y la disfagia, que mejoran con el tratamiento antineoplásico. No existe un protocolo estandarizado para el tratamiento, basándose éste en corticoides, siendo los inmunosupresores ahorradores de

corticoides la segunda línea y las inmunoglobulinas intravenosas, la tercera[2].

En una DM de nuevo diagnóstico en mayores de 45 años, debe realizarse necesariamente un cribado oncológico. Aunque la DM se relaciona con otras neoplasias, en mujeres está asociada hasta un 20% con el cáncer de mama. El histotipo más común es el carcinoma ductal, mientras que no parece haber relación con el estado de los receptores hormonales o la positividad de HER2[2]. Actualmente, no existe un tratamiento estandarizado para el cáncer de mama complicado por DM, no habiendo evidencia sobre la idoneidad de la neoadyuvancia. Sin embargo, en el caso de pacientes con enfermedad HER2+, sí hay evidencia que sugiere un papel adicional de Trastuzumab en el bloqueo del proceso paraneoplásico, pues, al parecer, los clones de células T específicas de HER2 pueden reaccionar de forma cruzada con antígenos cutáneos desconocidos que causan DM[2].

CONCLUSIÓN

La DM es una miopatía inflamatoria cuyas manifestaciones clínicas debemos conocer y cuyo tratamiento se basa en corticoterapia. La aparición de DM en el paciente adulto debe hacernos descartar la presencia de neoplasia tanto en el momento inicial como en el seguimiento. Niveles altos de anti-TIF1γ se relacionan hasta en un 80% con enfermedad paraneoplásica y neoplasias más avanzadas. Aunque la asociación de DM paraneoplásica con cáncer de mama (principalmente carcinoma ductal) es frecuente, no parece relacionarse con la expresión de

otros marcadores. El tratamiento para estos cánceres no está estandarizado, aunque la administración de Trastuzumab sí parece mejorar los síntomas de DM en cánceres HER2+ por mediación de un antígeno cutáneo desconocido.

BIBLIOGRAFIA

[1]. García H. Dermatomiositis

[2]. Piras M. A Case of Pathological Complete Response and Resolution of Dermatomyositis Following Neoadjuvant Chemotherapy in HER2-Positive Early Breast Cancer. Current Oncology. 2021;28:1957–1961.

IMÁGENES

Figura I. Eritema en chal y exantema en escote (arriba izquierda); Eritema heliotropo (arriba centro y derecha); Pápulas de Gottron, eritema periungueal (abajo)

Figura II . Mamografía y TC iniciales con cambios inflamatorios en mama izquierda y dos nódulos de alrededor de 10mm así como adenopatías axilares sospechosas.

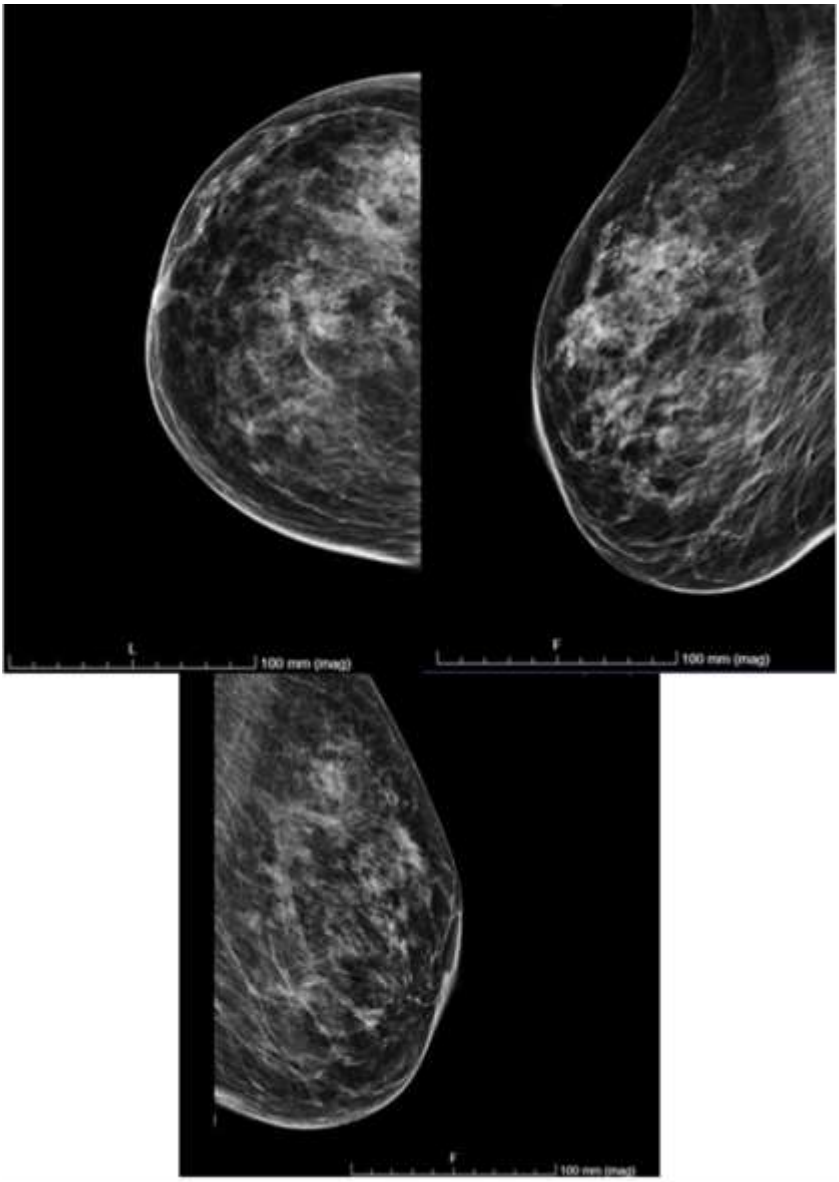

Figura III. Mamografía post-quimioterapia neoadyuvante con disminución de cambios inflamatorios y desaparición de nódulos y normalización de las adenopatías.

NEUMOLOGÍA

Capítulo 58.

EL EXCEPCIONAL CASO DE UNA PROBABLE HERNIA DE MORGAGNI GIGANTE EN UNA MUJER ADULTA

Autores: López Martínez, J.; Fernández Mula, L.; Fernández Granja, M.; Aparicio Vicente, M.;

Especialidad: Médica.

Servicio de trabajo: Neumología.

RESUMEN

Presentamos el caso de una probable hernia de Morgagni en una mujer de 55 años que ingresó por disnea, tos y edemas maleolares. Se realizó TC de tórax que evidenció la existencia de diferentes órganos en el hemicampo pulmonar derecho debido a un defecto diafragmático anterior, confirmando el diagnóstico de hernia diafragmática probable tipo Morgagni. Dadas las dimensiones del defecto, presentaba como consecuencia una insuficiencia respiratoria hipoxémica que precisó BIPAP. Se decidió reparación quirúrgica mediante laparotomía con buenos resultados y mejoría clínica progresiva.

Palabras clave: Hernia diafragmática, Hernia de Morgagni, Adulto.

CASO CLÍNICO

Mujer de 55 años de edad que ingresa en Neumología procedente del Servicio de Urgencias por presentar un cuadro de disnea acompañada de tos de 24 horas de evolución. Refiere que la disnea apareció de forma progresiva hasta hacerse de mínimos esfuerzos e incluso de reposo, presentando además edemas en tobillos desde hace una semana. Como antecedentes personales, es fumadora de 12.5 paquetes/año, padece obesidad grado II (IMC 35.6 kg/m2) y anemia ferropénica en tratamiento con hierro oral. En su familia destaca que su madre padece paraplejía espástica familiar con herencia autosómica dominante (Gen SPG4), presente también en dos de sus tres hermanos. Además, los dos hijos de la paciente presentan distrofia miotónica de Steinert de herencia paterna.

A la exploración física, se encuentra afebril con hipertensión y saturación de oxígeno (SatO2) de 70%. A la auscultación cardiopulmonar se muestra rítmica con hipofonesis hasta campo medio pulmonar derecho y crepitantes bibasales. La exploración de abdomen es anodina y se objetivan edemas maleolares bilaterales con fóvea.

Dada la clínica, se realiza una radiografía de tórax (Figura I) visualizando un probable derrame pleural bilateral de predominio derecho. Asimismo, destacan datos analíticos de insuficiencia cardiaca con propéptido natriurético cerebral N-terminal (NT-proBNP): 3663 pg/mL y un bloqueo de rama izquierda no conocido previamente, con troponinas cardiacas seriadas normales. En la gasometría arterial se objetiva insuficiencia

respiratoria hipoxémica grave, precisando fracción inspirada de oxígeno (FiO2) de 75% para mantener SatO2 entorno a 90%, por lo que se consulta a Neumología, pautando presión positiva binivel de la vía aérea (BIPAP) y se descarta la posibilidad de realizar toracocentesis diagnóstica y terapéutica, dado que en la ecografía torácica previa se observa una elevación de diafragma derecho con visualización de hígado y escasa cámara de líquido.

Se ingresa a la paciente y se realiza tomografía computerizada (TC) de tórax sin contraste (Figura II) objetivando una gran defecto en cúpula anterior de diafragma derecha de 15x8 cm de diámetro, con herniación de la práctica totalidad de hígado, antro gástrico y primera porción duodenal, provocando secundariamente atelectasia de lóbulo inferior y lóbulo medio derechos, hallazgos compatibles con hernia diafragmática gigante (posible tipo Morgagni), provocando una insuficiencia respiratoria secundaria a patrón restrictivo.

Durante su estancia, presenta escasa mejoría de gases arteriales a pesar de ventilación con BIPAP continua. Se decide intervenir quirúrgicamente mediante laparotomía con reducción del contenido abdominal herniado, colocando una malla para el cierre del defecto diafragmático (Figura III). En el postoperatorio, durante su estancia en reanimación, presenta varias complicaciones, tales como: derrame pericárdico, neumotórax que precisa drenaje y atelectasias bibasales, así como rachas de fibrilación auricular que precisan amiodarona.

Ante la persistencia de hipercapnia, se pauta BIPAP durante el sueño y el resto del tiempo gafas nasales, realizando también inspirometrías incentivas. La paciente va mejorando progresivamente la clínica y los valores gasométricos, por ello se decide alta hospitalaria con BIPAP nocturna y gafas nasales diurnas, así como seguimiento en consulta de Neumología para control ventilatorio.

DISCUSIÓN

La hernia de Morgagni es una entidad congénita poco frecuente que constituye el 3-4% del total de defectos diafragmáticos [1,2]. Es debida a un defecto en el tabique transverso dorsal del diafragma, siendo su localización más frecuente el hemidiafragma derecho. Su prevalencia es mayor en mujeres (2:1) [3]. La edad de diagnóstico es habitualmente la edad pediátrica, siendo en la edad adulta extremadamente raro y por tanto lo inusual del caso presentado, existiendo escasos recursos bibliográficos al respecto. Se puede presentar posterior a eventos que causen un aumento de la presión intraabdominal, tal es el caso de la obesidad y el embarazo. Habitualmente es asintomática, diagnosticándose de forma incidental o bien por aparición de complicaciones secundarias [4], como el caso de nuestra paciente, que suelen aparecer cuando el saco herniario es de gran tamaño. La clínica es en forma de síntomas digestivos o respiratorios, que pueden ser confundidos con otras afecciones, sobre todo con neumonías

basales o derrames pleurales [4,5], como ocurrió inicialmente en el caso expuesto.

La primera prueba diagnóstica a realizar ante la sospecha es la radiografía simple de tórax, que en este caso no fue concluyente. Se debe plantear el diagnóstico diferencial con lipomas, quistes pleuropericárdicos o diafragmáticos, timomas, linfomas, teratomas u otras neoplasias [2], siendo necesario para el diagnóstico de confirmación una TC de tórax [3,4], que es la prueba de elección y además permite determinar el contenido herniario. La actitud terapeútica depende de las circunstancias individuales de cada paciente, pero en general, todos los pacientes requieren cirugía para evitar complicaciones secundarias [5]. El abordaje quirúrgico de elección no está bien determinado [5]. La paciente fue intervenida por laparotomía debido al gran defecto herniario. Es reseñable la mejoría clínica de los pacientes sintomáticos tras la intervención quirúrgica, presentando bajo riesgo de recidiva [4].

CONCLUSIÓN

La hernia de Morgagni es el tipo de hernia diafragmática que se presenta con menor frecuencia. En el caso de aparecer, es propio de la edad pediátrica, siendo excepcional en la edad adulta. En la mayoría de los casos es asintomática, pudiendo pasar desapercibida, pero si alcanza grandes dimensiones puede dar clínica secundaria de las complicaciones que genera, siendo las más frecuentes las respiratorias y digestivas, ambas inespecíficas. Por ello, para su diagnóstico es fundamental un alto grado de sospecha apoyado en pruebas de imagen, siendo la TC de tórax el

gold standard para su diagnóstico. Una vez diagnosticada es recomendable su reparación, independientemente de que sea sintomática o asintomática, para evitar la evolución a complicaciones.

BIBLIOGRAFIA

[1]. León-Atance P, Martínez-Hernández NJ, Milla-Saba ÁM, Roca-Fernández J. Patología del diafragma. Archivos de Bronconeumología. 2011 Jan;47:37–40.

[2]. Naranjo A, Girón RM, Zamora E, Al-Nakeb Z, de Santiago E, Matesanz C. Presentación de dos casos de hernia de Morgagni. 2005;8(2):180-182.

[3]. Maes-Carballo M, Martín-Díaz M, Robayo-Soto P, Plata-Pérez I, Cantarero-Jiménez B, Calzado-Baeza S, et al. Hernia de Morgagni-Larrey incidental en el adulto: diagnóstico y tratamiento. 2017;28:2.

[4]. Ruiz-Tovar J, Castiñeiras VM, Molina EM. Diagnóstico y tratamiento quirúrgico de la hernia de Morgagni en el adulto. NEUMOLOGÍA Y CIRUGÍA DE TÓRAX. 2009;68(3):110-113.

[5]. Oppelt PU, Askevold I, Bender F, Liese J, Padberg W, Hecker A, et al. Morgagni−Larrey diaphragmatic hernia repair in adult patients: a retrospective single-center experience. Hernia. 2021 Apr;25(2):479–89.

IMÁGENES

Figura I. Radiografía simple de tórax posteroanterior. Se objetiva un aumento de densidad en hemitórax pulmonar derecho.

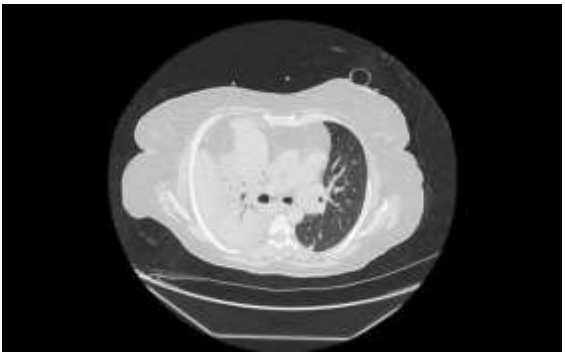

Figura II . Tomografía computerizada de tórax sin contraste. Se observan hallazgos sugestivos de hernia diafragmática derecha, probable tipo Morgagni.

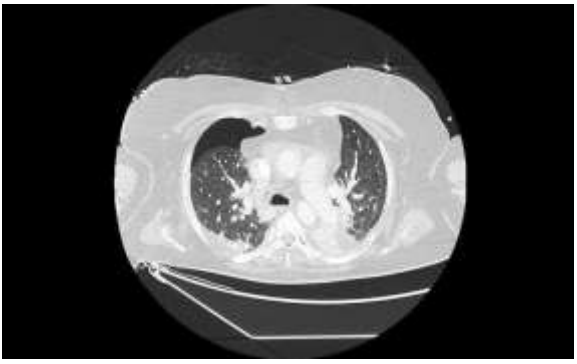

Figura III. Tomografía computerizada de tórax. Control post-operatorio con reexpansión pulmonar derecha y neumotórax derecho consecuencia de la cirugía.

Capítulo 59.

GRANULOMATOSIS CON POLIANGEITIS, UNA ENFERMEDAD POCO COMÚN Y DE CAUSA INCIERTA

Autores: Fernández Granja, M.; Fernández Mula, L.; López Martinez, J.; Solana Martinez, E.; Ruiz Martínez, S.Y.

Especialidad: Médica.

Servicio de trabajo: Neumología.

RESUMEN

En este caso clínico se trata el proceso diagnóstico-terapéutico de una mujer de 55 años que tras hallazgos en radiografía de tórax de aumento del hilio pulmonar, ingresa para estudio en Neumología ante sospecha de neoformación, siendo diagnosticada tras varias pruebas complementarias de granulomatosis con poliangeítis, una vasculitis necrosante de causa desconocida y poco frecuente, que afecta a vasos de mediano y pequeño calibre. La exploración física, los hallazgos radiológicos y analíticos, así como el estudio anatomopatológico, fueron claves para llegar al diagnóstico definitivo.

Palabras clave: Granulomatosis with polyangiitis, ANCA, vasculitis.

CASO CLÍNICO

Mujer de 55 años, procedente de Perú, que ingresó para estudio tras hallazgo en radiografía de tórax de aumento de tamaño del hilio pulmonar derecho. Como antecedente de interés, fumadora. La paciente refería tos de características irritativas con algún esputo hemoptoico y dolor pleurítico en hemitórax derecho de un mes de evolución. Negaba síndrome constitucional, fiebre ni otra sintomatología. A la exploración física, eupneica, afebril y con constantes dentro de la normalidad. Destacaba hundimiento del puente nasal con costras no dolorosas, presente durante 3 años y por lo que no había consultado (Figura I).

Se realizó analítica, donde destacaban reactantes de fase aguda elevados. El estudio de autoinmunidad resultó negativo. Se realizó tomografía computerizada (TC) de tórax objetivándose (Figura II) una masa paravertebral en lóbulo inferior derecho, cavitada, de 3x6x7 cm, así como un nódulo de 3.9 cm en lóbulo superior derecho y al menos 5 nódulos cavitados en el pulmón contralateral, sin observarse adenopatías asociadas. Así mismo, se realizó broncoscopia con hallazgos de estenosis del árbol bronquial derecho. El cepillado bronquial remitido para citología y microbiología resultó negativo para todos los microorganismos, incluido cultivo de hongos y *mycobacterium tuberculosis*, con anatomía patológica compatible con la normalidad.

En ese momento, ante sospecha de origen neoplásico primario pulmonar (estadio IV) o infeccioso (neumonía por germen atípico, embolismos sépticos...), se solicitó tomografía por emisión de

positrones (PET-TC) hallándose masas y nódulos pulmonares bilaterales, de características malignas y derrame pleural bilateral. Se solicitó biopsia con aguja gruesa guiada por TC de la masa paravertebral, que describía hallazgos histológicos de tipo reactivo inflamatorio, siendo la lesión principal la presencia de granulomas epitelioides con necrosis.

Se plantearon distintos diagnósticos diferenciales, ya que entre las entidades descritas con granulomas con necrosis no se había podido confirmar a nivel histológico e inmunohistoquímico ninguna de ellas.

Durante su ingreso, la paciente comenzó con epistaxis anterior recidivante, por lo que se realizó nueva biopsia, esta vez de la mucosa de la fosa nasal derecha, donde se objetivaron lesiones nodulares en la rinoscopia. Como hallazgos histológicos se describieron imágenes de vasculitis, necrosis isquémica y granulomas mal conformados con células gigantes multinucleadas (Figura III). Se solicitaron anticuerpos anticitoplasma de neutrófilo (c-ANCA, p-ANCA), resultando positivos los primeros, lo que sumado a la historia clínica, las lesiones pulmonares nodulares y la nariz en silla de montar con granulomas, fueron compatibles con el diagnóstico de Granulomatosis con poliangeitis (Wegener).

Tras el diagnóstico, se inició tratamiento con esteroides a dosis de 1 mg/kg y ciclofosfamida 0.5 g/m2 intravenosos, presentando progresivamente gran mejoría tanto clínica como analítica,

pudiendo ser dada de alta con prednisona 60 mg oral diaria y ciclofosfamida bisemanal.

A los dos meses del alta hospitalaria, la paciente acudió a urgencias por disnea progresiva hasta hacerse de mínimos esfuerzos con importante trabajo respiratorio y estridor inspiratorio. Se realizó TC urgente donde se objetivó estenosis subglótica, realizándose traqueostomía de urgencia dado el compromiso respiratorio. Actualmente, tras dos meses de la traqueostomía, la paciente se encuentra estable de su enfermedad.

DISCUSIÓN

La granulomatosis con poliangeitis, antes conocida como granulomatosis de Wegener, es una enfermedad sistémica con vasculitis necrosante, de causa desconocida, con una prevalencia de 1/6.400 y 42.000 personas a nivel mundial, que afecta a vasos de pequeño y mediano calibre. Se caracteriza por una inflamación granulomatosa, que afecta en un 90% de los casos al aparato respiratorio, y en segundo lugar al renal. La clínica más frecuente suele ser tos, disnea o hemoptisis [1,2].

En cuanto a las pruebas complementarias, el diagnóstico definitivo es anatomopatológico tras la biopsia de alguna lesión granulomatosa y el hallazgo en la analítica de anticuerpos c-ANCA positivos en la mayoría de los pacientes, aunque su negatividad no excluye el diagnóstico. En las pruebas de imagen, las lesiones más frecuentes son nódulos pulmonares, mayormente bilaterales y en el 50% cavitados [3]. En el 15-30% de los casos hay afección del

árbol traqueobronquial, con estenosis subglótica, como en el caso de nuestra paciente, siendo la complicación más grave la insuficiencia respiratoria aguda, que requiere tratamiento urgente con traqueostomía. La reestenosis aparece hasta en un 50-75% de los casos según las series [4].

Respecto al tratamiento, en primer lugar se debe inducir a la remisión con altas dosis de corticoides más ciclofosfamida o rituximab. Posteriormente, se mantiene remisión con inmunosupresores como rituximab, metotrexato, azatriopina o micofenolato-mofetilo [2]. En cuanto a la estenosis subglótica, pueden realizarse técnicas endoscópicas con dilatación de la estenosis o resección. Se ha descrito también la infiltración local con corticoides de acción prolongada [4,5].

En cuanto al pronóstico, depende de la gravedad, del diagnóstico precoz y de si la afectación es limitada o difusa. Con el uso de inmunosupresores la enfermedad grave ha mejorado, estando descrita la remisión completa hasta en un 80% de las ocasiones, aunque en el 50% de casos suele haber recidivas [1].

CONCLUSIÓN

La granulomatosis con poliangeitis es una vasculitis ANCA positiva, granulomatosa y necrosante, de causa desconocida y poco frecuente, que afecta principalmente al aparato respiratorio y en segundo lugar al riñón. Su diagnóstico se basa en las manifestaciones clínicas, los estudios de imagen, la positividad de c-ANCA y los estudios histológicos. Para el tratamiento es necesaria una fase de inducción con ciclofosfamida o rituximab

más glucocorticoides, y una fase de mantenimiento con otros inmunosupresores. En algunos casos se produce estenosis subglótica, que puede producir como complicación insuficiencia respiratoria aguda, requiriendo una traqueostomía urgente. El manejo precoz de la enfermedad logra un impacto importante en la supervivencia y mejora así su pronóstico.

BIBLIOGRAFIA

[1]. Lane SE, Watts RA, Shepstone L, Scott DG. Primary systemic vasculitis: clinical features and mortality. QJM 2005; 98(2):97-111.

[2]. Holle JU, Laudien M, Gross WL. Clinical Manifestations and Treatment of Wegener's Granulomatosis. Rheum Dis Clin North Am 2010; 36(3): 507-26.

[3]. Vera-Lastra O, Olvera-Acevedo A, McDonal-Vera A, et al. Granulomatosis de Wegener, abordaje diagnóstico y terapéutico. Gac Méd Méx, 2009; 146(2): 121-29.

[4]. Stanford T, Clayburgh D, Rosenbaum J, Schindler J. Clinical Manifestations and Treatment of Idiopathic and Wegener Granulomatosis– Associated Subglottic Stenosis. Jama Otolaryngol Head Neck Surg 2013; 139(1): 76-81.

[5]. Gómez M, Rodríguez L, Rojas M, Tapia C. Estenosis subglótica: Reporte de casos. Rev Otorrinolaringol Cir Cabeza Cuello 2013; 73: 225-230.

IMÁGENES

Figura I. Hundimiento del puente nasal (nariz en silla de montar) de la paciente.

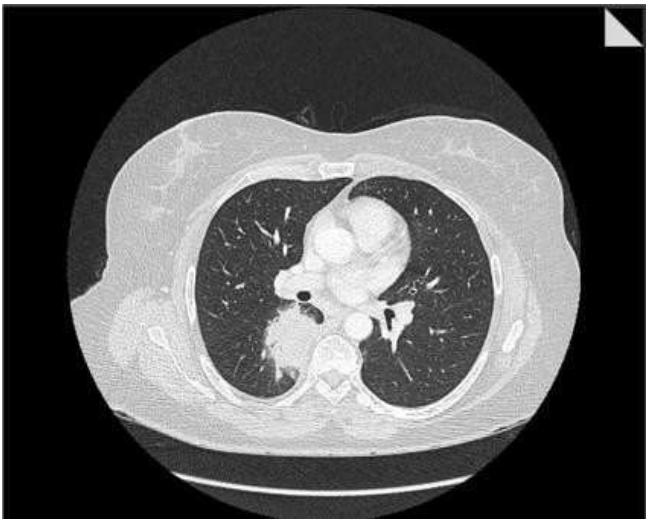

Figura II . TC tórax con contraste. Masa paravertebral en el segmento superior del lóbulo inferior derecho, parcialmente cavitada de 3x6x7 cm.

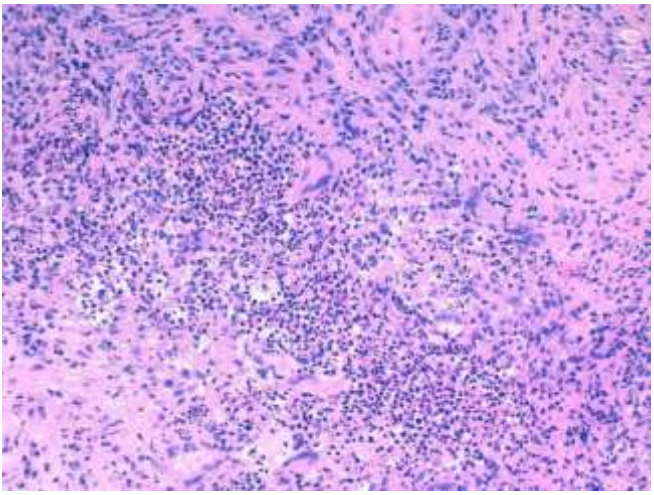

Figura III. Imagen histológica de biopsia de la mucosa nasal. Vasculitis, necrosis isquémica y granulomas mal conformados con células gigantes multinucleadas.

NEUROLOGÍA

Capítulo 60.

MALFORMACIÓN DEL DESARROLLO CORTICAL COMO CAUSA DE EPILEPSIA FARMACORREFRACTARIA: LA IMPORTANCIA DEL DIAGNÓSTICO ETIOLÓGICO

Autores: Pérez Navarro, Víctor Manuel; Lozano Caballero, María Obdulia; Herrero Bastida, Pablo; García Egea, Gloria; Tortosa Conesa, Diego.

Especialidad: Médica.

Servicio de trabajo: Neurología.

RESUMEN

Mujer de 15 años que presenta epilepsia focal con crisis frecuentes a pesar de 3 fármacos. Se realiza monitorización vídeo-EEG y neuroimagen, diagnosticando una malformación del desarrollo cortical como etiología. Se decide manejo médico, con inicio de bloqueantes de canales de sodio. Las malformaciones del desarrollo cortical son enfermedades frecuentes en población joven, siendo una causa habitual de epilepsia farmacorrefractaria que se puede solucionar con cirugía. El caso que se presenta es un ejemplo típico de esta patología, destacando la iconografía y correlación electro-clínica.

Palabras clave: Electroencefalografía, Epilepsia refractaria, Malformaciones del desarrollo cortical

CASO CLÍNICO

Mujer de 15 años que ingresa de forma programada en nuestro servicio para realización de vídeo-electroencefalograma (EEG). La paciente no presenta alergias. Dos traumatismos craneoencefálicos (TCE) con 7 y 13 años, el primero con pérdida de conciencia y precisó observación. Sin otros antecedentes de epilepsia. Trastorno depresivo recurrente y trastorno de personalidad en seguimiento por Psiquiatría. Tratamiento crónico: Levetiracetam 1000 mg cada 12 horas, Zonisamida 50 mg en desayuno y 100 mg en cena, Clonazepam 0,5 mg en cena, Sertralina 50 mg en desayuno y Olanzapina 2,5 mg en la cena.

La historia de epilepsia de la paciente comienza a los 10 años de edad, con dos tipos de crisis:

- Tipo 1: episodios consistentes en aura premonitoria (inquietud) y posteriormente desarrolla detención de comportamiento, pérdida de tono en manos, sensación de “déjà vu” y sialorrea. Duran 1 minuto y posteriormente queda 5 minutos cansada y con sensación de desrealización.

- Tipo 2: Tipo 1 con evolución tónico-clónica (TC) bilateral.

Por esta razón se realizó estudio de epilepsia en su país de origen, objetivando una malformación del desarrollo cortical en neuroimagen. Se probaron varios fármacos antiepilépticos hasta la pauta actual y se planteó cirugía previo a su traslado a nuestro país. La paciente continuaba con crisis frecuentes a pesar de tratamiento (3 crisis semanales tipo 1 y una crisis mensual tipo 2). Se decide

ingreso para realización de nueva neuroimagen y monitorización vídeo-EEG de cara a plantear cirugía.

A su llegada a planta se coloca monitorización vídeo-EEG y se disminuye la medicación antiepiléptica con el objetivo de poner de manifiesto eventos críticos. El registro dura un total de 48 horas, presentando una actividad de fondo y sueño normal. Se registra actividad intercrítica en forma de brotes de ondas lentas en rango theta focales sobre área temporo-occipital derecha y punta/onda aguda en regiones centro-parieto-temporales derechas (Figura I). Además, se registran 6 crisis tipo 1. Clínicamente la crisis comienza con movimientos cefálicos hacia la izquierda y de la mano izquierda. Posteriormente levanta el brazo derecho y comienza con automatismos de la mano derecha. Por último se lleva la mano derecha a la cara, frotándosela y cede la crisis. Correlato eléctrico (Figura II): comienza un ritmo en rango theta de predominio parieto-temporal derecho, que se va haciendo de mayor amplitud y organizándose en regiones central-parietal-temporal derecha. La crisis cede y posteriormente presenta actividad lenta en rango delta de predominio hemisférico derecho.

Tras al registro EEG se realiza resonancia magnética cerebral de 1,5 Teslas con protocolo de epilepsia (Figura III), poniendo de manifiesto una malformación del desarrollo cortical focal insulo-opercular derecha en el espectro de esquizencefalia de labio cerrado con displasia cortical asociada.

El diagnóstico definitivo queda establecido como crisis focales cognitivas con deterioro de nivel de conciencia y evolución TC bilateral ocasional secundarias a malformación del desarrollo cortical insulo-opercular derecha, posible displasia cortical focal. En esta situación, se decide realizar cambio de Levetiracetam por Carbamazepina para mejor control de crisis. Se plantea el caso a neurocirugía, siendo viable la opción el tratamiento quirúrgico. Sin embargo, la paciente lo rechaza, ya que vuelve a su país de origen con su familia y no va a continuar seguimiento en nuestro centro.

DISCUSIÓN

Las malformaciones del desarrollo cortical (MDC) comprenden un grupo grande y heterogéneo de alteraciones de la formación del córtex cerebral, causadas por múltiples etiologías genéticas, infecciones, vasculares o metabólicas [1, Raybaud 2011]. Las MCD se caracterizan por una estructura cortical anormal o la presencia de sustancia gris heterotópica, en ocasiones asociada a tamaño cerebral anormal (microcefalia o megalencefalia) [1]. La manifestación clínica de este grupo de enfermedades aparece desde la infancia temprana hasta adultos jóvenes, manifestándose principalmente como epilepsia, aunque también con retraso del desarrollo, discapacidad intelectual y/o parálisis cerebral [2]. Se estima que el 40-50% de las epilepsias farmacorresistentes tratadas quirúrgicamente en niños están causadas por MCD [3]. Estas malformaciones ocurren por alteraciones en las fases del desarrollo cortical (neuronogénesis, migración neuronal y desarrollo

postmigracional) [2]. En función de la fase afectada y de cómo se vea alterada, se producirá una de las diferentes MDC descritas hasta el momento.

En concreto en nuestro caso, nos encontramos ante una posible displasia cortical focal, que se producen por alteración en la neurogénesis o por alteraciones en el desarrollo postmigracional [4]. En este caso, dada la localización (frontal) y el tamaño, impresiona de displasia cortical tipo II. Este tipo de displasia se caracteriza por importante alteración en la laminación cortical, que presentan neuronas dismórficas y balonizadas [5].

La epilepsia derivada de las MDC se puede tratar farmacológicamente, aunque en múltiples ocasiones es farmacorrefractaria y se puede recurrir a cirugía de resección de la lesión epileptógena como tratamiento [2]. Se encuentran infradiagnosticadas, siendo necesario un estudio completo con vídeo-EEG y resonancia magnética para localizar la lesión y elegir el mejor tratamiento, tanto farmacológico (bloqueantes de canales de sodio) como quirúrgico [2].

CONCLUSIÓN

Las malformaciones del desarrollo cortical son un grupo heterogéneo de alteraciones de la formación del córtex cerebral que conforman una causa frecuente de epilepsia farmacorrefractaria en jóvenes, aunque se encuentran infradiagnosticadas.

Existen diferentes tipos de malformaciones en función de la vía del desarrollo cortical alterada, presentando en nuestro caso un

ejemplo de displasia cortical focal derecha con hallazgos congruentes en neuroimagen y EEG.

El tratamiento se realiza inicialmente con fármacos, prefiriendo moléculas de perfil focal (bloqueantes de canales de sodio). Se plantea cirugía en casos farmacorrefractarios, con crisis frecuentes a pesar de fármacos adecuados. Esta fue nuestra estrategia en este caso, dado el margen terapéutico y situación personal de la paciente.

BIBLIOGRAFIA

[1]. Raybaud C, Widjaja E. Development and dysgenesis of the cerebral cortex: malformations of cortical development. Neuroimaging Clin N Am 2011; 21: 483–543

[2]. Barkovich AJ, Guerrini R, Kuzniecky RI, Jackson GD, Dobyns WB. A developmental and genetic classification for malformations of cor- tical development: update 2012. Brain 2012; 135: 1348

[3]. Pasquier B, PeocH M, Fabre-Bocquentin B, Bensaadi L, Pasquier D, Hoffmann D, et al. Surgical pathology of drug-resistant partial epi- lepsy. A 10-year-experience with a series of 327 consecutive resections. Epileptic Disord 2002; 4: 99–119

[4]. Krsek P, Maton B, Korman B, Pacheco-Jacome E, Jayakar P, Dunoyer C, et al. Different features of histopathological subtypes of pediatric focal cortical dysplasia. Ann Neurol 2008; 63: 758–69

[5]. Blumcke I, Thom M, Aronica E, Armstrong DD, Vinters HV, Palmini A, et al. The clinicopathologic spectrum of focal cortical

dysplasias: a consensus classification proposed by an ad hoc Task Force of the ILAE Diagnostic Methods Commission. Epilepsia 2011; 52: 158–74

IMÁGENES

Figura I. EEG que muestra actividad intercrítica en forma de ondas agudas y puntas entremezcladas en regiones centrales, parietales y temporales derechas.

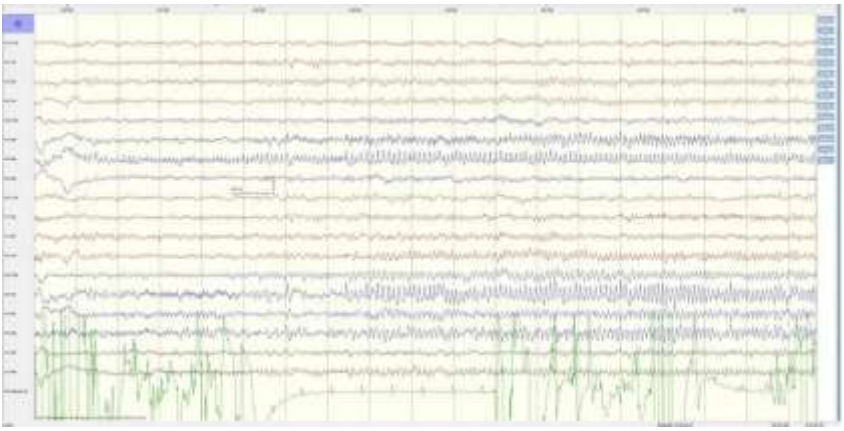

Figura II . EEG que muestra actividad theta rítmica parieto-temporal derecha que evoluciona y difunde a otras regiones, compatibles con una crisis epiléptica

Figura III. Resonancia magnética craneal axial T2: la flecha señala un engrosamiento cortical insulo-opercular derecho compatible con una MDC.

Capítulo 61.

TROMBOSIS VENOSA CEREBRAL COMO MANIFESTACIÓN INICIAL DE ENFERMEDAD INFLAMATORIA INTESTINAL

Autores: Lozano Caballero, María Obdulia; Pérez Navarro, Víctor Manuel; García Egea, Gloria; Herrero Bastida, Pablo; López Sánchez, José.

Especialidad: Médica.

Servicio de trabajo: Neurología.

RESUMEN

Se presenta el caso de un varón de 53 años de edad, sin antecedentes de interés, que consultó por un cuadro agudo de inestabilidad para la marcha, cefalea y diplopía, junto a un síndrome constitucional de un mes de evolución con diarrea, pérdida de peso, astenia e hiporexia, que fue finalmente diagnosticado de trombosis venosa cerebral (TVC) secundaria a enfermedad inflamatoria intestinal (EII) de debut.

Palabras clave: Cerebral venous thrombosis, Crohn's disease, inflammatory bowel disease.

CASO CLÍNICO

Varón de 53 años de edad, con antecedentes personales de tabaquismo y enolismo crónicos, que consultó en urgencias por un

cuadro de 4-5 días de evolución de inestabilidad para la marcha, cefalea y diplopía binocular horizontal, sin otra clínica neurológica asociada. Además refería un síndrome constitucional de un mes de evolución, con episodios de diarrea intermitentes (3-4 deposiciones al día de contenido acuoso y sin productos patológicos), astenia, hiporexia, sensación febricular no termometrada y pérdida de hasta 15kg de peso. A su llegada a urgencias el paciente se encontraba estable hemodinámicamente y afebril. En la exploración física general destacaba un regular estado general, con caquexia y sarcopenia marcada, y en la exploración neurológica se objetivó una parálisis bilateral del VI par craneal y una ligera ataxia de la marcha, siendo el resto de la exploración neurológica anodina. No se logró visualizar el fondo de ojo por fotofobia intensa. Analíticamente destacaba una PCR 31 mg/L, hiperferritininemia y trombocitosis 560.000 plaquetas/uL. Se realizó TC craneal simple en el que se objetivó la presencia de una hiperdensidad en seno sagital superior, por lo que se completó estudio con angioTC venoso que confirmó la presencia de una extensa trombosis de senos venosos cerebrales que afectaba al seno sagital y ambos longitudinales, sin áreas de infarto o hemorragia asociadas (Figura I). Con el diagnóstico de TVC, se inició tratamiento anticoagulante con heparina de bajo peso molecular ajustada a peso e ingresó en Neurología para completar estudio.

Durante su ingreso se realizó una RM cerebral con contraste y venografía, confirmándose la presencia de una extensa trombosis de senos venosos que afectaba al seno longitudinal superior, ambos

senos transversos y sigmoideos, sin infartos isquémicos ni hemorrágicos asociados (Figura II). Se realizaron estudios completos de laboratorio (hemograma, bioquímica general, coagulación, serologías ampliadas, anticuerpos onconeuronales y de superficie, estudio de autoinmunidad, niveles de complemento y estudio de trombofilia) en los que destacaba una VSG 82mm/h, trombocitosis 500.000 plaquetas/uL, PCR 25 mg/L, ferritina 846 ng/mL y calprotectina fecal >1.800 ug/g, encontrándose el resto de parámetros dentro de la normalidad. El estudio de trombofilia resultó negativo a excepción de un anticoagulante lúpico positivo débil y anticuerpos anti-B2-glicoproteína positivos. Por la presencia de un cuadro constitucional se solicitó un TC toraco-abdomino-pélvico, en el que se objetivó un engrosamiento mural de colon. Ante tales hallazgos se solicitó un estudio endoscópico, que puso de manifiesto la presencia de una masa exofítica estenosante en colon descendente y otra en colon transverso de aspecto inflamatorio, así como áreas de colitis parcheadas, de las cuales se tomaron muestras para biopsia (Figura III). El diagnóstico anatomopatológico descartó la presencia de tejido tumoral, pero demostró la presencia de áreas de colitis crónica de intensidad moderada, con presencia de úlceras y sin granulomas. Finalmente el paciente fue diagnosticado de enfermedad de Crohn (EC) colónica, comenzó tratamiento con esteroides orales y presentó mejoría clínica progresiva hasta quedar prácticamente asintomático, tanto del cuadro neurológico como del intestinal, persistiendo al alta una parálisis del VI nervio craneal derecho leve.

DISCUSIÓN

La TVC constituye una forma poco frecuente de enfermedad cerebrovascular, suponiendo el 0.5-1% del total de ictus según las series [1]. Es más frecuente en mujeres jóvenes, con una edad media de presentación de 33 años. La clínica varía dependiendo del seno venoso afectado, siendo los síntomas de presentación más frecuentes la cefalea, los déficit neurológicos focales (hemiparesia, hemihipoestesia, afasia, hemianopsia), las crisis epilépticas o las manifestaciones visuales (diplopía, déficit de agudeza visual, defectos campimétricos…). Se han descrito numerosos factores de riesgo para su aparición. Los más frecuentemente identificados son la toma de anticonceptivos orales (54%), los estados protrombóticos hereditarios o adquiridos (22%), el embarazo (6%) o el puerperio (14%). Entre las causas menos frecuentes se encuentran las infecciones del sistema nervioso central o del área otorrinolaringológica, las neoplasias y las enfermedades inflamatorias sistémicas (lupus eritematoso sistémico, enfermedad de Behçet, sarcoidosis, EII…) [2].

La EII, que incluye a la colitis ulcerosa (CU) y a la enfermedad de Crohn (EC), constituye una causa poco común de TVC, suponiendo entre el 0.5-1.5% del total [3]. En las series reportadas, la TVC se presentó entre 2 meses y 17 años tras el diagnóstico de EII, siendo excepcional como primera manifestación de la misma [4]. En la mayoría de casos otros factores de riesgo para TVC fueron identificados, como la presencia de anemia, trombocitosis, alteraciones transitorias de la coagulación, o la presencia de trombofilias hereditarias [5]. El pronóstico fue favorable en la

mayoría de los casos que recibieron tratamiento anticoagulante, con una recuperación completa en el 80%, recuperación parcial en el 12% y fallecimiento en el 8% de los casos[5].

CONCLUSIÓN

Se han descrito numerosas manifestaciones extraintestinales de la EII, incluyendo las neurológicas, que pueden involucrar tanto al sistema nervioso central como al periférico. La TVC constituye una manifestación neurológica poco frecuente, presentándose generalmente a lo largo del curso de la enfermedad y siendo excepcional su presentación como manifestación inicial de la misma.

Ante la presencia de una TVC es fundamental la realización de un estudio etiológico exhaustivo, que incluya el despistaje de trombofilias hereditarias y adquiridas, así como la presencia de enfermedades inflamatorias o neoplásicas sistémicas subyacentes.

BIBLIOGRAFIA

[1]. Bousser MG, Ferro JM. Cerebral venous thrombosis: an update. Lancet Neurol 2007;6:162–70.

[2]. Ulivi L, Squitieri M, Cohen H, et al. Cerebral venous thrombosis: a practical guide. Pract Neurol 2020;20:356–367.

[3].Katsanos AH, Katsanos KH, Kosmidou M, Giannopoulos S, Kyritsis AP, Tsianos EV. Cerebral sinus venous thrombosis in inflammatory bowel diseases. QJM. 2013 May;106(5):401-13.

[4]. Zois CD, Katsanos KH, Kosmidou M, Tsianos EV. Neurologic manifestations in inflammatory bowel diseases: current knowledge and novel insights. J Crohns Colitis. 2010 Jun;4(2):115-24

[5]. Ferro JM, Oliveira SN, Correia L. Neurologic manifestations of inflammatory bowel diseases. Handb Clin Neurol. 2014;120:595-605

IMÁGENES

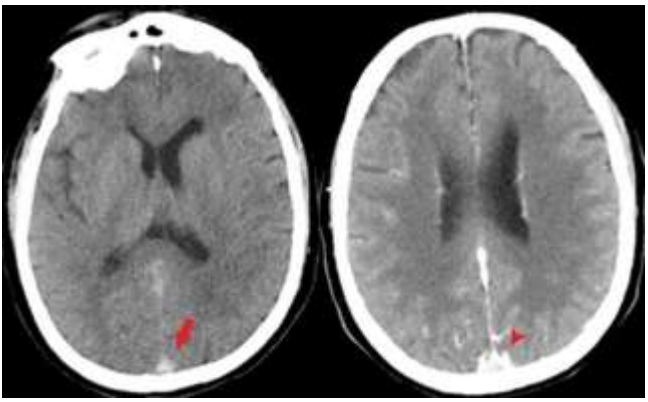

Figura I. TC simple y angioTC. Hiperdensidad en seno sagital en TC craneal simple (flecha) y posterior defecto de repleción en angioTC venoso(cabeza de flecha).

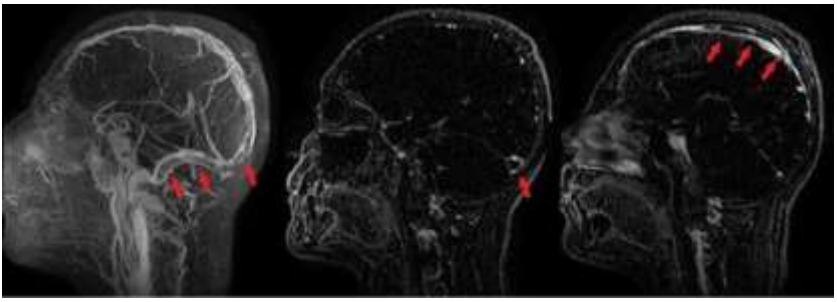

Figura II . Venografía por RM. Defectos de repleción de contraste en seno transverso, sigmoide y sagital superior (flechas).

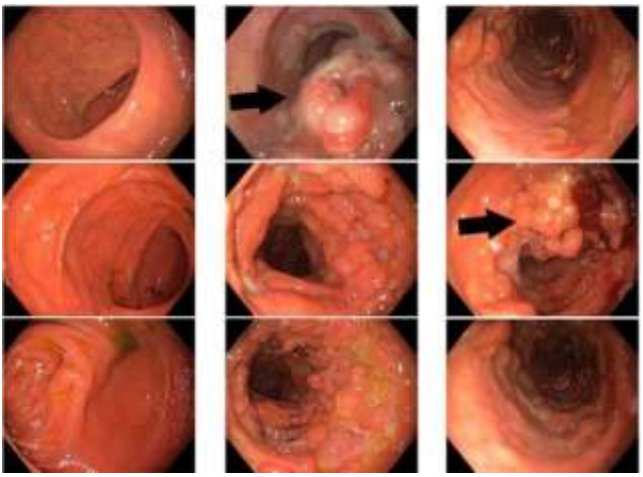

Figura III. Colonoscopia. Se objetiva la presencia de dos masas exofíticas estenosantes en colon descendente y transverso (flechas).

Capítulo 62.

NEUROPATÍA ÓPTICA POSTERIOR COMPRESIVA, UNA RARA MANIFESTACIÓN DE LA RINOSINUSITIS CRÓNICA RELACIONADA CON IGG4

Autores: García Egea, G; Herrero Bastida, P; Lozano Caballero, M.O; Pérez Navarro,V.M; Hernández Clares, R.

Especialidad: Médica.

Servicio de trabajo: Neurología.

RESUMEN

Se presenta en este caso clínico el proceso diagnóstico-terapéutico de una mujer de 58 años que presentó una neuropatía óptica posterior compresiva secundaria a una rinosinusitis crónica en el contexto de una enfermedad relacionada con IgG4 (ER-IgG4). La rinosinusitis es una manifestación inhabitual de esta enfermedad, recientemente descrita y sin haberse descrito casos con compromiso del nervio óptico (NO). El diagnóstico fue posible gracias al estudio anatomopatológico y a la determinación de niveles serológicos de IgG4.

Palabras clave: Optic Nerve Diseases, Sinusitis, Inmunoglobulin G4-Related Disease.

CASO CLÍNICO

Mujer de 58 años, con antecedente de rinosinusitis alérgica en tratamiento con antihistamínicos. Fue derivada preferentemente a consultas de Neurología por un cuadro de un mes de evolución de pérdida de visión en ojo izquierdo (OS). Refirió un inicio brusco, con un escotoma central que progresa hasta una pérdida de visión generalizada en una semana, además de alteración en la visión de los colores, sin dolor ni otra clínica asociada.

La exploración física general resultó anodina, la paciente presentaba buen estado general. A la exploración neurológica se evidenció leve exoftalmos izquierdo y defecto pupilar aferente relativo (DPAR) izquierdo con disminución franca de AV y fondo de ojo normal inicialmente que evolucionó hasta apreciarse palidez en borde temporal, resto normal. Sin datos a la exploración de afectación pulmonar ni de sistema nervioso (SN) periférico (SNP). El cuadro clínico y los hallazgos en la exploración sugieren una neuropatía óptica posterior compresiva posiblemente asociada a la patología nasosinusal.

Se solicitó en primer lugar una RM cerebral y centrada en órbitas con contraste, que mostró signos de pansinupatía crónica con disrupción ósea en pared lateral izquierda del seno esfenoidal, extensión y ocupación del vértice orbitario, hendidura esfenoidal y seno cavernoso izquierdo que se extiende alrededor de la porción posterior del nervio óptico izquierdo (Figura I). Se solicitó TACAR pulmonar que resultó normal. En el estudio analítico sistémico se detectaron anticuerpos anti-mieloperoxidasa (p-

ANCA) positivo con resto de autoinmunidad negativo, C3-C4 y crioglobulina normal, IgE elevada 246 UI/ml, VSG elevada 58.0 mm/h con una primera determinación de subclases IgG (IgG4) normal 72.7 mg/dl.

Ante el amplio diagnóstico diferencial que se planteaba dados los hallazgos previamente descritos (proceso sistémico inflamatorio con afectación nervio óptico / proceso infeccioso local), se decidió abordaje quirúrgico para estudio anatomopatológico (AP). Se recogieron muestras de mucosa nasosinusal y se visualizó esfenoides izquierdo pequeño con mucosa de mal aspecto de la que también se recogen muestras. Los hallazgos histológicos (Figura II y III) fueron los de una rinosinusitis crónica reactiva, en los que no se observaron criterios para el diagnóstico de vasculitis, presencia de microorganismos, ni evidencia de malignidad. Sin embargo, se apreció un predominio de células plasmáticas que mostraban una alta expresión para IgG4, lo que, sumado a los fragmentos con un estroma fibroso, sugirió como diagnóstico probable una rinosinusitis crónica relacionada con IgG4.

Durante el estudio se había iniciado tratamiento antibiótico, antifúngico y corticoideo (bolos de metilprednisolona 500mg iv x 3 días), con mejoría del cuadro nasosinusal y escasa mejoría de la pérdida de visión. Se suspendieron los tratamientos y se solicitó nueva determinación en suero de subclases IgG (IgG4), que esta vez sí resultó elevada 155 mg/dl.

El hallazgo de un infiltrado inflamatorio linfoplasmocitario con alta expresión para IgG4, junto con la determinación de IgG4 en suero elevada, dio el diagnóstico de una rinosinusitis crónica por ER-IgG4 complicada por extensión hacia el espacio retroorbitario con una neuropatía óptica compresiva. Se inició tratamiento corticoideo con prednisona oral que mantiene de manera indefinida, con mejoría de la rinosinusitis, pero con persistencia del déficit visual.

DISCUSIÓN

La ER-IgG4 es una entidad de reciente definición, que engloba un conjunto de síndromes que comparten unas características clínicas, radiológicas e histopatológicas [1]. Se reconoce cada vez más como una enfermedad fibroinflamatoria con multitud de manifestaciones de órganos específicos, pero una predilección particular por los tejidos de la cabeza y el cuello, incluido el SN central (SNC) y SNP [2,3].

La historia clínica, el examen físico y los marcadores de laboratorio pueden sugerir una ER-IgG4, pero el diagnóstico continúa siendo clínico-patológico [1,2]. La presencia de las principales características histopatológicas de ER-IgG4 junto con un cuadro clínico compatible, es altamente sugestivo, como sucedió en nuestro caso. Además, el aumento serológico de IgG4 (cifras > 135 mg/dl) puede apoyar el diagnóstico, pero aproximadamente en el 30% de los casos se encuentra en rango normal, situación que dificulta el diagnóstico. En nuestro caso una

primera determinación fue normal debido al tratamiento previo con corticoides, estando elevado tras su suspensión.

La ER-IgG4 puede afectar al SN mediante dos mecanismos diferentes: infiltración o compresión extrínseca [2]. Se han reconocido diversas manifestaciones neuro-oftalmológicas de la ER-IgG4, como lo es la neuropatía óptica, ya sea por compresión o infiltración [3,4]. Se han descrito estos casos en la enfermedad orbitaria, miositis, paquimeningitis hipertrófica, hipofisitis y debido a manifestaciones vasculares [3]. En nuestro caso se apreciaba una pansinupatía que parecía extenderse hacia la hendidura esfenoidal con evidencia de una asimetría en el seno cavernoso y afectación del nervio óptico probablemente por mecanismo de compresión extrínseca. El estudio AP de la mucosa nasal marcó el diagnóstico de una probable rinosinusitis crónica por ER-IgG4, una entidad descrita recientemente en la cavidad nasal [5], sin haberse descrito todavía manifestaciones neuro-oftalmológicas asociadas.

CONCLUSIÓN

La enfermedad por IgG4 es una condición fibroinflamatoria inmunomediada que puede afectar a múltiples órganos, estando descrita la afectación orbitaria. Sin embargo, la afectación de senos nasales y paranasales (rinosinusitis) relacionada con IgG4 es una entidad recientemente descrita, sin haberse descrito casos con compromiso del nervio óptico. Dado lo infrecuente de esta patología, se requiere una alta sospecha diagnóstica ante lesiones

locales de apariencia inflamatoria, con un correcto diagnóstico diferencial.

BIBLIOGRAFIA

[1]. Kamisawa T, Zen Y, Pillai S, Stone JH. IgG4-related disease. Lancet. 2015;385(9976):1490-71.

[2]. AbdelRazek MA, Venna N, Stone JH. IgG4-related disease of the central and peripheral nervous systems. Lancet Neurol. 2018;17(2):183.

[3]. Chwalisz BK, Stone JH. Neuro-ophthalmic complications of IgG4-related disease. Curr Opin Ophthalmol. 2018;29(6):485–94.

[4]. Yoshinaga T, Kurokawa T, Uehara T, Nitta J, Horiuchi T, Sekijima Y. Optic neuropathy from connected intra- and extraorbital lesions in IgG4-related disease. Clin Neurol. 2019;59(11):746–51.

[5]. Piao Y, Zhang Y, Yue C, Wang C, Zhang L. Immunoglobulin G4–related chronic rhinosinusitis: a pitfall in the differential diagnosis of granulomatosis with polyangiitis, Rosai-Dorfman disease, and fungal rhinosinusitis. Hum Pathol. 2018;73(17):82–8.

IMÁGENES

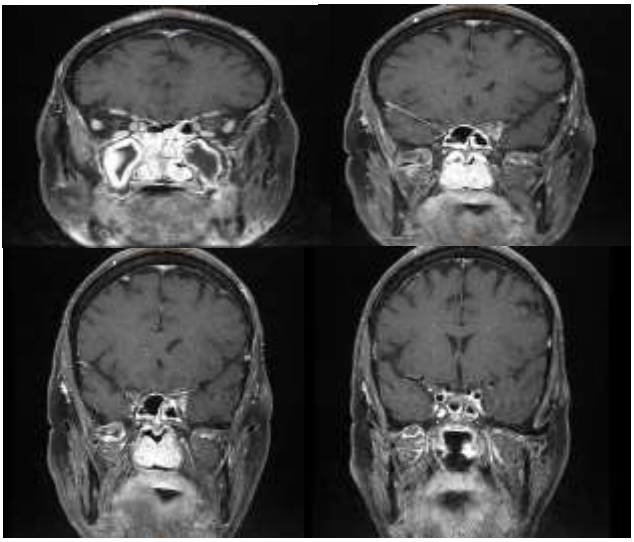

Figura I. RM cerebral centrada en órbitas. Pansinupatía crónica. Aumento seno cavernoso y vértice orbitario izquierdo con extensión hacia NO izquierdo.

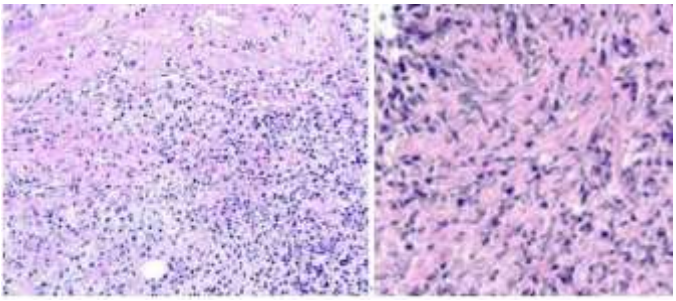

Figura II . Estudio histopatológico. Tinción hematoxilina-eosina. Infiltrado inflamatorio linfoplasmocitario y estroma fibroso.

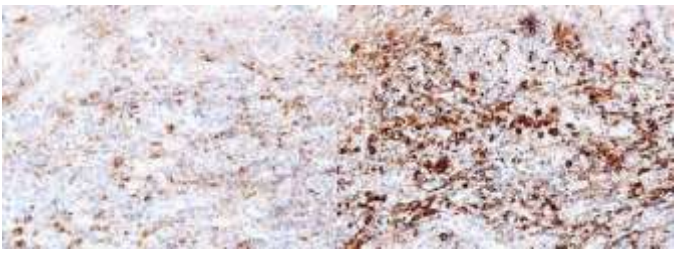

Figura III. Estudio histopatológico. Técnicas inmunohistoquímicas positivas para IgG (izquierda) e IgG4 (derecha).

Capítulo 63.

SÍNDROME DE ENCEFALOPATÍA POSTERIOR REVERSIBLE EN PACIENTE CON SOSPECHA DE VASCULITIS C-ANCA

Autores: Herrero Bastida, Pablo; García Egea, Gloria; Lozano Caballero, Maria Obdulia; Pérez Navarro, Víctor Manuel; Moreno Escribano, Antonio.

Especialidad: Médica.

Servicio de trabajo: Neurología.

RESUMEN

Varón de 51 años que ingresa por fracaso renal agudo tras la toma de antibióticos y antiinflamatorios no esteroideos en el contexto de amebiasis y rinosinusitis crónica. Durante el ingreso se enfoca el diagnóstico hacia una posible vasculitis c-ANCA, y en el contexto de cifras de tensión arterial elevadas, hemodiálisis y terapia con corticoides a dosis altas, sufre cuadro de encefalopatía y crisis convulsivas con hallazgo en neuroimagen de lesiones bilaterales en sustancia blanca de predominio posterior compatible con PRES o leucoencefalopatía posterior reversible

Palabras clave: posterior reversible encephalopathy syndrome, Seizures, High blood pressure.

CASO CLÍNICO

Paciente varón de 51 años, natural de Venezuela, exfumador sin otros antecedentes personales de interés, que ingresa por fracaso renal agudo. El paciente refiere episodio, hace más de 1 mes antes de la consulta, de diarrea y fiebre, precedido de cefalea y mialgias, siendo diagnosticado de amebiasis (presencia de quistes de entamoeba histolytica en coprocultivo), que recibió tratamiento con ciprofloxacino y metronidazol durante 5 días. Unas semanas después se realiza TC de senos paranasales, donde es diagnosticado de rinosinusitis crónica y le pautan tratamiento con amoxicilina-ácido clavulánico durante 2 semanas (que finaliza 3 días antes del ingreso). Por otro lado, tomó diclofenaco de forma continuada por la presencia de mialgias y artralgias generalizadas. Posteriomente, ante la no mejoría, ha sido tratado con montelukast, azitromicina y corticoides. En las últimas 48 horas refiere menos diuresis, astenia, náuseas y un episodio de vómitos, por lo que consulta, evidenciándose fracaso renal agudo (creatinina 9.32 mg/dL; cifras previas normales) e ingresa a cargo de nefrología para estudio y tratamiento con diagnóstico de fracaso renal agudo en relación a toma de fármacos y amebiasis.

Durante el ingreso se mantiene estable clínicamente, con fluctuaciones de la presión arterial (que se mantienen algo elevadas) y empeoramiento de la función renal con tendencia a la hiperpotasemia, por lo que se decide colocación de catéter femoral e inicio de hemodiálisis así como realización de biopsia renal. Además se inicia tratamiento con bolos de metilprednisolona

500mg durante 3 días, seguido de corticoterapia oral y plasmaféresis.

Diez días tras el ingreso, y con la sospecha de una vasculitis c-ANCA tras la realización de pruebas complementarias, el paciente sufre 2 crisis convulsivas generalizadas tónico-clónicas por lo que se pauta levetiracetam y ácido valproico. Tras las crisis el paciente se mantiene hipertenso y con cierta bradipsiquia, sin otra focalidad neurológica clara. Se realiza TC craneal urgente (Figura I) en el que se eviendencian hipodensidades bilaterales, relativamente simétricas, en ambos polos occipitales, que en el contexto clínico (encefalopatía y crisis convulsivas en paciente con fracaso renal agudo y sospecha de vasculitis cANCA+, hemodiálisis y plasmaféresis) y la tendencia de cifras de presión arterial elevadas, podría concordar con la existencia de un PRES, o leucoencefalopatía posterior reversible, por lo que se ajusta tratamiento antiepiléptico y antihipertensivo y se solicita RM cerebral.

Horas más tarde el paciente comienza con nuevas crisis convulsivas, que no ceden tras tratamiento con benzodiacepinas y antiepilépticos, por lo que es trasladado a UCI donde se inicia sedación por estatus epiléptico convulsivo. Se realiza RM cerebral (Figuras II y III) al día siguiente que informa de extensas áreas de hiperseñal T2 de localización córtico-subcortical fronto-parietal así como occipito-temporales, de distribución bilateral y discretamente asimétrica, que asocia apariencia tumefacta de los giros corticales afectos; hallazgos compatibles con síndrome de

encefalopatía posterior reversible, confirmándose el diagnóstico de sospecha. Tras la estabilización en UCI, sin nuevas crisis epilépticas y con tensión arterial estable, el paciente regresa a planta para continuación de estudio de vasculitis (pendiente de completar actualmente).

DISCUSIÓN

El síndrome de leucoencefalopatía posterior reversible (PRES) es un síndrome clínico-radiológico con diferentes etiologías y hallazgos similares en estudios de neuroimagen. A pesar de su nombre, este síndrome no siempre es reversible y a menudo no se limita ni a la sustancia blanca ni a las regiones posteriores del cerebro. Aunque no se conoce su incidencia, cada vez se reconoce con más frecuencia. Afecta a todos los grupos de edad y parece más común en las mujeres [1]. Dentro de las principales causas de PRES está la hipertensión arterial y estados hipertensivos como la eclampsia, así como aumento rápido o fluctuaciones de la presión arterial. Aunque la patogénesis no está del todo clara, se ha relacionado con un trastorno en la autorregulación cerebral ante cambios en la presión arterial. Otras causas incluyen terapias inmunosupresoras como ciclosporina o platinos; enfermedad renal; trastornos autoinmunes, trasplantes, sepsis, etc [1,2]. Clínicamente se suelen manifestar con cefalea, alteración variable del nivel de conciencia, alteraciones visuales y convulsiones [1-3].

Para el diagnóstico es esencial la neuroimagen (TC y RM cerebral), cuyo hallazgo más típico es la presencia de edema en la sustancia

blanca, típicamente más prominente a nivel posterior (parieto-occipital), bilateral y simétrico, con relativa preservación de la corteza cerebral. Afecta con menor frecuencia a los lóbulos frontal y temporal. Otra afectación frecuente es la del cerebelo y del tronco cerebral [4].

Dentro de las complicaciones, destacan los infartos isquémicos y las hemorragias intracraneales. El tratamiento consiste básicamente en la estabilización del paciente y el manejo de la hipertensión arterial, cuando esté presente. Por otro lado, es preciso el tratamiento de las convulsiones, así como la discontinuación de la terapia citotóxica, en aquellos que la lleven [1]. El pronóstico suele ser bueno, siendo infrecuente la recurrencia [1,2].

CONCLUSIÓN

El síndrome de leucoencefalopatía posterior reversible (PRES) es un estado neurotóxico debido a la incapacidad de la circulación posterior para autorregularse ante cambios en la presión arterial. Es más frecuente en estados hipertensivos, aunque también con el empleo de fármacos citotóxicos. Esta disregulación conlleva alteración de la barrera hematoencefálica y posterior edema cerebral. Clínicamente se manifiesta con cefalea, alteración variable del nivel de conciencia, alteraciones visuales y crisis epilépticas. Para el diagnóstico se requiere una clínica compatible así como hallazgos radiológicos, típicamente áreas de edema bilateral y de predominio en sustancia blanca posterior. Aunque el pronóstico es bueno con tratamiento antihipertensivo eficaz, en ocasiones asocia complicaciones.

BIBLIOGRAFIA

[1]. Terry A Neill. Reversible posterior leukoencephalopathy syndrome. En Aminoff MJ, Rabinstein AA. UpToDate. 2020

[2]. Hobson E, Craven I, S. Blank SC. Posterior reversible encephalopathy syndrome: a truly treatable neurologic illness. Perit. Dial. Int. 2012; 32(6):590-594.

[3]. Herrera MF, Villagómez M, Garrido D, Noboa D, Escudero L, Narváez B. Diagnóstico y manejo de síndrome de encefalopatía posterior reversible asociado a lupus eritematoso sistémico. Reporte de caso clínico. Rev Colomb Reumatol. 2019;26(1):74–79.

[4]. Gaillard F, Smith D. Posterior reversible encephalopathy syndrome. Radiopaedia.org. 2008.

IMÁGENES

Figura I. TC craneal sin contraste. Se evidencian hipodensidades en región cortico-subcortical occipital bilateral.

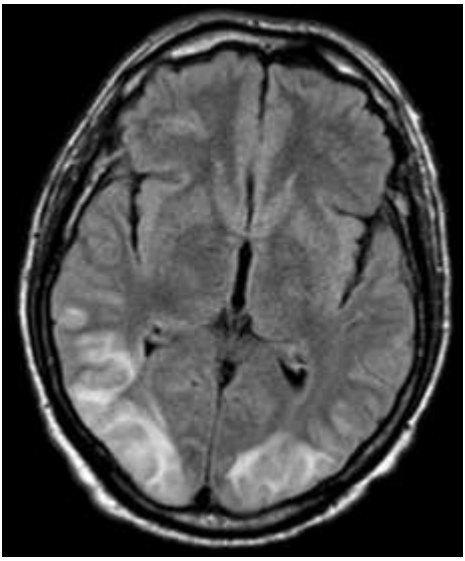

Figura II . RM cerebral. T2 FLAIR. Corte axial. Se observa hiperintensidad T2 bilateral en sustancia blanca occipital bilateral por edema cerebral.

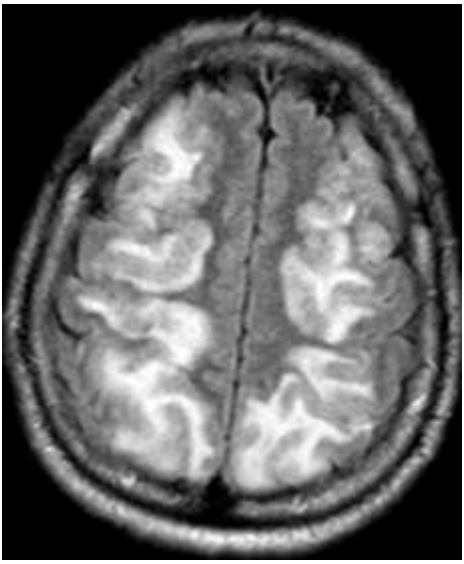

Figura III. RM cerebral. T2 FLAIR. Corte axial. Se observa hiperintensidad T2 bilateral en sustancia blanca frontoparietal bilateral por edema cerebral.

Capítulo 64.

ICTUS TALÁMICO BILATERAL

Autores: Valero López, A. Sánchez García, CM. Ibañez Gabarrón, L. Arnaldos Illán, PL. Palazón Cabanes, B.

Especialidad: Médica.

Servicio de trabajo: Neurología.

RESUMEN

En este caso clínico se exponen los aspectos más importantes del proceso diagnóstico y terapéutico de un paciente que acudió al servicio de urgencias con deterioro del nivel de conciencia. El resultado de las pruebas diagnósticas acabó por llevar a la caracterización del proceso como un infarto isquémico talámico bilateral por una variante anatómica de la vascularización de esta zona del cerebro y que acabó precisando un abordaje de prevención de nuevos eventos por el tiempo de evolución.

Palabras clave: Stroke, thalamus, thalamic disease, Posterior Cerebral Artery.

CASO CLÍNICO

Se trata de un varón de 73 años, fumador y con deterioro cognitivo leve como antecedentes de interés, encontrado en su domicilio a las 7:00h con disminución del nivel de conciencia e incapacidad para la emisión del lenguaje. La última vez que fue visto

asintomático fue el día previo a las 23:00h. Es traído al servicio de Urgencias del HCUVA por los servicios de urgencias extrahospitalarias. Durante el traslado, se administra Anexate, Tiamina y Naloxona IV por sospecha de coma de orígen tóxico-metabólico, sin mejoría. Una vez en el servicio de urgencias hospitalarias el paciente está hipertenso, afebril, con frecuencia cardiaca y respiratoria normales y adecuada saturación de oxígeno. A la exploración física se objetiva obnubilación con adecuada localización y apertura ocular ante el dolor, y un lenguaje incomprensible (10/15 en la escala de Glasgow, 2+5+3). Desde Urgencias se decide realizar una segunda administración de Anexate y Naloxona IV que vuelven a resultar inefectivos, por lo que se avisa entonces a Neurología para valorar la posibilidad de patología vascular. A la exploración neurológica el paciente persiste obnubilado, no obedeciendo a órdenes, sin repetir ni nominar. Se aprecia un reflejo de amenaza abolido de forma bilateral y un estrabismo divergente aunque con pupilas isocóricas y normorreactivas. Dificultad para valorar tanto la sensibilidad como la motricidad, apreciándose asimetría para la movilización del hemicuerpo derecho, con reflejo cutáneo plantar flexor en ambos miembros inferiores, estando el resto de reflejos conservados.

En este momento se decide activar el código ictus realizándose un TC cerebral simple en el que se evidencia infarto agudo-subagudo talámico izquierdo, sin oclusión de gran vaso ni clara alteración en mapas de perfusión. Se realizó además un angio-TC con lesiones

crónicas leves no estenóticas en sifones carotídeos. Se desestima el tratamiento de reperfusión agudo por el tiempo de evolución de la clínica y la ausencia de oclusión de gran vaso y se ingresa al paciente para monitorización en unidad de ictus (UI). En este momento se administra una dosis de carga de ácido acetilsalicílico (300mg) y se pauta 100mg/día como tratamiento antiagregante crónico. En la evaluación al día siguiente en UI el paciente se encontraba alerta y con lenguaje coherente. Así mismo, se pudo observar la recuperación del déficit campimétrico, sin objetivar hemianopsia en la campimetría por confrontación, junto con una diplopía binocular en el plano horizontal con la mirada a la derecha únicamente. Tanto la fuerza como la sensibilidad estaban conservadas en todos los miembros, siendo los reflejos miotáticos normales. Además, el paciente presentaba una disdiadococinesia sobre todo en miembro superior derecho y una dismetría leve en dicho miembro tanto en las maniobras dedo-nariz como talón-rodilla. La clínica va mejorando progresivamente con los días de ingreso, que transcurren sin incidencias. Se solicitó una resonancia nuclear magnética (RMN) que mostró infartos isquémicos agudos talámicos bilaterales y en el mesencéfalo central por oclusión de la arteria de Percherón, variante de la arteria cerebral posterior (Figuras I y II). Con el diagnóstico de ictus isquémico agudo talámico bilateral por oclusión de la arteria de Percherón y con la mejoría clínica del paciente se decide el alta en días posteriores, con revisiones en consultas externas de Neurología y control estricto de factores de riesgo cardiovascular.

DISCUSIÓN

El infarto cerebral se clasifica en dos grandes grupos por su etiopatogenia: isquémico y hemorrágico, siendo el primero el 85% de los eventos a nivel global. La causa más frecuente del isquémico es la aterotrombótica y el factor de riesgo más importante la hipertensión arterial [1]. La clínica asociada a un ictus isquémico se relaciona con el vaso ocluido y la zona a la que este irriga. El tálamo está irrigado normalmente por ramas perforantes de la arteria cerebral posterior (ACP) y de la comunicante posterior, como serían las arterias polares y las paramedianas. Hasta en un 30-40% de los casos las arterias polares pueden estar ausentes y ser sustituidas por las arterias paramedianas (de Percherón) que suelen tener una salida bilateral de cada una de las ACP. En casos excepcionales, pueden originarse como una única rama pudiendo originar una misma obstrucción una lesión talámica bilateral (Figura III), produciendo una clínica consistente en deterioro del nivel de conciencia, déficits motores y sensitivos, alteraciones de la memoria, visuales o del lenguaje. Por la baja frecuencia de esta variante, el diagnóstico diferencial debe incluir patologías como infartos por trombosis venosa, bulbares, la encefalopatía de Wernicke, mielinolisis extrapontina y enfermedad de Creutzfeldt-Jakob [2].

El diagnóstico se realiza con la RMN donde se apreciarían lesiones hiperintensas en secuencias T2 y difusión con caída en la señal en los mapas de ADC en la región talámica. El diagnóstico anatómico se realiza con la angio-RM/TC o arteriografía [2]. El diagnóstico precoz es esencial ya que del tiempo de evolución depende la

posibilidad de tratamiento de reperfusión con fibrinolisis intravenosa, en las primeras 4-5h desde el inicio de los síntomas dado que no serían candidatos a reperfusión mecánica por ausencia de oclusión de gran vaso. En no candidatos a esta estrategia el objetivo es la prevención secundaria con antiagregación o anticoagulación, según la etiología del ictus [3].

CONCLUSIÓN

El infarto isquémico bilateral asociado a la variante anatómica de Percherón es una entidad infrecuente que requiere un alto grado de sospecha, al solapar su clínica con otras entidades más frecuentes, como los infartos bulbares o comas de origen tóxico metabólico. El diagnóstico definitivo requiere de pruebas de imagen basadas en la RMN y caracterización de la anatomía vascular cerebral con pruebas de angio-RM, angio-TC o angiografía. Del tiempo de evolución de la clínica depende el abordaje terapéutico que, dadas las características del caso, se basa en la mayoría de los casos en reperfusión farmacológica con fibrinolisis intravenosa o estrategias de prevención secundaria variables en función de la etiología del cuadro oclusivo.

BIBLIOGRAFIA

[1]. Krishnamurthi RV, Feigin VL, Forouzanfar MH, et al. Global and regional burden of first-ever ischaemic and haemorrhagic stroke during 1990-2010: findings from the Global Burden of Disease Study 2010. Lancet Glob Health 2013; 1:e259.

[2]. Kovac A, Camputaro L, Camino J, Ramos G. Infarto talámico bilateral por obstrucción de la arteria de Percheron. Neurología Argentina. 2016;8(1):48-52.

[3]. Powers WJ, Rabinstein AA, Ackerson T, et al. Guidelines for the Early Management of Patients With Acute Ischemic Stroke: 2019 Update to the 2018 Guidelines for the Early Management of Acute Ischemic Stroke: A Guideline for Healthcare Professionals From the American Heart Association/American Stroke Association. Stroke 2019; 50:e344.

IMÁGENES

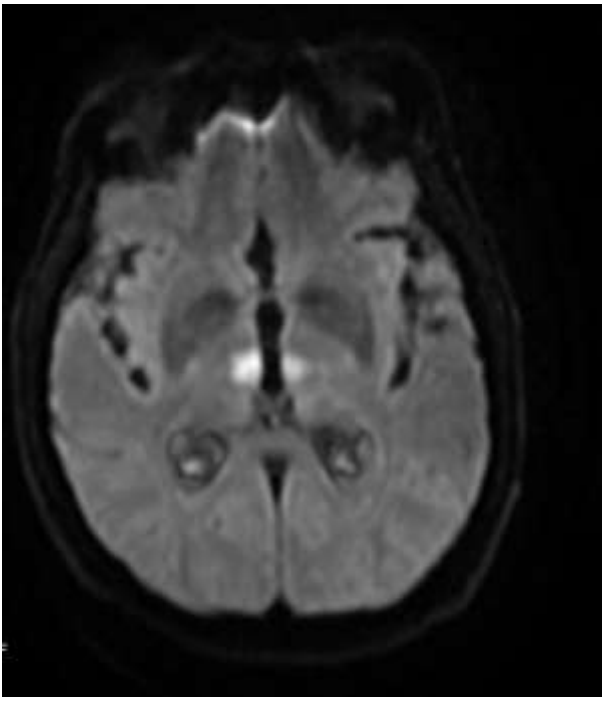

Figura I. Imagen de RM en secuencia de difusión que muestra lesiones hiperintensas en ambos tálamos.

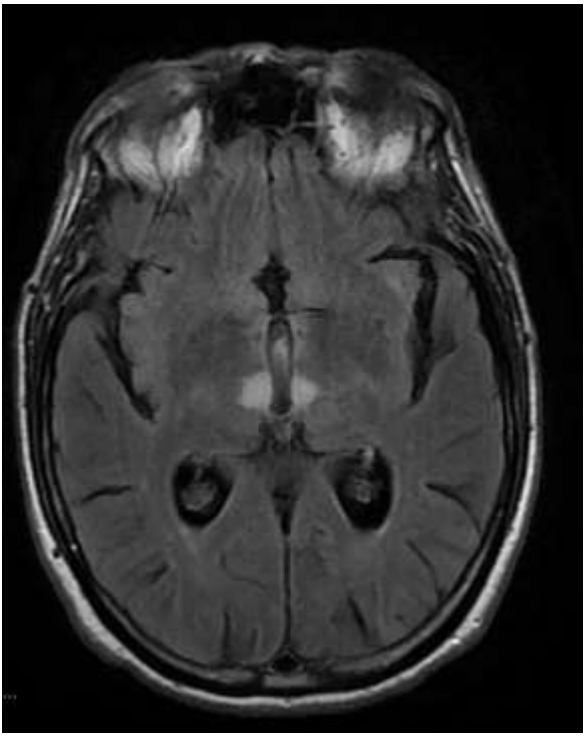

Figura II . Imagen T2-Flair donde se aprecia la hiperintensidad en la zona talámica, de manera bilateral.

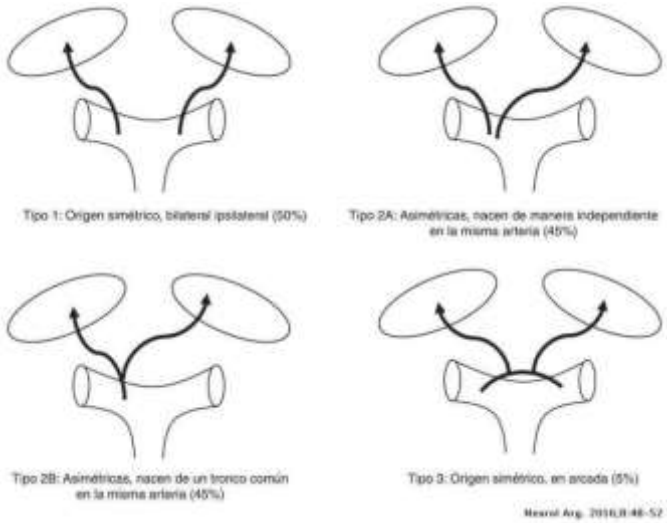

Figura III. Variaciones de origen de la arteria paramediana basado en el esquema original de Percheron.

Capítulo 65.

MIXOMA AURICULAR COMO CAUSA DE ICTUS ISQUÉMICO

Autores: Ibáñez Gabarrón, L.; Arnaldos Illán, P.L; Valero López, Á; Sánchez García, C. M.; Albert Lacal, L.

Especialidad: Médica.

Servicio de trabajo: Neurología.

RESUMEN

El caso clínico trata sobre un varón de 65 años con antecedentes de 2 ictus isquémicos de gran vaso de causa criptogénica, que acude por un tercer episodio con oclusión de la arteria cerebral media (ACM) derecha y que se trató mediante fibrinólisis. Durante el ingreso se realiza estudio etiológico, observándose en el ecocardiograma una imagen compatible con un tumor cardíaco, que la biopsia posterior confirmó que era un mixoma. Se trata por tanto de una causa rara de ictus isquémico que recalca la importancia de un estudio etiológico completo.

Palabras clave: Ischemic Stroke, embolic Stroke, intracardiac myxoma.

CASO CLÍNICO

Varón de 65 años con antecedentes de hipertensión arterial, dislipemia y 2 ictus isquémicos por oclusión de gran vaso, por los

que había ingresado en otro hospital en 2017 y 2020. Este último fue tratado mediante trombectomía mecánica intraarterial (TIAM), sin evidencia de causa justificable tras realización de electrocardiograma (ECG), resonancia magnética cerebral y monitorización cardíaca; catalogándolos por tanto como criptogénicos.

Acude como código ictus por episodio brusco de debilidad en extremidades izquierdas y desviación de la comisura bucal. A su llegada a urgencias, presenta disartria leve, paresia facial supranuclear izquierda y hemiparesia izquierda con un balance muscular (BM) 4/5 y, por tanto, con una puntuación de 4 en la National Institute of Health Stroke Scale (NIHSS). Ante la clínica se realiza tomografía computerizada (TC) multimodal (Figura I), donde se evidencia una ACM hiperdensa (signo de la "cuerda"), con oclusión de ACM a nivel proximal y leve aumento del tiempo de tránsito medio en región parieto-temporal derecha, sin signos de infarto establecido en el TC simple. Se trata con fibrinólisis intravenosa con rápida mejoría, pasando a una NIHSS de 1 por una mínima paresia facial izquierda. Debido a la mejoría no se realiza TIAM.

Se mantiene monitorización cardíaca durante 24 horas en Unidad de Ictus sin evidencia de arritmias embolígenas. Se realiza ecocardiograma transtorácico (ETT), como parte del estudio etiológico, que informa de imagen redondeada en el septo interauricular de diferente ecogenicidad. El ecocardiograma transesofágico (ETE) (Figura II), confirma una pequeña masa de

1,1 x 0,8 cm en fosa oval, de aspecto sésil con algunas zonas más ecogénicas, compatible con un mixoma auricular. Ante tales hallazgos, se comenta con cirugía cardiovascular y se programa la intervención.

Previo a ésta se realiza TC cardíaco (Figura III) para valorar morfología y función, como parte del estudio preoperatorio, que informa de mínima enfermedad coronaria no obstructiva y foramen oval permeable (FOP) incompleto. Se realiza resección de masa tumoral del septo interauricular izquierdo y cierre de FOP sin complicaciones, junto con ETE intraoperatoria sin defectos en el tabique interauricular, y ETT postquirúrgica sin evidencia de restos tumorales.

Posteriormente la biopsia informa de estroma colágeno denso con áreas laxo-mixoides, que asocia en cuantía leve, componente fusocelular, con positividad para calretinina, confirmando el diagnóstico de sospecha de mixoma auricular.

DISCUSIÓN

Los tumores cardíacos primarios son muy poco frecuentes, presentando una incidencia en torno a 1 por cada 100.000 habitantes, siendo el mixoma auricular el tumor primario cardíaco más frecuente, seguido del fibroelastoma [1]. Es un tumor benigno y, aunque se pueden localizar en cualquier parte del corazón, la mayoría se encuentran en la aurícula izquierda, adyacentes al septo interauricular, cerca de la fosa oval [2], como en nuestro paciente.

Las manifestaciones neurológicas de los mixomas son muy variadas, llegando a ser a menudo el síntoma inicial, siendo la más frecuente el ictus isquémico o accidente isquémico transitorio (AIT), el cual aparece en torno al 30% de los pacientes [1]. Dentro de los ictus isquémicos, afecta principalmente a la ACM, pudiendo provocar infartos en múltiples territorios cerebrales debido a su carácter embolígeno.

Como técnica diagnóstica inicial, se suele realizar un ETT, debido a la accesibilidad y ser una técnica no invasiva, a pesar de la mejor visualización mediante ETE [3,4]; confirmándose en última instancia mediante anatomía patológica. No sabemos por qué en nuestro paciente, tras 2 ictus isquémicos previos de gran vaso, no se realizó la ETT correspondiente que hubiese evitado nuevos episodios, ya que el tratamiento como prevención secundaria es la resección tumoral [5].

CONCLUSIÓN

Aunque los mixomas son una causa poco frecuente de ictus isquémico, nuestro caso demuestra la importancia de realizar un estudio etiológico completo desde un primer momento. Este debe incluir monitorización cardíaca, ECG, estudio de troncos supraaórticos y estudio cardíaco mediante ETT. La no realización de alguna de estas pruebas, y por tanto no encontrar la causa etiológica correcta, puede llevar a ictus de repetición que podrían haberse evitado [5].

BIBLIOGRAFIA

[1]. Rosário M, Fonseca AC, Sotero FD, Ferro JM. Neurological Complications of Cardiac Tumors. Curr Neurol Neurosci Rep. 2019; 19 (15).

[2]. Yuan SM, Humuruola G. Stroke of a cardiac myxoma origin. Rev Bras Cir Cardiovasc. 2015;30(2):225-234.

[3]. Manning WJ. Echocardiography in detection of cardiac and aortic sources of systemic embolism. UpToDate. 2021.

[4]. Helliwell H, Desai A, McCole M, Beale A, Ramadurai G, Chandrasekaran B et al. The importance of early completion of cardiac investigations after ischaemic stroke: a case and systematic review of reperfusion therapy in stroke due to cardiac fibroelastoma. Clinical Medicine. 2020; 20 (6): 597-9.

[5]. Kleindorfer DO, Towfighi A, Chaturvedi, Cockroft KM, Gutierrez J, Lombardi-Hill D et al. 2021 Guideline for the Prevention of Stroke in Patients With Stroke and Transient Ischemic Attack: A Guideline From the American Heart Association/American Stroke Association. Stroke. 2021; 52 (7): 364–467.

IMÁGENES

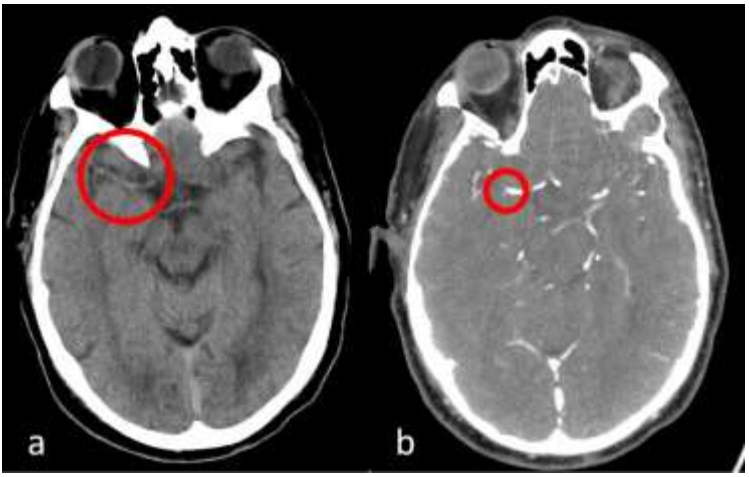

Figura I. a) TC simple donde se observa hiperdensidad de ACM derecha (signo de la "cuerda"). b) Angio-TC con oclusión de segmento M1 de ACM derecha.

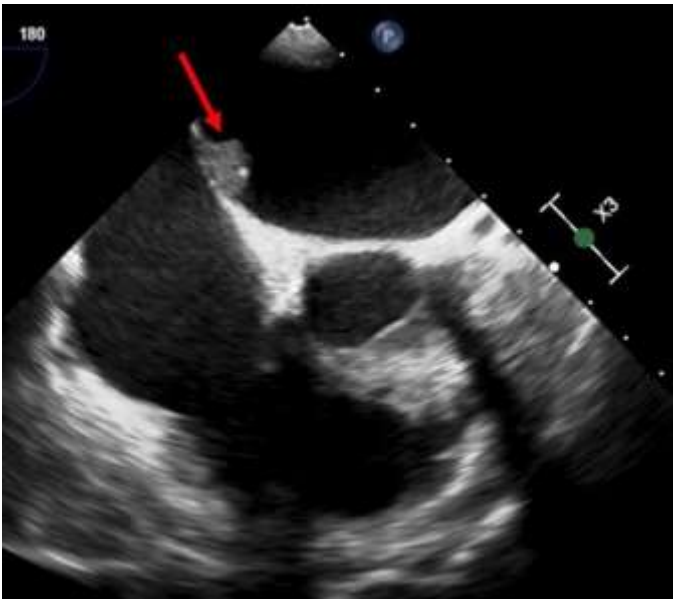

Figura II . Ecocardiograma transesofágico. Lesión tumoral de 1,1 x 0,8 cm en septo interauricular

Figura III. TC torácico con contraste. Nódulo de 1 cm en la vertiente izquierda del septo interauricular.

Capítulo 66.

EFECTO ADVERSO GRAVE DE FÁRMACOS FRECUENTES: MIOPATÍA NECROTIZANTE INMUNOMEDIADA ASOCIADA A ESTATINAS

Autores: Arnaldos Illán, P.L.; Ibañez Gabarrón, L.; Valero López, A.; Sánchez García, C.M.; Moreno Escribano, A.

Especialidad: Médica.

Servicio de trabajo: Neurología.

RESUMEN

Varón de 88 años que ingresa por tetraparesia subaguda de predominio proximal tras inicio de atorvastatina, sin respuesta a la retirada del fármaco. Tras estudio completo se establece el diagnóstico de miopatía necrotizante por anticuerpos anti-3-hidroxi-3-metilglutaril-coenzima A reductasa (HMGCR). Esta miopatía inflamatoria, clásicamente asociada al uso de estatinas, representa una complicación grave e infrecuente que debe diferenciarse de la miopatía clásica secundaria a las mismas. El tratamiento inmunosupresor temprano es necesario para minimizar secuelas que, pese a éste, son frecuentes.

Palabras clave: Myositis, 3-hydroxy-3-methylglutaryl CoA reductase, statins.

CASO CLÍNICO

Varón de 88 años que ingresa por debilidad de extremidades, con instauración progresiva desde hace tres meses, hasta dificultar la deambulación. Como antecedentes padece de hipertensión arterial, diabetes mellitus tipo 2 y fibrilación auricular paroxística, por la que se encuentra anticoagulado con acenocumarol. Además, hace seis meses se sometió a una angioplastia con colocación de stent por una estenosis crítica sintomática de la arteria carótida interna derecha, por lo que se añadió a su tratamiento habitual clopidogrel y atorvastatina. El paciente refiere pérdida de fuerza en las cuatro extremidades, predominante en miembros inferiores. Además, reconoce astenia generalizada y micción oscura. No presenta otros síntomas sugestivos de focalidad neurológica ni se observan alteraciones cutáneas. Niega mialgias, fiebre, síndrome constitucional y otros síntomas intercurrentes. Hace 2 meses se realizó un estudio analítico que evidenció valores de creatina quinasa (CK) en torno a 6000 U/L, por lo que se suspendió atorvastatina, sin mejoría clínica ni analítica.

A la exploración física se objetiva una tetraparesia de predominio proximal, con un balance muscular 2/5 en ambos ileopsoas y 4/5 en cintura escapular. Analíticamente destacan valores elevados de CK (6200 U/L), aldolasa (66 U/L), lactato deshidrogenadsa (702 U/L) y velocidad de sedimentación globular (64 mm/h).

Ante la sospecha de miopatía se realiza electromiograma (EMG) (Figura I), que muestra datos compatibles con miopatía aguda inflamatoria. Se solicita también resonancia magnética (RM) de

cintura pélvica (Figura II), que objetiva edema bilateral afectando a la musculatura pélvica y cuádriceps en secuencias short tau inversion recovery (STIR). Mediante biopsia muscular del cuádriceps (Figura III) se informa de abundantes fibras necróticas y regenerativas, con escaso infiltrado inflamatorio acompañante, confirmando el diagnóstico de miositis necrotizante.

Por último, se solicita estudio de autoinmunidad en suero con resultado para anti-HMGCR que informa de patrón en triple tejido, compatible con resultado patológico, a pesar de negatividad para el anticuerpo específico. Se solicita estudio confirmatorio en Hospital de la Santa Creu i Sant Pau de Barcelona, con resultado seropositivo para anti-HMGCR. Así, se termina de filiar el cuadro clínico como miopatía necrotizante inmunomediada (MNIM) por anticuerpos anti-HMGCR.

El paciente recibe tratamiento con 1 gramo diario de metilpredinosolona por vía intravenosa durante cinco días, continuando con 60 miligramos diarios de prednisona oral. Ante escasa mejoría clínica, se decide tratar con 30 gramos de inmunoglobulinas intravenosas (IGIV) al día durante cinco días. En controles analíticos seriados, se objetiva lenta pero progresiva disminución de niveles de CK, aunque con escasa mejoría clínica, persistiendo paresia 3/5 a nivel proximal en miembros inferiores. Finalmente, ante estabilidad clínica, el paciente es dado de alta con rehabilitación ambulatoria, reducción progresiva de prednisona oral hasta dosis de 40 miligramos al día y se añade micofenolato

de mofetilo en dosis crecientes hasta 500 miligramos cada doce horas.

DISCUSIÓN

La MNIM forma parte de las miopatías inflamatorias, enfermedades adquiridas caracterizadas por debilidad muscular, elevación de enzimas musculares y cambios miopáticos en el EMG [1]. Su diagnóstico se basa en la combinación de hallazgos clínicos, analíticos e histopatológicos. Se manifiesta con debilidad apendicular subaguda de predominio proximal, aunque puede cursar con afectación axial, en forma de cabeza caída o camptocornia, disfagia o debilidad de los músculos respiratorios [2]. Analíticamente, destaca la elevación de enzimas musculares, con niveles de creatina quinasa superiores a otras miopatías. A diferencia de otras miositis, dichos niveles parecen relacionarse con la actividad de la enfermedad [1]; y la biopsia muscular presenta escaso infiltrado inflamatorio con abundante necrosis [3]. La resonancia magnética permite observar el edema muscular, pudiendo utilizarse para monitorizar la respuesta al tratamiento [1]. Dos anticuerpos se relacionan principalmente con el desarrollo de MNIM: anti-HMGCR y anti-partícula de reconocimiento de señal (anti-SRP) [2]. La HMGCR es una enzima limitante en la síntesis de colesterol, inhibida por las estatinas. Clásicamente se ha descrito el desarrollo de anticuerpos anti-HMGCR en pacientes tratados con estatinas, sin embargo, en más de un tercio de casos seropositivos no se demuestra exposición a las mismas [4]. No

existe relación temporal entre dicha exposición y la clínica, que puede aparecer tras el cese de las estatinas y persistir a pesar de su abandono [2], a diferencia de la miopatía clásica por estatinas no inmunomediada.

El tratamiento se basa en datos observacionales. La mayoría de expertos coincide en tratamiento temprano con corticoides a altas dosis, asociados o no a otro inmunosupresor. Las inmunoglobulinas intravenosas se recomiendan para casos refractarios [5]. El pronóstico es peor que en otras formas de miositis, con un alto porcentaje de debilidad muscular persistente a pesar de tratamiento [1].

CONCLUSIÓN

En conclusión, se debe considerar la MNIM como una complicación infrecuente pero potencialmente grave del tratamiento con estatinas, resultando imprescindible diferenciarla de la miopatía clásica por estatinas no inmunomediada. Clásicamente, estos casos se asocian al desarrollo de anticuerpos contra la enzima HMGCR. El estudio histopatológico, como en otros subtipos de MNIM, se caracteriza por abundantes fibras necróticas con escaso infiltrado inflamatorio asociado. El tratamiento, en ausencia de ensayos clínicos, se basa en corticoterapia a altas dosis, pudiendo asociarse otros agentes inmunosupresores y recomendándose las IGIV para casos corticorrefractarios. A pesar de esto, la respuesta suele ser peor que en otras miopatías inflamatorias, persistiendo con frecuencia debilidad secuelar.

BIBLIOGRAFIA

[1]. Pinal-Fernandez I, Casal-Dominguez M, Mammen AL. Immune-Mediated Necrotizing Myopathy. Curr Rheumatol Rep. abril de 2018;20(4):21

[2]. Milone M. Diagnosis and Management of Immune-Mediated Myopathies. Mayo Clinic Proceedings. mayo de 2017;92(5):826-37.

[3]. Allenbach Y, Mammen AL, Benveniste O, Stenzel W, Allenbach Y, Amato A, et al. 224th ENMC International Workshop: Neuromuscular Disorders. enero de 2018;28(1):87-99.

[4]. Kassardjian CD, Lennon VA, Alfugham NB, Mahler M, Milone M. Clinical Features and Treatment Outcomes of Necrotizing Autoimmune Myopathy. JAMA Neurol. 1 de septiembre de 2015;72(9):996.

[5]. Ramanathan S, Langguth D, Hardy TA, Garg N, Bundell C, Rojana-Udomsart A, et al. Clinical course and treatment of anti-HMGCR antibody–associated necrotizing autoimmune myopathy. Neurol Neuroimmunol Neuroinflamm. junio de 2015;2(3):e96.

IMÁGENES

EMG Summary Table										
	Actividad espontánea					PUM			Reclutamiento	
	Act inserción	Fib	Op	Fasc	Descarga alt frec	Amp	Dur	Polifasia	Patron	Amp
D. TIB ANTERIOR	Normal	1+	1+	No	No	N/-	N/-	N+	Intermedio rico	3mV
D. QUADRICEPS	Normal	3+	3+	No	No	-	-	+	Intermedio rico	1mV
I. QUADRICEPS	Normal	3+	3+	No	No	-	-	+	Intermedio	1mV
D. BICEPS	Normal	3+	3+	No	No	-	-	+	Interferencia	2mV
D. FIRST D INTEROSS	Normal	1+	1+	No	No	N/-	N/-	N+	Interferencia	3mV

Figura I. EMG compatible con miopatía: actividad espontánea en musculatura proximal, potenciales de baja amplitud, duración reducida y aumento de fases.

Figura II . RM de cintura pélvica con secuencia STIR en la que se aprecia edema difuso en la musculatura local; compatible con miositis aguda..

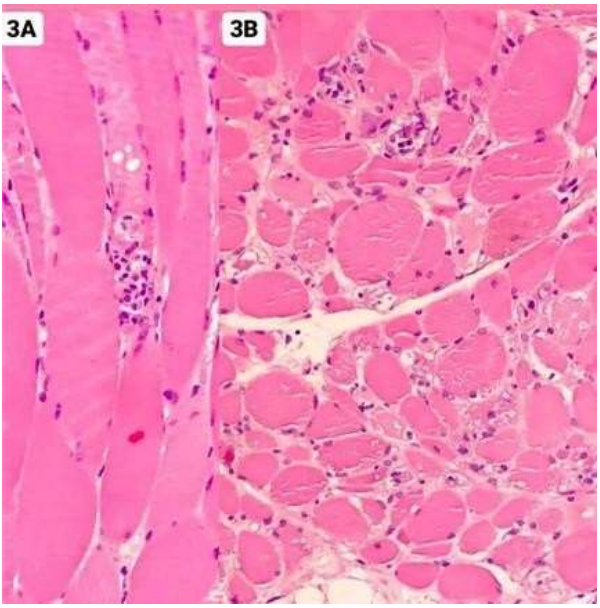

Figura III. Biopsia muscular. 3A.Fibra necrótica; 3B. Variabilidad del tamaño de las fibras, escaso infiltrado inflamatorio y fibras necróticas y regenerativas.

ONCOLOGÍA MÉDICA

Capítulo 67.

SOSPECHA DE RECAÍDA INTRAMEDULAR EN PACIENTE CON CARCINOMA MICROCÍTICO DE PULMÓN

Autores: Sánchez Martínez, D.A; Sánchez Lafuente, B; Martínez Martín, I; Morellá Fernández, M; García Hernández, R.

Especialidad: Médica.

Servicio de trabajo: Oncología Médica.

RESUMEN

Se presenta el caso clínico de un hombre de 54 años diagnosticado en 2012 de Carcinoma Microcítico de Pulmón T3N2M1, estadio IV, limitado al tórax con derrame pleural atípico. El paciente recibe tratamiento combinado de quimioterapia y radioterapia con una respuesta completa de enfermedad y manteniendo un intervalo libre de progresión de 5 años. Tras dicho intervalo se diagnostica de una recidiva tardía sistémica de la enfermedad. En el transcurso del tratamiento de la recidiva de la enfermedad, se diagnostica clínicamente de una recaída intramedular ante un cuadro de compresión medular.

Palabras clave: Cáncer Microcítico de Pulmón, Compresión Medular, Metástasis intramedular.

CASO CLÍNICO

Se presenta el caso clínico de un hombre de 54 años de edad cuyos antecedentes clínicos de interés son el ser portador de marcapasos unicameral desde mayo del 2017 por BCRIHH (Bloqueo completo de rama izquierda) en seguimiento por cardiología. Antecedente de colonoscopia en abril del 2017 por rectorragia con fisura anal que sangra al tacto. Presencia de aneurisma de aorta infrarrenal con trombo mural en seguimiento por cirugía cardiovascular e hipertrigliceridemia en tratamiento antihipertigliceridémico.

Se diagnosticó en enero 2012 de un carcinoma microcítico de pulmón derecho (LID), T3N2M1 (derrame pleural atípico derecho), limitado al tórax. El 13/01/2012 inicia tratamiento con quimioterapia Carboplatino-Etopósido, 6 ciclos finalizados en mayo 2012, como única toxicidad reportada, neutropenia grado II que no requirió ajuste de dosis. Radioterapia concomitante que inicia antes del quinto ciclo (tras resolución de derrame pleural) y radioterapia craneal profiláctica en Junio 2012. El paciente presenta respuesta completa por lo que continúa seguimiento según protocolo establecido.

Tras un intervalo libre de progresión de 5 años presenta progresión ganglionar, ósea y suprarrenal, por lo que recibe nuevo tratamiento con Carboplatino-Etopósido durante 4 ciclos con respuesta completa de la enfermedad mediastínica, respuesta parcial ósea y suprarrenal.

Tras dos meses de finalizar el tratamiento, el paciente acude a

urgencias por clínica aguda de debilidad de miembros inferiores. En la anamnesis el paciente refiere clínica de 12 horas de evolución de parestesias en ambos pies y disminución de fuerza en miembros inferiores de predominio derecho, hasta dificultarle la deambulación. Hipoestesia en la región glútea y perineal. Dos consultas previas en urgencias por retención de orina atribuída a hiperplasia benigna de próstata tras ausencia de síntomas neurológicos y exploración neurológica sin hallazgos relevantes, decidiéndose colocación de sonda vesical. Además, presenta discreto aumento de dolor lumbar, así como hipogástrico que en ocasiones se irradiaba hacia la región lumbar.

El paciente presenta clínica clara de compresión medular que se confirma en la exploración física, sin poder realizar RMN debido a ser portador de marcapasos no compatible, por lo que se realiza TAC de columna dorso-lumbar. En TC de columna (Figura 1) se describe lesión blástica con pérdida de altura asociada en margen derecho del cuerpo vertebral L2. Se completa el estudio con TAC cerebral que no demuestra evidencia de lesión a ese nivel y TAC Toraco-Abdomino-Pélvico con contraste iv (Figura 2) que reporta tromboembolismo pulmonar de nueva aparición con afectación de vasos segmentarios-subsegmentarios. Infiltrados pulmonares cavitados en ambos LLSS de nueva aparición. Engrosamiento suprarrenal derecho. Hipertrofia prostática y lesión blástica con pérdida de altura asociada en margen derecho del cuerpo vertebral L2.

Dada la clínica que presenta a nivel neurológico sin objetivar causa

en TACs se establece el juicio clínico de lesión intramedular a nivel de D12 (nivel sensitivo), por lo que se decide indicar radioterapia a dicho nivel. Se inicia tratamiento anticoagulante con HBPM. No presenta respuesta clínica al tratamiento con RT, con deterioro progresivo respiratorio asociado, siendo éxitus en los días posteriores.

DISCUSIÓN

El carcinoma microcítico de pulmón (CMP) o carcinoma de pulmón de célula pequeña (CPCP) representa aproximadamente el 12-15% de todos los cánceres de pulmón y se caracteriza por su rápido crecimiento, diseminación muy precoz y una rápida respuesta inicial al tratamiento pero limitada en el tiempo [1]. Los pacientes con CMP sin tratamiento presentan supervivencias muy limitadas. La integración adecuada de la quimioterapia y la radioterapia son la base del tratamiento [2]. A pesar de tasas de respuesta iniciales al tratamiento alrededor del 60-65%; los progresos terapéuticos en las últimas dos décadas han sido escasos, con resultados pobres y con una mediana de supervivencia global de aproximadamente 10 meses [3]. No obstante, un pequeño porcentaje de los pacientes tratados, presentan intervalos libres de enfermedad de varios años, como es el caso reportado.

En nuestro caso la existencia de una recaída tras los 5 años del tratamiento y la situación clínica compatible con un síndrome de compresión medular, hizo orientar el diagnóstico hacia la presencia de progresión intramedular tumoral. El diagnóstico de

una recaída intramedular es complejo debido en muchos casos a la situación clínica del paciente y la capacidad para realizar ciertas pruebas de imagen. Por ello, ante cualquier déficit motor o sensitivo en un paciente oncológico debe de ser uno de los principales diagnósticos diferenciales [4]. Si bien se trata de un diagnóstico clínico, que no pudo ser corroborado por técnicas de imagen, por las características especiales del paciente (marcapasos incompatible con realización de RMN). Existe evidencia en la bibliografía que orientan hacia el mismo y que marcaron el procedimiento diagnóstico y terapéutico del paciente. La escasa respuesta y el claro empeoramiento clínico que sufrió el paciente a pesar del tratamiento instaurado, también refuerza el diagnóstico de sospecha realizado y es similar a otro caso reportado en la bibliografía internacional [5].

CONCLUSIÓN

Nos encontramos con un caso clínico de un paciente de mediana edad con un diagnóstico de CMP con enfermedad avanzada que habiendo recibido un tratamiento sistémico presenta un elevado tiempo de intervalo libre de progresión.

Un adecuado abordaje de la enfermedad metastásica que implique una actuación combinada sobre la lesión primaria y posteriores recaídas.

Ser conscientes de la posibilidad de aparición de recaídas tardías con patrones de recidiva atípicos, como el experimentado y

expuesto en el caso que nos trae, es clave para afrontar el seguimiento adecuado de este tipo de enfermedades.

La sospecha clínica de una recaída intramedular debe estar presente en cualquier paciente oncológico a pesar de un largo tiempo de intervalo libre de progresión.

BIBLIOGRAFIA

[1]. Rozman C, Cardellach, F. Tratado de Medicina Interna (16ª Edición). 2008; 785-799.

[2]. Rudin CM, Ismaila N, Hann CL, et al. Treatment of small cell lung cancer: American Society of Clinical Oncology endorsement of the American college of chest physicians guideline. J Clin Oncol. 2015; 33: 4106-11. 49.

[3]. Stahel R, Thatcher N, Früh M, et al. 1st ESMO Consensus Conference in lung cancer; Lugano 2010: small-cell lung cancer. Ann Oncol 2011; 22: 197-80.

[4]. Kalaycı M., Cağavi F., Gül S., Yenidünya S., Açıkgöz .: Intramedullary spinal cord metastases: diagnosis and treatment – an illustrated review. Acta Neurochirurg 2004; 146: pp. 1347-1354.

[5]. Nobukazu Fujimoto, Akio Hiraki, Hiroshi Ueoka, Katsuyuki Kiura, Akihiro Bessho, Ichiro Takata, Yasushi Hiramatsu, Kazuma Ikeda, Mine Harada Intramedullary spinal cord recurrence after high dose chemotherapy and autologous peripheral blood progenitor cell transplantation for limited disease small cell lung

cancer, Lung Cancer, Volume 30, Issue 2, 2000, Pages 145-148, ISSN 0169-5002,

IMÁGENES

Figura I. Lesión ósea TAC: cortes sagital en TAC-TAP donde se evidencia fractura con lesión tumoral en vértebra lumbar.

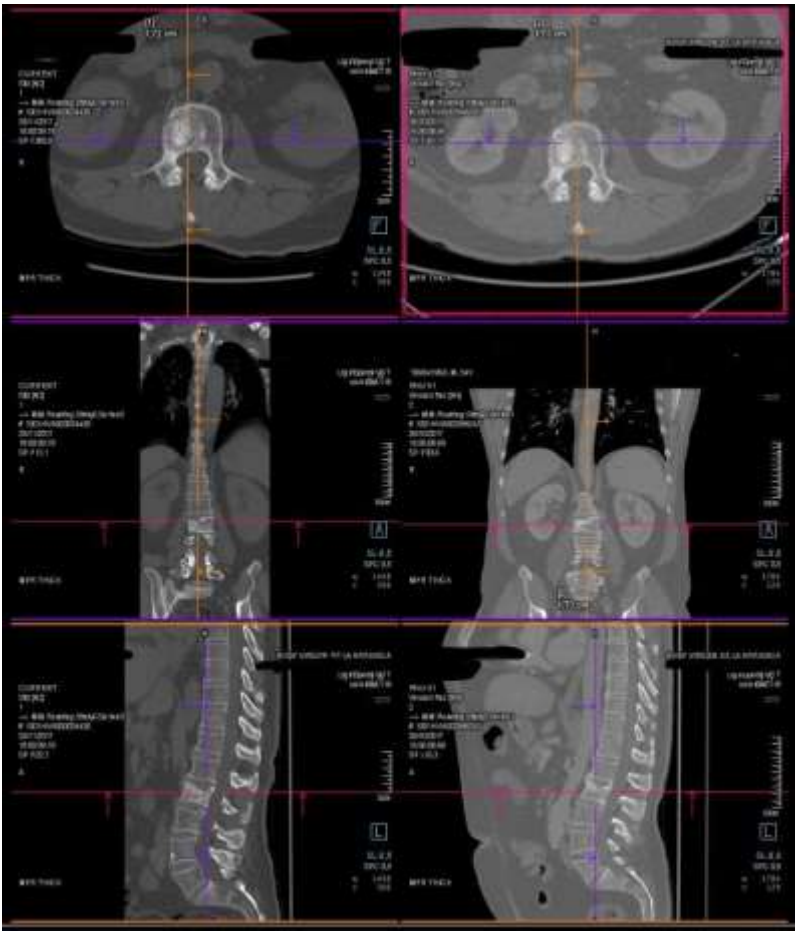

Figura II . TAC-TAP composición: cortes transversales y sagitales de TAC donde se aprecia el nivel de la lesión ósea osteoblástica.

Capítulo 68.

EFICACIA DEL DOBLE BLOQUEO ANTI-HER2 EN EL CÁNCER DE MAMA METASTÁSICO CON SOBREEXPRESIÓN DE HER2

Autores: Soto García, E.; Morellá Fernández, M.; Sánchez Lafuente, B.; Silvestre Ballesta, AI.; Jiménez Lucas, MD.

Especialidad: Médica.

Servicio de trabajo: Oncología Médica.

RESUMEN

El objetivo del tratamiento del cáncer de mama estadio IV es mejorar la calidad de vida y supervivencia de los pacientes, y en el caso de sobreexpresión de Her2 (receptor 2 del factor de crecimiento epidérmico humano), las terapias dirigidas anti-Her2 conllevan un impacto favorable en la supervivencia global (SG) y libre de progresión (SLP). Este caso clínico representa el beneficio que aporta el doble bloqueo anti-Her2 con la adición de Pertuzumab al tratamiento con Trastuzumab-Docetaxel, aunque Trastuzumab fuera el primer fármaco anti-Her2 aprobado, solo o en combinación con quimioterapia.

Palabras clave: Metastatic breast cancer, Her2, Pertuzumab.

CASO CLÍNICO

Mujer de 53 años, sin antecedentes de interés, que a raíz de cuadro de mastitis bilateral refractaria a antibioterapia, se diagnosticó en 2021 de un carcinoma lobulillar infiltrante de mama izquierda estadio cT4dcN0cM1 (afectación metastásica en coraza torácica, pleural, hepática, ósea y ganglionar), fenotipo luminal B, con sobreexpresión de Her2, Her2 +++.

A la exploración física, no se palpaban adenopatías laterocervicales ni supraclaviculares, pero destacaba una coraza torácica de consistencia pétrea, asociado a edema, eritema, empastamiento bilateral de la mama con afectación de la piel de la pared torácica hasta la línea axilar media (Figura I). Asimismo, en la mama izquierda, se observaban múltiples lesiones costrosas con datos de muy escasa secreción melicérica, y en la mama derecha, una zona de retracción de la piel en cuadrante inferior derecho.

En cuanto a las pruebas complementarias a destacar, analíticamente, los marcadores tumorales al diagnóstico eran Ca 15.3 276.7 UI/ml (rango normal: inferior a 30 UI/ml) y Ca 125 215.1 UI/ml (rango normal: inferior a 35 UI/ml) y las enzimas hepáticas estaban elevadas: GGT 63 U/L (rango normal: 6-42 U/L), fosfatasa alcalina 112 U/L (rango normal: 35-105 U/L) y LDH 404 U/L (rango normal: 135-214 U/L).

Se realizó una ecografía mamaria y axilar bilateral que mostraba unas mamas con aumento difuso de la ecogenicidad, cambios inflamatorios y engrosamiento cutáneo, así como ganglios axilares

bilaterales inflamatorio- reactivos. Los hallazgos ecográficos eran sugestivos de mastitis bilateral; y se remitieron muestras a microbiología para cultivo que confirmó una sobreinfección cutánea por *Staphylococcus lugdunensis*, que requirió tratamiento con antibioterapia (Levofloxacino y Clindamicina). No obstante, también se realizó biopsia con aguja gruesa en mama izquierda, para descartar proceso neoformativo subyacente, corroborándose el diagnóstico definitivo de carcinoma lobulillar infiltrante de mama.

Dentro del estudio de extensión (Figura II), se objetivó un engrosamiento cutáneo a nivel mamario bilateral, cambios edematoso-inflamatorios de grasa mamaria bilateral y axilar izquierda, pequeños nódulos mamarios, derrame pleural bilateral y lesiones hepáticas y óseas compatibles con metástasis.

Por tanto, ante el diagnóstico de carcinoma lobulillar infiltrante de mama estadio IV, fenotipo luminal B, Her2 +++, inició tratamiento de primera línea con Docetaxel + Pertuzumab + Trastuzumab. Tras administración de un solo ciclo de tratamiento, se observó mejoría clínica con respecto a la coraza torácica (Figura III) con desaparición de las costras, aunque persistían signos inflamatorios y de piel de naranja y tras 3 ciclos, se alcanzó respuesta parcial, objetivándose analíticamente normalización de enzimas hepáticas (GGT 33 U/L, fosfatasa alcalina 100 U/L y LDH 204 U/L) y de marcadores tumorales (Ca 15.3 de 8 UI/ml y Ca 125 de 21 UI/ml) y en TC de tórax-abdomen-pelvis de reevaluación, destacaba la

desaparición del derrame pleural y disminución del tamaño de las lesiones hepáticas (Figura II).

Actualmente, se encuentra con respuesta parcial mantenida y en tratamiento con Trastuzumab- Pertuzumab de mantenimiento, tras haber completado 6 ciclos con Docetaxel.

DISCUSIÓN

En el cáncer de mama se han identificado distintas dianas terapéuticas que han modificado el curso de la enfermedad significativamente. Una de ellas es el receptor Her2, implicado en la regulación del crecimiento, diferenciación y supervivencia tumoral[1]. El cáncer de mama Her2+ representa el 18-20% de los cánceres de mama, y se caracteriza por mayor agresividad clínica e histológica, mayor riesgo de diseminación hematógena, y mayor tasa de recurrencia y mortalidad. Por ello, las terapias dirigidas anti-Her2 suponen un nuevo estándar de tratamiento en el cáncer de mama, mejorando considerablemente su pronóstico, modificando su historia natural e incrementando su supervivencia[2,3].

Pertuzumab es un anticuerpo monoclonal anti-Her2 con acción única, complementaria y diferente al Trastuzumab, al ser capaz de inhibir la heterodimerización de Her2, por lo que permite un bloqueo Her2 más completo y podría evitar el desarrollo de resistencias[3].

En el ensayo clínico Cleopatra[4], en fase III, aleatorizado y doble ciego, se evaluó la eficacia de añadir Pertuzumab a Trastuzumab y Docetaxel como primera línea de tratamiento del cáncer de mama Her2+, metastásico, localmente recidivante o irresecable, sin tratamiento previo anti-Her2 ni quimioterápico para la enfermedad metastásica, y sin poder utilizarse en caso de progresión durante la adyuvancia o neoadyuvancia con terapia anti-Her2, ni para tumores que no sobreexpresan Her2. En este ensayo, se concluyó que es de elección la terapia de primera línea del cáncer de mama metastásico, Her2 +, con Pertuzumab, Trastuzumab y Docetaxel, en comparación con placebo, Trastuzumab y Docetaxel, ya que mejoró significativamente la supervivencia global y supervivencia libre de progresión en 16 y 7 meses respectivamente, extendiendo la supervivencia a más de 4.5 años, al igual que redujo el riesgo relativo de muerte y de progresión en 24% y 38%, conservando la calidad de vida de los pacientes[4,5].

CONCLUSIÓN

Dado que el cáncer de mama metastásico continúa siendo incurable, cobra vital importancia ofrecer tratamiento para retrasar la progresión de la enfermedad y prolongar la supervivencia.

En base a los resultados del ensayo clínico Cleopatra, el tratamiento con Pertuzumab combinado con Trastuzumab y Docetaxel constituye el tratamiento de primera línea del cáncer de mama metastásico Her2 +, por su mejoría estadísticamente significativa en la supervivencia global y supervivencia libre de

progresión, sin añadir toxicidad relevante y manteniendo la calidad de vida de los pacientes.

BIBLIOGRAFIA

[1]. Tian T, Ye J, Zhou S. Effect of pertuzumab, trastuzumab, and docetaxel in HER2-positive metastatic breast cancer: A meta-analysis. Int J Clin Pharmacol Ther. 2017;55(9):720-727.

[2]. Mendes D, Alves C, Afonso N, Cardoso F, Passos-Coelho J, Costa L et al. The benefit of HER2- targeted therapies on overall survival of patients with metastatic HER2-positive breast cancer – a systematic review. Breast Cancer Res. 2015;17(1):140.

[3]. Swain S, Baselga J, Kim S, Ro J, Semiglazov V, Campone M et al. Pertuzumab,Trastuzumab, and Docetaxel in HER2-positive metastatic breast cancer. N Engl J Med. 2015;372(8):724-734.

[4]. Swain S, Kim S, Cortés J, Ro J, Semiglazov V, Campone M et al. Pertuzumab, trastuzumab, and docetaxel for HER2-positive metastatic breast cancer (CLEOPATRA study), a randomised Phase 3 study. Lancet Oncol. 2013;14(6):461-71.

[5]. Baselga J, Cortes J, Kim S, Im S, Hegg R, Roman L et al. Pertuzumab plus trastuzumab plus docetaxel for metastatic breast cancer. N Engl J Med. 2012;366(2):109-119.

IMÁGENES

Figura I. Imagen al diagnóstico del carcinoma de mama, objetivándose una coraza torácica de consistencia pétrea y múltiples lesiones costrosas.

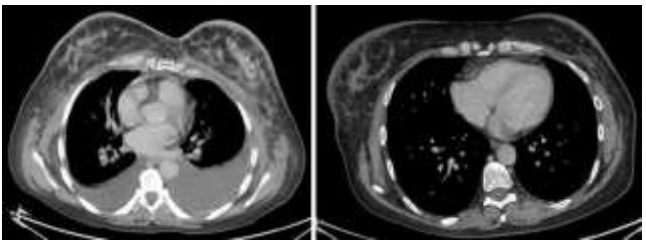

Figura II . Corte axial de TC torácico donde se visualizan cambios inflamatorios de la grasa mamaria y derrame pleural bilateral y su respuesta al tratamiento.

Figura III. Imagen que muestra, tras un ciclo de tratamiento, la mejoría con respecto a la coraza torácica con desaparición de las costras.

Capítulo 69.

ASCITIS QUILOSA EN PACIENTE CON CÁNCER DE MAMA

Autores: Sánchez Lafuente, Blanca; Martínez Martín, Irene; Sánchez Martínez, Domingo Antonio; Soto García, Elena; Jiménez Lucas, M Dolores.

Especialidad: Médica.

Servicio de trabajo: Oncología Médica.

RESUMEN

Se presenta el caso clínico de una mujer con cáncer de mama metastásico y ascitis quilosa como consecuencia de la progresión peritoneal de la enfermedad oncológica. Precisó la colocación de catéter peritoneal como medida paliativa y la reposición nutricional que permitiese continuar con el tratamiento oncológico. La ascitis quilosa maligna es poco frecuente y consiste en un líquido lechoso con alto contenido en triglicéridos. Se maneja con el tratamiento antitumoral correspondiente al tumor primario, suplementos nutricionales específicos y, si lo necesita, colocación de catéter peritoneal.

Palabras clave: ascitis, quilosa, cáncer.

CASO CLÍNICO

Mujer de 61 años que acudió a Urgencias por dolor y aumento del perímetro abdominal de semanas de evolución. Como antecedentes personales, no tenía alergias medicamentosas conocidas ni factores de riesgo cardiovascular. No era fumadora ni bebedora habitual ni había presentado ninguna enfermedad cardiológica ni respiratoria previa, con una situación basal activa. En abril de 2009 fue diagnosticada de carcinoma lobulillar infiltrante de mama izquierda localmente avanzado, con perfil inmunohistoquímico luminal A. Precisó quimioterapia neoadyuvante y se realizó mastectomía radical modificada. Posteriormente, recibió radioterapia externa y tratamiento hormonal adyuvante (desde noviembre de 2009 hasta abril de 2016).

Durante el seguimiento, en noviembre de 2017, se evidenció una masa ovárica con ascitis y se confirmó histológicamente la recaída tumoral del cáncer de mama a nivel ovárico, retroperitoneal y peritoneal. Inició primera línea de tratamiento para enfermedad avanzada con letrozol 2,5 miligramos (mg) y palbociclib 125 mg al día, incluida dentro de ensayo clínico. Tras 23 ciclos de tratamiento, en septiembre de 2019, por progresión peritoneal se pautó tratamiento con Fulvestrant 500 mg intramuscular mensual. Nueve meses después, nuevamente precisó cambio de tratamiento por progresión de enfermedad con exemestano 25 mg y everolimus 10 mg al día. Hasta la fecha de consulta en el servicio de Urgencias en agosto de 2020, había llevado dos ciclos de dicha línea de tratamiento hormonal.

La paciente contaba náuseas sin vómitos, con tránsito intestinal conservado. A su llegada a Urgencias, se encontraba estable hemodinámicamente y destacaba en la exploración física ascitis a tensión, sin signos de irritación peritoneal. El análisis de sangre y la radiografía de abdomen no mostraban hallazgos relevantes. Dado el malestar abdominal de la paciente, se decidió realizar paracentesis diagnóstica y evacuadora, con la extracción de cinco litros de líquido de aspecto lechoso (Figura I), con notable alivio sintomático de la paciente. En el análisis bioquímico del líquido ascítico, destacaba una cifra elevada de triglicéridos, compatible con ascitis quilosa.

Al alta hospitalaria, se inició primera línea de quimioterapia con capecitabina 1000 mg por metro cuadrado (mg/m2) al día cada 21 días. Después de cuatro ciclos, en noviembre de 2020, por nueva progresión serológica y clínica, comenzó otra línea de tratamiento con paclitaxel 80 mg/m2 y, debido a las necesidades crecientes de evacuaciones peritoneales, se decidió colocar un catéter peritoneal en enero de 2021.

El mal estado general de la paciente y la desnutrición severa como consecuencia de las pérdidas generadas por la ascitis quilosa, llevó a la suspensión temporal del tratamiento en marzo de 2021 y su derivación a la Unidad de Nutrición. Desde allí, pautaron suplementos nutricionales hiperproteicos con triglicéridos de cadena media. La paciente mejoró clínicamente con resolución de la ascitis quilosa, quedando líquido ascítico seroso y pudiendo reanudar el tratamiento. Desde junio del 2021, estuvo en

tratamiento con eribulina por progresión clínica, hasta octubre de 2021, desestimando nueva línea de tratamiento por deterioro generalizado de la paciente, falleciendo finalmente en el ámbito hospitalario.

DISCUSIÓN

La ascitis quilosa es un tipo poco frecuente de ascitis, que surge como consecuencia de la salida de la linfa dentro de la cavidad peritoneal, rica en lípidos. Cuando la causa es tumoral, el principal mecanismo de producción es la afectación neoplásica ganglionar, que satura y aumenta la presión de los vasos linfáticos, ocasionando la salida del líquido de contenido lipídico a la cavidad peritoneal. Este líquido tiene un color blanquecino y aspecto lechoso, con mayor porcentaje de triglicéridos en el análisis bioquímico [1]. Las características que le diferencian de la ascitis serosa maligna se resumen en la siguiente tabla (figura II) [2].

El manejo terapéutico de la ascitis quilosa maligna depende del tumor primario que lo desencadena, por lo que el tratamiento antineoplásico sería el pilar fundamental. Como medidas generales, una dieta pobre en grasas y los suplementos nutricionales orales hiperproteicos pautados desde la Unidad de Nutrición basados en triglicéridos de cadena media pueden ayudar a recuperar la situación basal del paciente y a poder continuar con el tratamiento antitumoral [3]. En la paciente del caso clínico, este aporte nutricional mejoró su estado general y permitió reanudar el tratamiento con quimioterapia. De hecho, el líquido ascítico que se

extrajo desde ese momento dejó de ser lechoso para tener un aspecto más transparente.

Por otro lado, estos pacientes van a necesitar paracentesis evacuadoras periódicas que deben llevarse a cabo por un profesional sanitario. Para ello, se puede valorar la colocación de catéteres intraperitoneales [4]. Estos catéteres permiten la evacuación del líquido ascítico en el domicilio, lo que ha demostrado una reducción de la morbilidad y una mejora sustancial en la calidad de vida de los pacientes [5]. A la paciente del caso clínico se le colocó un catéter peritoneal, permitiéndole la evacuación domiciliaria del líquido peritoneal cuando presentase molestias abdominales, debidamente entrenada para ello.

CONCLUSIÓN

La ascitis quilosa es una entidad rara que puede acontecer en los pacientes oncológicos, como le sucedió al caso clínico descrito. Su abordaje terapéutico incluye, además del tratamiento antineoplásico específico, medidas generales como dieta pobre en grasas y suplementos hiperproteicos con triglicéridos de cadena media. Otra medida que puede mejorar su calidad de vida es la colocación de catéter peritoneal. En nuestro caso clínico, ambas medidas le permitieron continuar con el tratamiento antitumoral, aunque finalmente la paciente falleciera como consecuencia de la progresión de su enfermedad de base.

BIBLIOGRAFIA

[1]. Bhardwaj R, Viziri H, Gautam A, Ballesteros E, Karimeddini D, Wu GY. Chylous Ascites: A Review of Pathogenesis, Diagnosis and Treatment. J Clin Transl Hepatol. 2018;6(1): p105-1

[2]. Satnos Santamaría L, García-Pozuelo Adalia N, Martín Algíbez A. Ascitis. En: Suárez Pita D, Vargas Romero JC, Salas Jarque J, Losada Galván I, De Miguel Campo B, Catálan Martín P, et al. Manual de Diagnóstico y Terapéutica Médica. Hospital Universitario 12 de Octubre. 8ª edición. Madrid; MSD:2016. p891-900.

[3]. Dababneh Y, Mousa OY. Chylous Ascites. In: StatPearls. Treasure Island (FL): StatPearls Publishing;2021 Jan-.

[4]. Knight JA, Thompson SM, Fleming CJ, et al. Safety and effectiveness of palliative tunneled peritoneal drainage catheters in the management of refractory malignant and nonmalignant ascites. Cardiovasc Intervent Radiol. 2018;41(5):753- 761

[5]. Hodge C, Badgwell BD. Palliation of malignant ascites. J Surg Oncol. 2019;120(1):67-73.

IMÁGENES

Figura I. Aspecto lechoso de la ascitis quilosa que se extrajo por primera vez a la paciente en su visita a Urgencias en agosto de 2020.

	Ascitis Serosa (sin afectación hepática)	Ascitis Quilosa
Aspecto	Ambarino, transparente	Lechoso, opaco
Niveles de triglicéridos	Normal	>200 mg/dl
Recuento celular	>500 (linfocitosis)	>500 (linfocitosis)
Proteinas totales	>2,5 g/dl	2,5 - 7 g/dl

Figura II . Tabla comparativa de las características bioquímicas de la ascitis serosa sin afectación hepática y la ascitis quilosa de etiología maligna.

Capítulo 70.

ENCEFALITIS AUTOINMUNE POR PEMBROLIZUMAB

Autores: Peláez Gutiérrez, M; Cerezuela Fuentes, P; Silvestre Ballesta, A.I; Martínez Martín, I; Lozano Roig, M. A.

Especialidad: Médica.

Servicio de trabajo: Oncología Médica.

RESUMEN

Varón de 53 años con melanoma en tratamiento adyuvante con pembrolizumab que ingresa por agitación y heteroagresividad. Durante su estancia hospitalaria evoluciona a un coma en el que la clínica sugiere una encefalitis autoinmune. La encefalitis por pembrolizumab es una complicación muy poco frecuente, con formas de presentación muy variadas, siendo clave un diagnóstico de sospecha para poder iniciar tratamiento de forma precoz.

Palabras clave: encephalitis, melanoma, pembrolizumab.

CASO CLÍNICO

Varón de 53 años diagnosticado en 2020 de un melanoma en la cara posterior del hombro derecho pT4bpN2aM0 estadio IIIC según la 8ª edición de la *American Joint Committee on Cancer* (AJCC). Se realizó exéresis de la lesión inicial en agosto de 2020 y la biopsia del ganglio centinela (BSGC) en noviembre con posterior linfadenectomía cervical por hallar una metástasis a nivel

ganglionar. En marzo inicia tratamiento en adyuvancia con pembrolizumab (anticuerpo monoclonal dirigido contra el receptor de PD-1).

En mayo de 2021 acudió a urgencias por agitación presente desde la administración de la última sesión de inmunoterapia. En ese momento el paciente había recibido tres ciclos de tratamiento de los 18 inicialmente programados, el último el 4 de mayo de 2021. Desde entonces había ido disminuyendo la ingesta de alimentos junto con una progresiva alteración de la conducta, por lo que su familia decide llevarlo a urgencias. Al ser valorado en urgencias el paciente presenta importante heteroagresividad y agitación psicomotriz. En el análisis se detecta fracaso renal agudo con signos de deshidratación mucocutánea (creatinina 2.27 mg/dL, previa normal, y Na 130 mEq/L), por lo que se decide ingresar al paciente con sueroterapia y corticoterapia debido a la sospecha de progresión a nivel de sistema nervioso central (SNC).

A la semana de ingresar en la planta de Oncología Médica (OM) el paciente presenta un brusco deterioro del nivel de consciencia hasta alcanzar un Glasgow 3, por lo que es trasladado a la unidad de cuidados intensivos (UCI) donde se realiza un electroencefalograma (EEG) urgente que informa de estatus epiléptico no convulsivo que es refractario al tratamiento, ya que precisó la administración de ácido valproico, levetiracetam y propofol a dosis altas para que cesara la actividad epileptógena. Se le realiza una resonancia magnética nuclear (RMN) cerebral en la que no se objetivan lesiones sugestivas de encefalitis ni otros

hallazgos. Debido a la clínica se considera el cuadro como una posible encefalitis inmunomediada por pembrolizumab y se inicia tratamiento con corticoterapia a altas dosis objetivándose una mejoría clínica.

A nivel endocrinológico, el paciente presenta un hipertiroidismo severo, por lo que se solicita gammagrafía tiroidea en la que se encuentran hallazgos compatibles con una tiroiditis, se inicia tratamiento con tiamazol hasta la corrección de hormonas tiroideas y TSH y normalización de los niveles tras su retirada. Finalmente, y una vez estabilizado el cuadro, el paciente es trasladado nuevamente al servicio de OM con diagnóstico de encefalitis tóxica, crisis tirotóxica y status epiléptico no convulsivo posiblemente secundaria a pembrolizumab. Debido a que el paciente continúa precisando atención médica se decide trasladarlo a un hospital de cuidados medios para continuar con el soporte médico necesario siendo alta en agosto.

DISCUSIÓN

El pembrolizumab es un anticuerpo monoclonal humanizado que se une al receptor de la muerte celular programada-1 (PD-1) (localizado en los linfocitos T) y bloquea su interacción con los ligandos PD-L1 y PD-L2 (localizados en las células normales y de forma aumentada en algunas células cancerígenas). El receptor PD-1 es un regulador negativo de la actividad de las células T de tal forma que, al unirse con su ligando PD-L1 se inactiva la muerte

de dicha célula. De esta forma el pembrolizumab al impedir esta inactivación genera una mayor activación de las células T que promueve la eliminación de las células tumorales [1]. Esta estimulación del sistema inmune favorece a la muerte de las células cancerígenas pero también puede dar lugar a numerosos efectos secundarios autoinmunes como la encefalitis y crisis tirotóxicas que se describen en este caso.

La toxicidad neurológica provocada por la inmunoterapia es una complicación rara, siendo la cefalea la clínica más común con una incidencia del 3,8%. En cuanto a la encefalitis autoinmune es una afectación muy rara, con una frecuencia entre el 0,1-1% [2]. El diagnóstico es clínico y deberá incluir una evaluación neurológica completa, una punción lumbar y una RMN en la que a pesar de que en muchos casos no se encuentran hallazgos patológicos, como en nuestro paciente, permitan descartan la presencia de metástasis cerebrales u otra organicidad que explique la clínica [3]. Una vez establecido el diagnóstico se deberá suspender el tratamiento con pembrolizumab e iniciar tratamiento con corticoides a altas dosis [4]. A pesar de que no se conoce el mecanismo exacto por el que se producen estas enfermedades, hay diversas teorías como la existencia de una reactividad cruzada entre los antígenos presentes en células tumorales con los presentes en las células normales, esta baja selectividad puede desencadenar el desarrollo de enfermedades autoinmunes [5].

CONCLUSIÓN

En los últimos años han surgido nuevos tratamientos contra el cáncer, como la inmunoterapia, que han dado lugar a avances sin precedentes en el campo de la oncología pero que, al mismo tiempo, pueden provocar numerosos efectos adversos cuya evolución, diagnóstico y tratamiento es impredecible dada la poca experiencia que tenemos con estos fármacos. Por ello, la inmunoterapia es un gran avance pero es necesario continuar investigando, dada la gran incertidumbre que genera en cuanto a efectos adversos a medio y largo plazo. Debemos seguir trabajando para recopilar más datos que ayuden con el manejo y comprensión de las complicaciones derivadas de este tipo de tratamientos.

BIBLIOGRAFIA

[1]. Schneider S, Potthast S, Komminoth P, Schwegler G, Böhm S. PD-1 Checkpoint Inhibitor Associated Autoimmune Encephalitis. Case Rep Oncol. 2017 May 24;10(2):473–8.

[2]. Martínez-Vila C, Laguna JC, Segui E, Ruiz G, Aya Moreno F, Fernandez-Morales LM, et al. Encephalitis Associated With Immune Checkpoint Inhibitor Treatment in Patients With Melanoma. Journal of Immunotherapy. 2021 Jun;44(5):204–7.

[3]. Puzanov I, Diab A, Abdallah K, Bingham CO, Brogdon C, et al. Managing toxicities associated with immune checkpoint inhibitors: consensus recommendations from the Society for Immunotherapy of Cancer (SITC) Toxicity Management Working Group. j immunotherapy cancer. 2017 Dec;5(1):95.

[4]. Larkin J, Chmielowski B, Lao CD, Hodi FS, Sharfman W, Weber J, et al. Neurologic Serious Adverse Events Associated with Nivolumab Plus Ipilimumab or Nivolumab Alone in Advanced Melanoma, Including a Case Series of Encephalitis. The Oncol. 2017 Jun;22(6):709–18.

[5]. Harrison RA, Tummala S, de Groot J. Neurologic Toxicities of Cancer Immunotherapies: a Review. Curr Neurol Neurosci Rep. 2020 Jul;20(7):27.

Capítulo 71.

UN MESOTELIOMA NO TAN MALIGNO: A PROPÓSITO DE UN CASO CON EVOLUCIÓN ATÍPICA

Autores: Morellá Fernández, Marta; Sánchez Martínez, Domingo Antonio; Soto García, Elena; Peláez Gutierrez, Mercedes; Hernández García, M Rosario.

Especialidad: Médica.

Servicio de trabajo: Oncología Médica.

RESUMEN

Varón de 47 años diagnosticado de VIH con criptococosis diseminada y de mesotelioma maligno, un tumor agresivo con afectación mediastínica y pleural. Tras inicio de tratamiento antirretroviral, comienza tratamiento con quimioterapia con buena respuesta pudiendo ser intervenido posteriormente. Presenta buena evolución con progresión mediastínica a los 58 meses. Ante la atípica evolución clínica del mesotelioma, se realiza nueva biopsia y el paciente es diagnosticado de timoma IVA, recibiendo tratamiento con quimioterapia y radioterapia manteniendo seguimiento sin progresión hasta la fecha.

Palabras clave: VIH, mesotelioma maligno, timoma.

CASO CLÍNICO

Se trata de un varón de 47 años que ingresa por fiebre, deterioro del estado general y lesiones cutáneas tras una estancia en Sudáfrica, lugar donde trabaja y donde presenta exposición al asbesto. Se realizan varias pruebas diagnósticas destacando serología VIH positiva, carga viral plasmática de 4.924.019 copias, linfocitos CD40+ 10 células por ul, así como hemocultivos, broncoscopia con lavado broncoalveolar y aspirado de médula ósea positivo para *Cryptococcus neoformans*. En las pruebas de imagen destaca un conglomerado adenopático mediastínico a nivel prevascular de 6,2 x 4,7 x 5,3 centímetros (cm) (Figura I) junto con un nódulo pleural de 2,7 x 1,7 cm. Se realiza biopsia del nódulo pleural que es informada como mesotelioma epiteloide maligno.

El paciente es remitido a la consulta de Oncología Médica, deciéndose realizar nueva biopsia del conglomerado adenopático, informada como compatible para metástasis de mesotelioma. Cinco meses tras el inicio del tratamiento antirretroviral recupera el recuento de linfocitos CD4+ siendo posible entonces el inicio del tratamiento oncológico. El paciente recibe quimioterapia según el esquema carboplatino + pemetrexed durante 6 ciclos con buena tolerancia y respuesta, por lo que se mantiene pemetrexed en monoterapia durante 11 ciclos más. Tras el tratamiento presenta en las pruebas de imagen una importante respuesta tumoral, quedando un nódulo prevascular mediastínico de 2,7 x 3,5 centímetros (Figura II). La respuesta tumoral se mantiene durante 22 meses tras el inicio del tratamiento, por lo que ante la buena evolución se

plantea la exéresis de la lesión. El paciente es intervenido mediante videotoracoscopia. La anatomía patológica de la pieza quirúrgica fue informada como tumoración encapsulada con signos de necrosis del 100%.

Tres años después de la resección quirúrgica el paciente presenta progresión de enfermedad con un conglomerado de 5,2 x 3,5 cm en mediastino anterior (Figura III), masa pretraqueal de 3,6 x 2,7 cm y nódulo pleural de 2,3 x 1,4 cm. Se realiza biopsia pleural que es informada como timoma. Con un estadio definitivo IVA de Masaoka, la lesión es considerada irresecable y se inicia tratamiento con quimioterapia según el esquema carboplatino + etopósido durante 4 ciclos concomitante con radioterapia (dosis total de 64 Gy). El paciente continúa seguimiento sin evidencia de progresión 40 meses después de finalizar el tratamiento.

DISCUSIÓN

Se trata de un paciente diagnosticado simultáneamente de infección por VIH con criterios de SIDA (criptococosis diseminada) y de un mesotelioma epiteloide maligno. Los pacientes con VIH con buen estado basal y buen control con tratamiento antirretroviral, deben recibir los mismos tratamientos que la población general, precisando seguimiento en conjunto con un médico especialista en VIH además de por el oncólogo[1].

El paciente fue diagnosticado de mesotelioma maligno, una neoplasia rara relacionada con la exposición al asbesto, con una

mediana de edad a la presentación de 76 años y generalmente extendida en el momento del diagnóstico[2]. El pronóstico es pobre, con una mediana de supervivencia global de 12 meses y un intervalo libre de progresión de 5,7 meses de mediana[3]. Sin embargo, y aunque nuestro paciente presentó dos biopsias compatibles y exposición laboral al asbesto, la evolución clínica fue muy distinta a la esperada. La respuesta al tratamiento con quimioterapia fue importante con un intervalo libre de progresión de 58 meses (versus 5,7 meses esperado), superando con mucho la supervivencia global. La respuesta obtenida permitió la realización de una exéresis quirúrgica.

Ante esta evolución y una anatomía patológica de la pieza quirúrgica que no pudo arrojar nuevos datos, se indicó la realización de una nueva biopsia tras la progresión. Esta biopsia fue informada como timoma, una neoplasia poco frecuente, con una presentación entre los 40 y 60 años y un comportamiento más compatible con la evolución de nuestro caso. Se trata de un tumor de crecimiento lento con mejores datos de supervivencia global incluso en estadios avanzados, siendo la misma para el estadio IVA del 46% a los 10 años[4].

CONCLUSIÓN

Los pacientes con VIH deben recibir el mismo tratamiento oncológico que la población general siempre que tengan buen estado general y buena respuesta al tratamiento antirretroviral con seguimiento por especialistas.

Ante la recaída o progresión en un paciente con diagnóstico oncológico con una evolución atípica es conveniente realizar una nueva biopsia para confirmar/descartar el diagnóstico definitivo.

El timoma presenta una evolución lenta y con mejor pronóstico incluso en estadios avanzados en contraste con el pobre pronóstico del mesotelioma maligno.

BIBLIOGRAFIA

[1]. NCCN Clinical Practice Guidelines in Oncology. Cancer in People with HIV V2. 2021. NCCN, 2021.

[2]. Popat S, Baas P, Faivre-Finn C, Girard N, et al, on behalf of the ESMO Guidelines Committee, Malignant pleural mesothelioma: ESMO Clinical Practice Guidelines for diagnosis, treatment and follow-up. Ann Oncol 2021.

[3]. Vogelzang NJ, Rusthoven JJ, Symanowski J, et al. Phase III study of pemetrexed in combination with cisplatin versus cisplatin alone in patients with malignant pleural mesothelioma. J Clin Oncol 2003; 21:2636.

[4]. Girard N, Ruffini E, Marx A, et al. Thymic epithelial tumours: ESMO Clinical Practice Guidelines for diagnosis, treatment and follow-up. Ann Oncol 2015; (5), p4055.

IMÁGENES

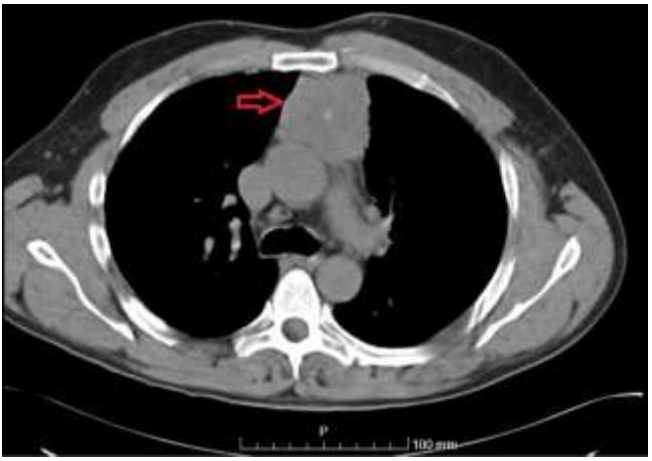

Figura I. TC tórax sin contraste, corte axial. Conglomerado adenopático mediastínico a nivel prevascular de 6,2 x 4,7 x 5,3 centímetros.

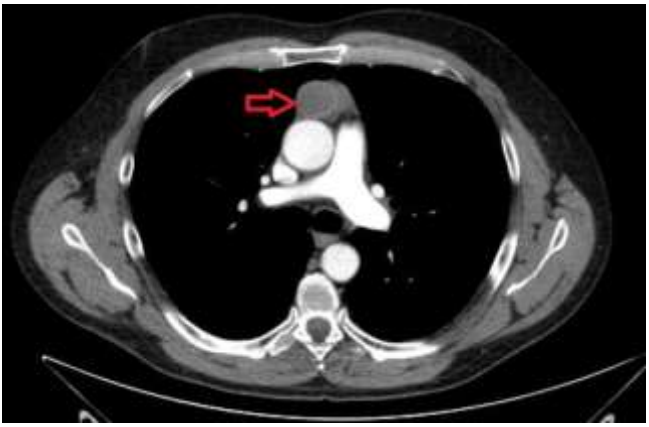

Figura II . TC tórax con contraste, corte axial. Respuesta del conglomerado en mediastino anterior tras tratamiento con quimioterapia.

Figura III. TC tórax sin contraste, corte axial. Conglomerado en mediastino anterior compatible con recaída tumoral.

Capítulo 72.

SÍNDROME DE TERATOMA CRECIENTE EN TUMOR DE CÉLULAS GERMINALES NO SEMINOMATOSO DE TESTÍCULO

Autores: Silvestre Ballesta, Ana; Peláez Gutiérrez, Mercedes; Soto García, Elena; Saavedra Ramírez, Pedro Antonio; Ros Martínez, Silverio.

Especialidad: Médica.

Servicio de trabajo: Oncología Médica.

RESUMEN

Se trata de un paciente varón de 18 años diagnosticado de un tumor germinal mixto de testículo izquierdo pT1 cN2 M0 que desarrolla un síndrome de teratoma creciente (STC) con una masa retroperitoneal y conglomerados adenopáticos a varios niveles, en el contexto de unos marcadores tumorales normales. En estos casos, se plantea manejo quirúrgico de las lesiones con resección completa de las mismas y seguimiento estrecho con analítica sanguínea y pruebas de imagen.

Palabras clave: Growing teratoma, non-seminatous germ cell tumors, testicular cancer.

CASO CLÍNICO

Varón de 18 años, natural de Venezuela, que acudió a Urgencias por dolor testicular tras traumatismo. En la ecografía testicular se

evidenció un incremento de tamaño del testículo izquierdo, hipervascularizado, sugestivo de masa tumoral. Con este hallazgo, se amplió el estudio con TC de tórax-abdomen-pelvis que evidenció una lesión testicular izquierda de 8.3x8.2cm asociando una masa de partes blandas paraaórtica izquierda altamente compatible con plastrón adenopático de 4.6x4cm. Los marcadores tumorales al diagnóstico presentaban los siguientes valores: AFP:120 UI/ml; BHCG: 3299 mUI/ml y LDH 303 Ul/ml. Tras la orquiectomía izquierda se analizó la pieza quirúrgica que informaba de tumor germinal mixto (carcinoma embrionario 55%, teratoma maduro/inmaduro 45%). Según clasificación de TNM: pT1b (Tumor >3cm localizado en el testículo) cN2 (conglomerado adenopático retroperitoneal >2cm < 5cm en pruebas de imagen) M0, S1 (LDH 303 Ul/ml, BHCG < 5000 mUl/ml, AFP < 1000 Ul/ml). Se trataba de un estadio IIB al diagnóstico, planteándose tratamiento adyuvante con esquema BEP (cisplatino, bleomicina y etopósido).

En el TC de control tras el 2º ciclo se evidenció aumento de la masa retroperitoneal, a pesar de disminuir los niveles de BHCG y aumentar los de AFP, por lo que se asoció ifosfamida al esquema BEP en el 3º y 4º ciclo normalizando marcadores. La masa retroperitoneal se consideró irresecable en su hospital de referencia y se decidió iniciar 2º línea de quimioterapia con cisplatino, ifosfamida y paclitaxel, recibiendo un total de 2 ciclos. Sin embargo, en el seguimiento con pruebas de imagen se corroboró crecimiento de la masa quística multiloculada retroperitoneal que

alcanzaba dimensiones aproximadas de 10.8 x 11.5 x 18 cm con desplazamiento de estructuras vasculares e hidronefrosis grado III izquierda por compresión extrínseca (Figura I). Además, se visualizaban dos nódulos pulmonares confluentes bien definidos en LID de 1.5 y 0.9 cm, sugestivos de metástasis (Figura II) y múltiples conglomerados adenopáticos en cadena yugular inferior izquierda, axilar izquierda y región supraclavicular izquierda de 6 x 6.5 x 4.5 cm (Figura III). Todo ello, en el contexto de unos marcadores tumorales normales.

En noviembre de 2018 viajó a España e ingresó en el servicio de Oncología Médica. Ante la sospecha de síndrome de teratoma creciente se propuso abordaje quirúrgico de las lesiones, previa colocación de filtro en vena cava por gran compresión de vena cava intraabdominal. Así pues, se realizó resección quirúrgica de la masa retroperitoneal izquierda, asociando nefrectomía y hemicolectomía izquierda por la extensión de la lesión. Se analizó en Anatomía Patológica que informó de teratoma complejo maduro gigante con el 100% de tejido viable.

En una segunda intervención, un mes más tarde, se resecó el conglomerado adenopático axilar izquierdo, el conglomerado supra e infraclavicular izquierdo y las lesiones pulmonares. Todo ello, compatible también, según los hallazgos anatomopatológicos, con teratoma maduro con el 100% de tejido viable.

En el seguimiento por imagen, cuatro meses después, se observó recaída a nivel ganglionar supraclavicular izquierdo realizándose nueva exéresis del conglomerado.

Posteriormente, ha seguido revisiones cada 6 meses. En la última, en noviembre de 2021, el paciente se encontraba asintomático, con controles por imagen que no evidencian nuevas recaídas, y un intervalo libre de progresión (ILP) de 2,5 años.

DISCUSIÓN

El cáncer de testículo representa entre el 1% - 1,5% de las neoplasias masculinas, siendo el tumor más frecuente entre los 15 a 35 años. El grupo mayoritario lo componen los tumores de células germinales no seminomatosos (TCGNS) y entre los mismos, el subtipo más frecuente es el carcinoma embrionario. Si bien, los pacientes suelen presentar tumores mixtos que entremezclan los diferentes subtipos (teratoma, carcinoma embrionario, etc.) e incluso células de seminoma.

La utilidad de los marcadores tumorales depende de la histología tumoral. La sensibilidad de la β-HCG y la AFP oscila entre un 40-70% en TCGNS, siendo importantes en el pronóstico y seguimiento [1]. En los TCGNS el tratamiento requiere, en primer lugar, una orquiectomía inguinal para estadiaje y, con frecuencia, quimioterapia adyuvante ya que un 40% de los pacientes presentan al diagnóstico adenopatías retroperitoneales. En este caso, se trata de un estadio IIB según la clasificación TNM con datos de buen pronóstico (primario testicular, AFP< 1000 ng/ml, hCG< 5000

UI/l, LDH< 1,5 veces el LSN y ausencia de metástasis extrapulmonares) por lo que estaría indicada quimioterapia con 3 ó 4 ciclos con esquema BEP, siendo preferibles 3 ciclos por menor toxicidad [2].

El STC debe sospecharse ante el crecimiento de masas voluminosas, durante o después de la quimioterapia, localizadas frecuentemente en retroperitoneo o pulmón con marcadores tumorales normales. Se presenta en torno al 2-7% de pacientes con TCGNS de tipo teratoma maduro originados en el testículo, ovario y con menor frecuencia en el mediastino [3]. En todos los casos está indicada la resección quirúrgica ya que son poco sensibles a quimioterapia y radioterapia [4]. Se trata de una cirugía agresiva dado el elevado tamaño tumoral, con una mortalidad en torno al 6%, siendo frecuente la resección de estructuras adyacentes. Se estima una recaída a los 2 años en torno al 5-10%, con una supervivencia global aproximada del 95% a los 5 años [5].

CONCLUSIÓN

El STC es una condición poco frecuente. Suele presentarse en pacientes con tumores de células germinales no seminomatosos de tipo teratoma maduro o inmaduro. Se caracteriza por la aparición de masas metastásicas que pueden alcanzar grandes volúmenes durante o después de la administración de esquemas de quimioterapia adecuados y cursa con marcadores tumorales normales. Pueden aparecer en diversas localizaciones, siendo las más frecuentes el retroperitoneo y el pulmón. La resección quirúrgica completa y precoz es el tratamiento de elección.

BIBLIOGRAFIA

[1]. Green DB, La Rosa FG, Craig PG, Khani F, Lam ET. Metastatic Mature Teratoma and Growing Teratoma Syndrome in Patients with Testicular Non-Seminomatous Germ Cell Tumors. Korean J Radiol. 2021;22(10):1650-1657.

[2]. Einhorn LH, Foster RS. Bleomycin, etoposide, and cisplatin for three cycles compared with etoposide and cisplatin for four cycles in good-risk germ cell tumors: is there a preferred regimen? J Clin Oncol. 2006; 24(16): 2597-8

[3]. Rebelo J, Moreira F, Morgado M, Preto AS, Madureira A. Growing Teratoma Syndrome: A Rare Outcome. Case Rep Urol. 2021;47-87.

[4]. Spiess PE, Kassouf W, Brown GA, Kamat AM, Liu P, Gomez JA, et al. Surgical management of growing teratoma syndrome: the M. D. Anderson cancer center experience. J Urol. 2007; 177 (4): 1330-4.

[5]. Paffenholz P, Pfister D, Matveev V, Heidenreich A. Diagnosis and management of the growing teratoma syndrome: a single-center experience and review of the literature. Urol Oncol 2018; 36:523–529.

IMÁGENES

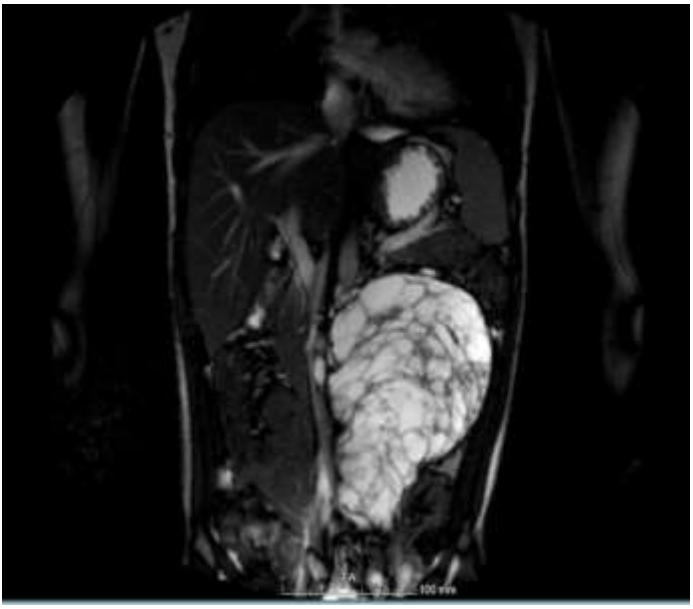

Figura I. RMN abdomen: Masa retroperitoneal izquierda multitabicada (10.8 x 11 x 18 cm) que condiciona hidronefrosis izquierda grado III y compresión vascular.

Figura II . Nódulo pulmonar coalescente bilobulado en LID de 1.8 x 1.1 cm, sugestivos de metástasis en el contexto clínico.

Figura III. Gran conglomerado adenopático supraclavicular izquierdo de aspecto quístico. En estudio actual mide 6. x 6.5 x 4.5 cm (T x AP x CC).

Capítulo 73.

LINFOMA B DIFUSO DE CÉLULAS GRANDES "DOBLE HIT", UNA ENTIDAD ALTAMENTE AGRESIVA. A PROPÓSITO DE UN CASO

Autores: Martínez Martín, I; Sánchez Lafuente, B; Morellá Fernández, M; Sánchez Martínez, D.A; Marín Vera, M.

Especialidad: Médica.

Servicio de trabajo: Oncología Médica.

RESUMEN

Se presenta el caso de una paciente de 45 años diagnosticada de linfoma B difuso de células grandes (LBDCG) "doble hit", estadio IV, a raíz de la aparición de una lesión de partes blandas de aproximadamente 15 cm en región externa de brazo derecho. La subentidad "doble hit" del LBDCG, caracterizada por el reordenamiento de myc y bcl-2, corresponde a una entidad particular. Se caracteriza por su tendencia a infiltrar el sistema nervioso central (SNC), su alta agresividad y mal pronóstico, precisando el uso de esquemas de quimioterapia más intensivos y profilaxis de SNC.

Palabras clave: Linfoma B difuso de células grandes, linfoma de partes blandas, doble hit.

CASO CLÍNICO

Se presenta el caso de una mujer de 45 años, sin antecedentes de interés, que consulta por la aparición de una tumoración en el brazo derecho. A la exploración, destaca como único hallazgo una masa de 15 cm de longitud en la cara externa del brazo derecho.

Se inicia el estudio, realizándose un análisis de sangre en el que destaca LDH 385 U/L, y una ecografía de partes blandas, en la que se halla una masa sólida en el compartimento anterior del brazo derecho, y múltiples adenopatías axilares de aspecto patológico. Dados los posibles hallazgos de malignidad, se decide ingreso hospitalario para completar estudio.

Se realiza inicialmente una resonancia magnética nuclear (RMN) del brazo derecho y TC toraco-abdomino-pélvico, objetivándose una masa de partes blandas perihumeral derecha, con infiltración ósea sugestiva de linfoma o sarcoma de partes blandas, así como múltiples adenopatías axilares derechas e inguinales bilaterales. Se realiza por ello una biopsia de la lesión del brazo, siendo diagnosticada mediante el estudio anatomopatológico de la misma de linfoma B, con sobreexpresión de c-myc (expresa CD-20, CD-79a, CD-10: bcl-2, bcl-6; ki67 80%). Se completa el estudio de extensión con PET-TC, que muestra un incremento metabólico en el brazo derecho, con una masa de partes blandas de 22 cm de longitud, y múltiples adenopatías supra e infradiafragmáticas (adenopatía mediastínica, adenopatías axilares derechas, y adenopatías paravertebrales-retrocrurales izquierdas, retroperitoneales adyacentes y paraórticas izquierdas, iliacas

externas e inguinales bilaterales), y lesiones óseas en C4, D12, ambos iliacos, húmero distal izquierdo y femoral derecho.

Posteriormente, se realiza punción lumbar y biopsia de médula ósea (BMO), descartándose infiltración de la misma (LCR negativo por citología y citometría de flujo, BMO negativa por histología y citometría de flujo). En la citometría de flujo de la lesión del brazo derecho, se objetiva fenotipo compatible con LBDCG de alto grado. Finalmente, se realiza FISH, en el que se objetiva la traslocación t(14;18)(q32;q21) IgH/BCL-2, sin alteración bcl-6, y posible traslocación MYC sin implicar IgH.

Con el diagnóstico de LBDCG doble hit, estadio IV de Lugano, con un índice pronóstico internacional de 3, se inicia 1ª línea de QT según esquema R-ECHOP (día 1 rituximab 375 mg/m² iv, día 1-4 etopósido 50 mg/m² iv + doxorrubicina 10 mg/m² iv + vincristina 0,4 mg/m² en infusión continua cada 24 horas, día 5 ciclofosfamida 750 mg/m² iv, día 1-5 prednisona 60 mg/m² vía oral cada 12 horas; cada 3 semanas x 6 ciclos) y quimioterapia intratecal como profilaxis del SNC (metotrexato 12 mg, citarabina 30 mg, hidrocortisona 20 mg).

Tras la administración de 6 ciclos de quimioterapia según esquema R-EPOCH en combinación con 2 ciclos de quimioterapia intratecal profiláctica, la paciente alcanza una respuesta completa metabólica en PET-TC, por lo que se decide administrar tratamiento con RT sobre la masa bulky que presentaba en el brazo derecho.

Durante el seguimiento, en PET-TC se halla un incremento

metabólico en una adenopatía mediastínica ya presente previamente, con un Deauville 4, precisando por ello filiación histológica, pendiente actualmente de realizar, para demostrar si es enfermedad refractaria primaria y precisa de nueva línea de quimioterapia y consolidación con trasplante autólogo de médula ósea, o bien, valorar terapia con receptores quiméricos de antígenos (CAR-T).

DISCUSIÓN

El linfoma B difuso de células grandes es uno de los tipos de linfomas más frecuentes y agresivos del adulto. Constituye el 30% de los casos de linfoma no Hodgkin [1-3], y puede originarse de novo o secundario a la transformación de un linfoma indolente. Su presentación habitual es la presencia de adenopatías de crecimiento rápido, dolorosas, localizadas. Destacar que hasta un tercio de los pacientes presentan además afectación extraganglionar, como en nuestro caso [1-3].

El principal factor pronóstico clínico es el índice de pronóstico internacional (IPI), siendo de especial interés pronóstico también el estudio de los genes implicados como bcl-6, bcl-2 y c-myc, alterados en el 30%, 20% o 10% de los casos respectivamente. La expresión de bcl-2, c-myc o p53 se asocia a peor pronóstico [2,3]. De igual modo, los casos secundarios a transformación de un linfoma indolente conllevan un peor pronóstico, y una mayor refractariedad a la quimioterapia [1-4].

LBDCG corresponden con una entidad muy heterogénea, dentro de la cual existen subentidades con particularidades clínicas, pronósticas y terapéuticas muy definidas, como el linfoma primario mediastínico, el intravascular, el primario SNC, o el asociado a reordenamiento de myc y bcl-2, entre otros [1-4].

Centrándonos ahora en nuestro caso, el LBDCG con reordenamiento de myc y bcl-2, denominado doble hit, corresponde con una entidad de alta agresividad y mal pronóstico [1,3,4], que con elevada frecuencia produce infiltración en SNC, ya sea al diagnóstico o como recaída [3,4]. En este tipo, IPI como factor pronóstico es de escasa relevancia, siendo de especial interés la asociación de la translocación myc- IgH a peor pronóstico [4].

Con respecto al tratamiento, y dada su alta agresividad y mal pronóstico, se recomienda la utilización de pautas intensivas como R-EPOCH [3,4] frente al tratamiento estándar (R-CHOP), acompañada de profilaxis en SNC [3,4].

CONCLUSIÓN

El linfoma B difuso de células grandes, uno de los tipos de linfomas más frecuentes en nuestro medio, se caracteriza por ser una entidad muy heterogénea, dentro de la que existen subentidades con ciertas particularidades clínicas, pronósticas y terapéuticas, como el LBDCG doble hit. Esta subentidad, como podemos ver en nuestro caso, se caracteriza por la presencia del reordenamiento de myc y bcl-2, y asocia alta agresividad, mal pronóstico y gran tendencia a la diseminación por el SNC, requiriendo por ello esquemas de tratamiento más intensivos.

Podemos concluir por tanto que, para llevar un manejo adecuado de esta patología hemos de conocer las diversas subentidades existentes del LBDCG.

BIBLIOGRAFIA

[1]. Arranz Sáez R, Canales Alvendea M.A. Linfoma no Hodgkin. Pregrado de Hematología, 4ª edición. Madrid; 2017: p. 383-415.

[2]. Basquiera A, Márquez M, Vijnovich A, Picon A, Zerga M. Linfoma difuso de células grandes B. Sociedad Argentina de Hematología. Mar de plata; 2019: p.251-274.

[3]. Coronado M, González – Barca E, López-Hernández A, Martín A, Montalbán C. et al. Guía de GELTAMO: Tratamiento de linfoma B difuso de célula grande (LBDCG). GELTAMO. Treelogy Medical Marketing S.L. 2016.

[4]. Albarrán B, Caballero D, Cabezudo M, De Cabo E, Cidoncha B, Díaz F.J. et al. Capítulo 2: linfoma difuso de células grandes B. Guías de linfomas, 2017. Asociación Castellano-Leoneas de Hematología y Hemoterapia. 2017: 0. 18-23.

ONCOLOGÍA RADIOTERÁPICA

Capítulo 74.

CUANDO LO INFRECUENTE SE HACE PATENTE: SARCOMA DE KAPOSI EN PACIENTE INMUNOCOMPETENTE

Autores: Espinosa López, A; Laborda Segovia, A; López Jiménez, E; Martínez Vidal, A; Encarnación Navarro, J.A.

Especialidad: Médica.

Servicio de trabajo: Oncología Radioterápica.

RESUMEN

Lo frecuente es más evidente, pero lo raro también existe. Este caso clínico expone el proceso diagnóstico-terapéutico de un varón de 71 años con un sarcoma de Kaposi orofaríngeo por infección con virus del herpes humano 8. La particularidad del caso no solo reside en su infrecuencia sino la localización y perfil de varios fenotipos del tumor, complicando su detección. Es una patología muy extraña en nuestro medio que requirió amplio arsenal diagnóstico histopatológico y radiológico para un tratamiento preciso y completo, con una gran respuesta a radioterapia con quimioterapia secuencial.

Palabras clave: Kaposi's sarcoma, Kaposi's sarcoma-associated herpesvirus, Oropharyngeal neoplasms.

CASO CLÍNICO

Varón de 71 años, diabético en tratamiento con antidiabéticos orales, sin otras enfermedades de interés ni hábitos tóxicos, que acudió a consultas externas de Cirugía Maxilofacial derivado desde Yecla por lesión ulcerada en mucosa yugal izquierda de más de un año de evolución junto con sangrado intermitente. En consulta se evidenció una lesión de aspecto tumoral e hipervascularizada en orofaringe izquierda, necesitando embolización previa a biopsia de la arteria palatina ascendente y pequeñas ramas masetéricas/bucales izquierdas, con éxito. Tras ello, se realizó biopsia con aguja gruesa (BAG) de la tumoración orofaríngea, sin complicaciones, y se envió a Anatomía Patológica para realización de estudio inmunohistoquímico. En él, se describió como lesión vascular proliferativa, con apoptosis, sin signos de mitosis, CD34+, CD31+, Vimentina+, ERG+ y una positividad nuclear intensa y difusa para virus herpes humano 8 (HHV-8), siendo todo ello sugestivo de sarcoma de Kaposi orofaríngeo. Ante este diagnóstico, se realizó estudio clínico con análisis sanguíneo y serologías para VIH, siendo negativas, y se realizó estudio radiológico de extensión con contraste con TC tóraco-abdominal (TC TA), TC cervical y RM cérvico-mandibular (Figura I). Tras comentar el caso en Comité Multidisciplinar de Tumores de Cabeza y Cuello del hospital, se decide conjuntamente desestimar la cirugía por el momento por lesión extensa y plantear la opción de la radioquimioterapia (RTQT) con actitud radical.

Días después, fue valorado en Oncología Médica, donde se informó de TC TA sin lesiones significativas y de lesión hipercaptante centrada en pared orofaríngea izquierda con extensión a hemipaladar blando izquierdo y trígono retromolar en TC y RM cérvico-mandibulares. En la exploración no se hallaron signos patológicos en la revisión por aparatos y sistemas, a excepción de pequeña adenopatía única en cadena cervical izquierda, sugestiva de reactiva, junto con lesión yugal estable y sin sangrado activo. Con estos datos, se subclasificó como sarcoma de Kaposi orofaríngeo izquierdo localmente avanzado en paciente VIH negativo, y se propuso tratamiento radical secuencial con radioterapia (RT) + quimioterapia (QT) de primera línea con doxorrubicina liposomal pegilada a 20 mg/m2 cada 14 días. Se remitió a consulta de Oncología Radioterápica para iniciar tratamiento pertinente, proponiendo una RT externa con técnica de Arcoterapia Volumétrica de Intensidad Modulada (VMAT) hasta una dosis total de 44 Gy en 22 fracciones (2 Gy/fracción), lo cual requiere un TC de simulación para delimitar volúmenes de tratamiento (Figura II). Durante el tratamiento con RT, el paciente desarrolló dolor orofaríngeo y mucositis grado 1, controlados con analgesia de primer y tercer escalón, sin disfagia ni otros efectos adversos y estando supervisado de forma conjunta por la sección de Nutrición para valorar posibles déficits nutricionales derivados de la fibrosis y tratamiento de la zona orofaríngea. Al finalizar las 22 sesiones de RT, se apreció una mejoría espectacular. En la exploración de fin de tratamiento, se evidenció una resolución completa del área ulcerada junto con cierre de bordes de mucosa

yugal afecta y visualización de placa fibrosa blanquecina en su lugar (Figura III). Habiendo acabado la RT, comenzó con la QT secuencial, llevando 8 sesiones de la misma hasta el momento actual y pasando a revisiones conjuntas por ambos servicios tras la reevaluación futura prevista.

DISCUSIÓN

El sarcoma de Kaposi (SK) es una neoplasia maligna multicéntrica angioproliferativa de células endoteliales linfáticas y vasculares originada por la infección del virus herpes humano tipo 8 (HHV-8) [1]. Se identifican cuatro tipos de SK con diferencias pero la inmunosupresión como factor común [1-3]. Los dos subtipos principales son el SK clásico: indolente, más frecuente en hombres (5-10:1) mediterráneos de 50-70 años, con afectación cutánea en miembros inferiores e infrecuente a nivel extracutáneo [1,2]; y el SK epidémico/asociado a Virus de Inmunodeficiencia Humana (VIH) ya que, en los 80, era 4.000 veces más frecuente en VIH+, siendo el segundo tumor más frecuente en pacientes VIH+ y una enfermedad definitoria de fase de Síndrome de Inmunodeficiencia Adquirida (SIDA). Centrado en cavidad oral y pulmonar, tiene un comportamiento más agresivo, por lo que la literatura se ha centrado en él [3,4]. Por último, el SK endémico/africano y el SK iatrogénico en pacientes inmunosuprimidos. Sin embargo, a nivel global el SK es muy infrecuente, con prevalencia de 1/100.000 personas. Por ello, resulta fundamental resaltar la singularidad de este caso clínico con una enfermedad inusual y una presentación

clínica mixta peculiar entre un SK clásico (indolente, características, VIH-) un SK epidémico (cavidad oral) y un SK iatrogénico (diabetes como inmunosupresión).

El diagnóstico es clínico, sin estadificación consensuada, pero claramente histológico [1,3], siendo HHV-8+ y, a veces, CD31+ y CD34+, todos ellos presentes en nuestro paciente. El tratamiento es múltiple aunque la terapia local suele ser clave, con la RT a la cabeza, y terapia sistémica con QT con doxorrubicina, si está avanzado [1-4]. Los esquemas de RT más comunes son 30 Gy en 10-15 fracciones (fx), aunque, en casos no relacionados con VIH, se puede llegar a un tope de 44-46 Gy en 22-23 fx [5], como los de este caso. Así, la opción de RTQT fue la más adecuada para el tratamiento de esta patología médica excepcional.

CONCLUSIÓN

El sarcoma de Kaposi es una entidad muy infrecuente en nuestro medio pero que puede manifestarse como lesiones tumorales en múltiples regiones del cuerpo. La localización más típica es en extremidades y cavidad oral, por la alta relación con el VIH, si bien no siempre es así, teniendo en cuenta la infección subyacente con el HHV-8. Los antecedentes, detección precoz y la histología son pilares para el tratamiento, donde el perfil del paciente, la agresividad del tumor de los marcadores específicos y las comorbilidades marcan el tratamiento a seguir. La clínica puede ser mixta, sin perder de vista el diagnóstico diferencial. La radioterapia se consolida como tratamiento esencial en los tumores

de cabeza y cuello, con unas excelentes tasas de respuesta, consiguiendo control local y curación.

BIBLIOGRAFIA

[1]. Hernández-Ruiz E, García-Herrera A, Ferrando J. Sarcoma de Kaposi. Med Cutan Iber Lat Am 2012;40(2):39-48.

[2]. Requena C, Alsina M, Morgado D, Cruz J, Sanmartín O, Serra-Guillén C, et al. Sarcoma de Kaposi y angiosarcoma cutáneo. Actas Dermosifiliogr. 2018;109(10):878-887.

[3.] National Comprehensive Cancer Network. NCCN Clinical Practice Guidelines in Oncology. Kaposi Sarcoma [Internet]. 2.2ª ed. NCCN; 2021.

[4]. Lebbe C, Garbe C, Stratigos AJ, Harwood C, Peris K, del Mármol V, et al. Diagnosis and treatment of Kaposi's sarcoma: European consensus-based interdisciplinary guideline (EDF/EADO/EORTC). European Journal of Cancer. 2019;114(2019):117-127.

[5]. Vargas A, Solé S. Sarcoma de Kaposi: variedades clínicas y resultados del tratamiento local con radioterapia. Rev Med Chile. 2018;146(1):32-38.

IMÁGENES

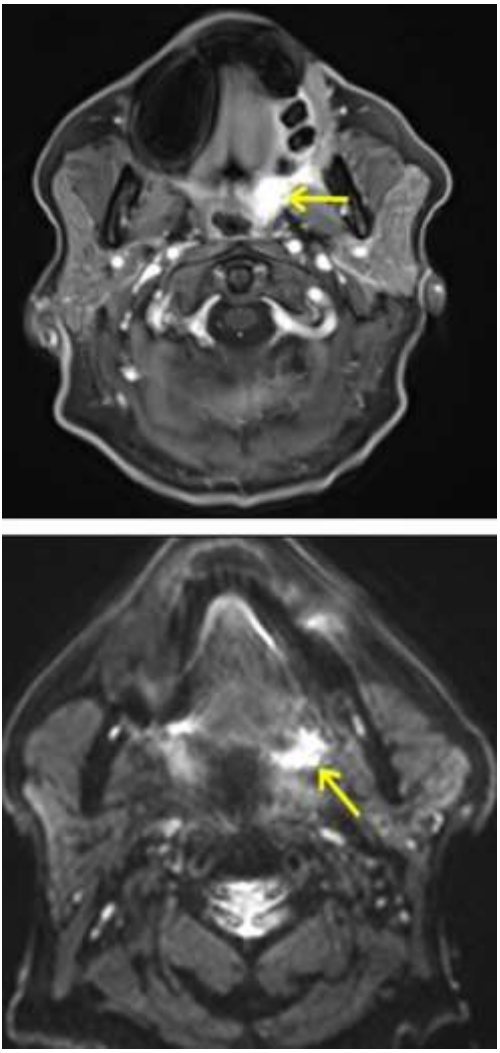

Figura I. RM cervical, secuencias T1 (arr.) y de difusión (abj.). Se aprecia hiperintensidad en lesión situada en orofaringe izquierda y trígono (flecha).

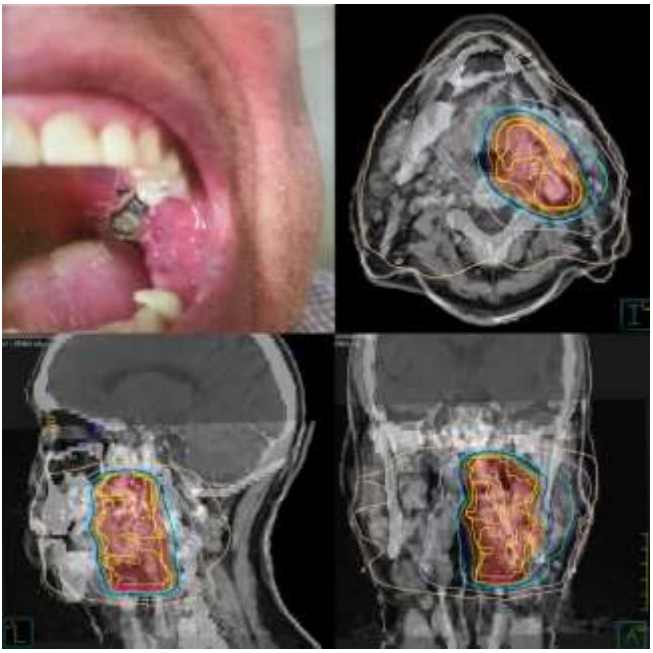

Figura II . Lesión pretratamiento y fusión TC-RM de plan de dosis de RT. Arriba izq., lesión ulcerada en orofaringe izquierda. I: Axial; L: Sagital; A: Coronal.

Figura III. Lesión tras fin de tratamiento con RT. En orofaringe izquierda se aprecia lesión blanquecina y fibrótica correspondiente al sarcoma de Kaposi previo.

CARDIOLOGÍA PEDIÁTRICA

Capítulo 75.

SÍNDROME DE QT CORTO SECUNDARIO A DEFICIENCIA PRIMARIA DE CARNITINA

Autores: Galán Lozano, R.; Sorlí García, M.; Pino Ruiz, E.; Guardiola Olmos, J. Á.; Pozuelo Monfort, A. L.

Especialidad: Médica.

Servicio de trabajo: Cardiología Pediátrica.

RESUMEN

El déficit primario de carnitina es una enfermedad con herencia autosómica recesiva causada por mutaciones en gen SLC22A5 del cromosoma 5q23.3, que codifica para el transportador de alta afinidad de la carnitina OCTN2. El OCTN2 es necesario para el transporte de la L-carnitina a través de la membrana plasmática y ésta a su vez para transportar ácidos grasos de cadena larga (AGCL) al interior de la mitocondria para su correcta beta-oxidación. Las manifestaciones clínicas pueden variar desde individuos asintomáticos a miocardiopatías graves con compromiso vital.

Palabras clave: carnitina, OCTN2, miocardiopatía

CASO CLÍNICO

Presentamos el caso de un niño con sospecha de metabolopatía por cifras bajas de carnitina detectadas en cribado neonatal. Como

antecedentes de interés, era el primer hijo de padres de origen boliviano no consanguíneos, embarazo conseguido de forma natural, controlado, de curso normal, parto y periodo neonatal sin incidencias, Apgar 9/10, peso adecuado al nacimiento. Asintomático hasta el momento.

Tras recibir el resultado del cribado metabólico se confirma el diagnóstico mediante estudio genético y biopsia de piel [1]. Se encontraron dos mutaciones en gen SLC22A5: p.Arg283Stop (previamente descrita) y p.Tyr479Stop (no descrita con anterioridad y presumiblemente patogénica). En la biopsia de fibroblastos se encontró baja actividad enzimática (16%) del transportador de carnitina. Dado el diagnóstico de confirmación de déficit del transportador de carnitina, se inicia tratamiento sustitutivo precoz con L-carnitina hasta 250 mg/kg/día y seguimiento multidisciplinar por parte de Cardiología, Gastroenterología y Neuropediatría entre otras especialidades. Los controles cardiológicos fueron normales durante los primeros años de vida. A los dos años de edad se pierde el seguimiento por traslado a su país de origen. A los seis años vuelve a España persistiendo asintomático en los controles, con electrocardiograma (ECG) y ecocardiografías seriadas dentro de la normalidad. Es a los ocho años cuando en una revisión se detectan alteraciones en el ECG consistentes en patrón de QT corto (QT < 310 ms con ondas T gigantes) que coincidían con mal cumplimiento del régimen terapéutico (Figura I). El niño se negaba a tomar el tratamiento por el fuerte olor corporal a pescado que éste produce.

Tras estos hallazgos y dado el riesgo de arritmias cardiacas secundarias al acortamiento del intervalo QT, nuestro paciente es hospitalizado para instaurar tratamiento intravenoso de carnitina y monitorización estrecha. Los controles electrocardiográficos se fueron normalizando hasta hacerlo por completo tras diez días de tratamiento, mostrando un intervalo QT dentro de la normalidad y desapareciendo las ondas T picudas que se visualizaban anteriormente (Figura II). El ecocardiograma se mantuvo sin alteraciones. Actualmente el niño ha cumplido once años, persiste asintomático aunque afirma tener un cumplimiento irregular del tratamiento, lo cual se ve reflejado en las variaciones del intervalo QT en los ECG de control. En cada revisión se insiste en la importancia de tomar la carnitina de forma regular para disminuir la morbimortalidad de su enfermedad.

DISCUSIÓN

La deficiencia primaria de carnitina causada por mutaciones que regulan su transportador es una causa tratable de miocardiopatía. Entre sus manifestaciones clínicas más importantes se encuentran: hipoglucemia no cetósica, alteraciones musculares y alteraciones cardiacas, siendo éstas últimas la expresión fenotípica más frecuente con un porcentaje de hasta 62% de individuos con afectación cardiaca exclusiva [2]. La afectación cardiaca puede traducirse tanto en alteración estructural por depósito de AGCL en el interior celular (dando como resultado una miocardiopatía dilatada o mucho menos frecuentemente hipertrófica) como en

alteración de la conducción eléctrica por disregulación de los canales iónicos.

Los estudios genéticos iniciales en el síndrome de QT corto incluían mutaciones que producían ganancia de función del canal de K o pérdida de función del canal de Ca. Sin embargo, los estudios actuales incluyen también mutaciones en el gen SLC22A5. Aunque el sustrato arrítmico en estas mutaciones no es claramente conocido, los estudios in vitro parecen indicar que el acúmulo de AGCL en el interior celular podría regular el canal de K voltaje dependiente dando como resultado un aumento en su función y anormalidades en el ECG similares a las descritas en la hiperpotasemia, tales como QT corto y ondas T picudas [3].

El síndrome de QT corto por deficiencia primaria de carnitina y alteración del canal OCTN2 puede ser causante de arritmias graves de distinta morfología, incluyendo fibrilación ventricular y muerte súbita. Son muchos estudios que mencionan el síndrome de QT largo como causante de arritmias cardiacas, incluso en la práctica clínica diaria se pasa por alto la medición del QT corregido si este no está aparentemente alargado, sin embargo el acortamiento del QT puede ser igual de arritmogénico y por lo tanto mortal. El tratamiento sustitutivo con L-carnitina es capaz de revertir la miocardiopatía y las alteraciones en el ECG si se instaura de forma precoz.

CONCLUSIÓN

La deficiencia primaria de carnitina es una de las causas potencialmente tratables de miocardiopatía. Es importante conocer

esta enfermedad y las manifestaciones clínicas que produce para poder instaurar tratamiento de forma precoz y mantener un seguimiento adecuado del paciente que nos permita detectar fallos en el cumplimiento terapéutico y sus posibles consecuencias a corto y largo plazo. Ante un paciente que presente afectación cardiaca en forma de miocardiopatía y/o alteraciones en el ECG con patrón de QT corto se debe estudiar esta entidad.

BIBLIOGRAFIA

[1]. Fu L, Huang M, Chen S. Primary carnitine deficiency and cardiomyopathy. Korean Circ J. 2013;43:785–792.

[2]. Amat di San Filippo C, Taylor MR, Mestroni L, Botto LD, Longo N. Cardiomyopathy and carnitine deficiency. Mol Genet Metab. 2008;94:162–166.

[3]. Ferro F, Ouille A, Tran TA, Fontanaud P, Bois P, Babuty D, Labarthe F, Le Guennec JY. Long-chain acylcarnitines regulate the hERG channel. PLoS One 2012;7:e41686.

[4]. Tripp ME, Katcher ML, Peters HA, et al. Systemic carnitine deficiency presenting as familial endocardial fibroelastosis: a treatable cardiomyopathy. N Engl J Med 1981;305:385-90.

[5]. Roussel J, Labarthe F, Thireau J, et al. Carnitine deficiency induces a short QT syndrome. Heart Rhythm. 2016;13:165–174.

IMÁGENES

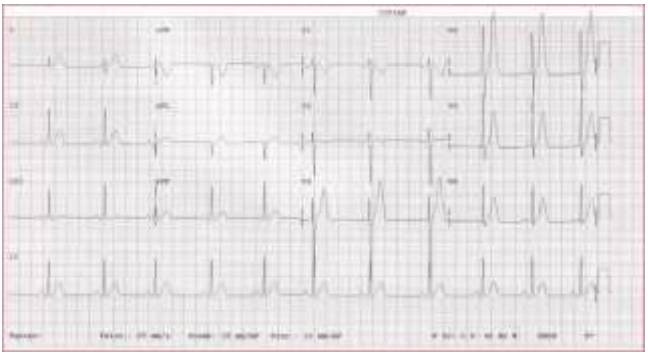

Figura I. Electrocardiograma que muestra intervalo QTc corto (310 ms) y ondas T picudas en precordiales, coincidente con mal cumplimiento terapéutico.

Figura II . Electrocardiograma que muestra normalización del intervalo QTc y desaparición de ondas T picudas tras instaurar tratamiento con L-carnitina.

PEDIÁTRÍA

Capítulo 76.

MENINGOCELE ASOCIADO A OTRAS MALFORMACIONES: UN HALLAZGO INESPERADO

Autores: Pozuelo Monfort, A.L; Jiménez Játiva, N; Morcillo Soriano, R; Hernández Fuentes, F; Gutiérrez Sánchez, E.

Especialidad: Médica.

Servicio de trabajo: Pediatría.

RESUMEN

Recién nacida con masa lumbosacra blanda recubierta de piel diagnosticada de meningocele. Exploración neurológica normal. En la ecografía abdominal asocia una ureterohidronefrosis grave bilateral. Cistoscopia exploradora con evidencia de uréteres ectópicos en cuello vesical subsidiarios de tratamiento quirúrgico. En el seguimiento presenta dos infecciones urinarias en el primer mes de vida, cursando la segunda como una auténtica urgencia endocrinológica debido a un pseudohipoaldosteronismo secundario con afectación grave que precisa ingreso y tratamiento en Unidad de Cuidados Intensivos.

Palabras clave: anomalías congénitas, meningocele, espina bífida, ectopia ureteral, pseudohipoaldosteronismo

CASO CLÍNICO

Recién nacida con antecedentes personales de un embarazo bien controlado, fruto de una gestación espontánea con toma de ácido fólico desde el momento de conocimiento de la gestación, ecografías prenatales normales salvo detección de pielectasia bilateral en el 3º trimestre. Diabetes gestacional mal controlada. Nace mediante cesárea por mal control tensional a las 36+6 semanas de gestación. No precisa reanimación, peso al nacimiento 2680 gramos.

A la exploración física al nacimiento se evidencia masa lumbosacra de consistencia blanda de 4cm x 6cm de diámetro recubierta de piel (Figura I y II) junto con exploración neurológica normal con movilidad conservada de miembros y reflejos presentes. Se decide ingreso en Neonatología para estudio. Entre los exámenes complementarios al ingreso se realiza ecografía del canal medular que evidencia mielocele lumbosacro con médula anclada, ecografía transfontanelar sin hidrocefalia y ecografía abdominal con detección de ambos riñones con aumento difuso de la ecogenicidad parenquimatosa y con mala diferenciación corticomedular, con ureterohidronefrosis bilateral grado III-IV, uréteres dilatados hasta nivel distal, aproximadamente el derecho mide 8.3 mm y el izquierdo 8.3 mm. Analítica sanguínea al ingreso con bioquímica sin alteraciones, reactantes de fase aguda negativos y hemograma normal.

Ante la posibilidad de tratarse de una vejiga neurógena en contexto de defecto del tubo neural se indica sondaje sin éxito por

imposibilidad de progresión de la sonda. Durante el ingreso se evidencia elevación de reactantes de fase aguda en control analítico sin afectación de la función renal, se inicia tratamiento antibiótico empírico con cobertura de posible foco urinario confirmándose en urocultivo infección urinaria por *Klebsiella pneumoniae*. Tras el tratamiento se procede a realización de cistoscopia exploradora para filiar etiología de la ureterohidronefrosis, en ella no se identifican meatos en vejiga sino que se encuentran insertados en cuello vesical con diagnóstico definitivo de uréteres ectópicos en cuello vesical subsidiarios de tratamiento quirúrgico diferido. La paciente es dada de alta con profilaxis antibiótica y los diagnósticos de meningocele lumbosacro con médula anclada pendiente de intervención, ureterohidronefrosis grado III-IV y uréteres ectópicos a uretra.

Reingresa a los 30 días de vida (10 días del alta hospitalaria) por deshidratación grave hiponatrémica. Consulta por mal estado general y vómitos de 48 horas de evolución, a la exploración física destaca alteración de la apariencia con deshidratación grave, respiración acidótica y tendencia a la somnolencia. Gasometría con acidosis metabólica con hiponatremia grave (107 mEq/L) e hiperpotasemia (7 mEq/L). Ingresa en Unidad de Cuidados Intensivos para monitorización y tratamiento, a su ingreso se canaliza acceso venoso central y se administran dos expansiones de suero salino hipertónico seguido de pauta de rehidratación y perfusión continua de bicarbonato. Presenta fiebre, leucocituria y proteinuria por lo que se inicia antibioterapia de amplio espectro,

ecografía renal con aumento de la dilatación ureteral y contenido ecogénico en el interior. Presenta buena evolución con mejoría clínica y analítica progresiva. Diagnóstico final de pseudohipoaldosteronismo (acidosis tubular renal tipo IV) secundario a infección urinaria. Tras resolución del cuadro se realiza cirugía de reinserción de uréteres en vejiga y cierre de meningocele sin incidencias.

DISCUSIÓN

La espina bífida es un defecto embrionario del tubo neural que se manifiesta como una malformación neuroespinal interna y/o externa, de predominio en la región lumbar. La gravedad está determinada por su tamaño y ubicación, si está cubierta o no por piel, y según qué estructuras estén implicados [1].

El mielomeningocele dependiendo del nivel puede manifestarse por diversos grados de paraplejía, alteraciones de la sensibilidad y trastornos de los esfínteres. Sin embargo, el meningocele simple no se suele acompañar de estos trastornos. Es una entidad de etiología desconocida, entre los factores de riesgo destaca las bajas concentraciones de ácido fólico durante el embarazo, el uso de ciertos fármacos y la diabetes materna. El pronóstico varía según el nivel de compromiso medular y la cantidad y gravedad de anomalías asociadas [2]. En nuestro caso la ureterohidronefrosis no fue secundaria al defecto neural sino que se trató de otra malformación en sí misma. En la ectopia ureteral el meato termina en una posición caudal a la inserción normal del uréter en el

trígono. Es más frecuente en mujeres, manifestándose como infecciones urinarias de repetición y/o incontinencia en niñas mayores. En algunos casos asocia obstrucción cuya gravedad puede condicionar un diagnóstico precoz, llegando a ser incluso un hallazgo prenatal [3].

El pseudohipoaldosteronismo tipo 1 (PHA1) cursa con resistencia a la aldosterona. La aldosterona es un mineralocorticoide cuya principal acción tiene lugar en el riñón regulando la reabsorción plasmática de sodio y la eliminación urinaria de potasio. El PHA1 se caracteriza por hiponatremia, hipovolemia, hiperpotasemia y acidosis metabólica hiperclorémica. Puede ser primario o secundario. Respecto a las formas secundarias o adquiridas ha sido descrito excepcionalmente en niños con uropatía obstructiva e infección urinaria concomitante y aunque puede cursar de forma insidiosa, excepcionalmente puede constituir una urgencia hidroelectrolítica [4,5].

CONCLUSIÓN

Las anomalías congénitas son causas importantes de mortalidad infantil, enfermedad crónica y discapacidad con gran impacto en los afectados, sus familias, los sistemas de salud y la sociedad. Los trastornos graves más frecuentes son las malformaciones cardíacas, los defectos del tubo neural y el síndrome de Down. Su detección precoz mejora su pronóstico. Esta se puede realizar en periodo prenatal mediante la detección de portadores, el seguimiento analítico y ecográfico del embarazo y estudios invasivos; y en periodo neonatal mediante una exploración física

al nacimiento y pruebas de cribado neonatal. En nuestra paciente el estudio de extensión del meningocele sirvió para la detección de la obstrucción urinaria, permitiendo el manejo y tratamiento precoz desde el nacimiento.

BIBLIOGRAFIA

[1]. Budke Neukamp M. El disrrafismo espinal oculto. Pediatr Integral 2014; XVIII(10): 729-738

[2]. Ramos Martín A, Manuel Enguídanos MJ. Mielomeningocele lumbosacro. Rev Pediatr Aten Primaria. 2001;3:403-409.

[3]. Gutiérrez Segura C, Gómez Farpón Á, Granell Suárez C. Anomalías congénitas del riñón y del tracto urinario. Pediatr Integral 2013; XVII(6): 391-401

[4]. Ruiz Ginés MA, Ruiz Ginés JA, Saura Montalbán J, Fontelles Alcover R, Piqueras Martínez AN. Pseudohipoaldosteronismo tipo 1 secundario a reflujo vesicoureteral: una urgencia endocrinológica. J.endonu. 2014; 61 (9): 495-497.

[5]. G.R. Martín. Pseudohipoaldosteronismo de tipo 1: una emergencia hidroelectrolítica infrecuente. Comunicación de cuatro casos. Arch Argent Pediatr, 109 (2011), pp. 91-96

IMÁGENES

Figura I. Masa lumbosacra recubierta de piel (vista posterior).

Figura II . Masa lumbosacra recubierta de piel (vista lateral).

Capítulo 77.

UNA CAUSA EXTRAORDINARIA DE PARADA CARDIORRESPIRATORIA EN POBLACIÓN PEDIÁTRICA

Autores: Hernández Fuentes F.; Navarro Esteban, MT, Pozuelo Monfort, A.L. Espín López, JM.

Especialidad: Médica.

Servicio de trabajo: Pediatría.

RESUMEN

Presentamos el caso de un lactante de 13 meses con parada cardiorrespiratoria (PCR) resucitada por infarto agudo de miocardio y con antecedentes de enfermedad de Kawasaki (EK). Describimos las terapias coordinadas empleadas por cardiólogos pediátricos y de adultos con el objetivo de establecer la revascularización coronaria.

Palabras clave: Myocardial Infarction, Mucocutaneous Lymph Node Syndrome, Heart Arrest

CASO CLÍNICO

Lactante de 13 meses que ingresa en Urgencias en situación de PCR en asistolia, iniciando maniobras de reanimación cardiopulmonar avanzada, recuperando ritmo sinusal a los 7 minutos. Refieren en las horas previas al suceso decaimiento y rechazo de tomas. Presenta en el electrocardiograma signos de

isquemia miocárdica con ondas Q y elevación de ST en II, III y aVF. Se realiza ecocardiograma apreciando disfunción ventricular moderada y presencia de aneurismas coronarios gigantes en coronaria derecha (CD) y descendente anterior (DA) de 10 mm, con un gran trombo en su interior que ocluye completamente la CD (Figura 1). Se dirige la anamnesis buscando síntomas previos de enfermedad de Kawasaki y refiere a los 4 meses episodio febril prolongado con exantema macular, hiperemia conjuntival marcada, eritema oral con lengua aframbuesada, y posterior descamación periungueal, sin diagnóstico del proceso en fase aguda. Con el hallazgo de infarto agudo de miocardio inferior se inicia fibrinolisis con activador tisular del plasminógeno recombinante (rTPA) a 0.5 mg/kg/h, heparina sódica a 10 U/kg/h, para inhibir la agregación plaquetaria se administró un antagonista de los receptores IIb/IIIa (eptifibitide) y tras consensuar con cardiólogo hemodinamista de adultos se realiza cateterismo cardiaco urgente, apreciando en coronariografía tronco coronario izquierdo sin lesiones, un gran aneurisma en DA media con flujo distal conservado, coronaria circunfleja permeable y CD con oclusión completa proximal. Tras varias angioplastias con catéter-balón se restaura el flujo en la CD y se decide sellar el aneurisma proximal con abundante material trombótico implantando un stent coronario, con buen resultado. El paciente sufre como secuela de la PCR encefalopatía hipóxico-isquémica con tetraparesia espástica y tras 12 meses de seguimiento no se han repetido eventos cardiovasculares. Recibe tratamiento crónico con warfarina, antiagregantes plaquetarios, betabloqueantes e IECA y

realiza seguimiento multidisciplinar por la Unidad de Hospitalización Domiciliaria, Unidad de Disfagia, Neuropediatría y Cardiología pediátrica.

DISCUSIÓN

La Enfermedad de Kawasaki es una vasculitis aguda autolimitada que afecta a vasos de pequeño y mediano calibre. Es la causa más común de cardiopatía adquirida en niños en países desarrollados. Aunque el proceso inflamatorio se resuelve espontáneamente en la mayoría de los pacientes, hasta un 25% de los casos no tratados presentan afectación de arterias coronarias que se reduce al 4% en los niños tratados con inmunoglobulina intravenosa. El 85% de los casos sucede entre los 5 meses y los 5 años, siendo mayor el riesgo de desarrollar lesiones coronarias fuera de este rango de edad. El diagnóstico se basa en criterios clínicos y apoyan el diagnóstico los indicadores inflamatorios en las pruebas de laboratorio [1,2].

Las manifestaciones y complicaciones cardiológicas representan la mayor causa de morbimortalidad en la EK, tanto en fase aguda como a largo plazo. Se produce pericarditis, miocarditis e inflamación de las arterias coronarias, siendo posible el desarrollo de aneurismas coronarios en la fase subaguda de la enfermedad, que será lo que marcará el pronóstico a medio y largo plazo. Aunque puede producirse la resolución de los mismos en los 2 años siguientes, esta probabilidad se reduce considerablemente en el caso de aneurismas gigantes (Z score $\geq$10 y/o $\geq$ 8 mm), presentando más riesgo de desarrollar isquemia miocárdica por

alteraciones severas del flujo o trombosis. Estos pacientes precisarán tratamiento crónico con antiagregantes plaquetarios y anticoagulantes para reducir el riesgo de complicaciones [2,3] (Figura 2). Los síntomas y signos de IAM pueden ser atípicos e inespecíficos en niños, especialmente en lactantes (taquipnea, diaforesis, palidez, vómitos, letargia, irritabilidad) [4]. Existen pocos casos descritos de isquemia miocárdica en niños, por lo que el manejo del IAM en estos pacientes se basa en recomendaciones de expertos y en guías de adultos [4] (Figura 3).

CONCLUSIÓN

El IAM es una complicación rara pero potencialmente grave en los pacientes con enfermedad de Kawasaki, en los que existe un riesgo significativo de sufrir eventos cardiovasculares en el futuro, como infarto de miocardio recurrente, insuficiencia cardíaca y muerte.

Reconocer la enfermedad en fase aguda permite su tratamiento y disminuye el riesgo y la gravedad de afectación coronaria.

Es fundamental instruir a los padres de pacientes con aneurismas de tamaño importante para el reconocimiento del IAM, así como disponer de un equipo multidisciplinar capaz de manejarlo

BIBLIOGRAFIA

[1]. JW Newburger, M Takahashi, JC Burns.Kawasaki disease.J Am Coll Cardiol, 67 (2016), pp. 1738-1749

[2]. Tascón AB, Malfaz FC, Sombrero HR, Fernández-Cooke E, Sánchez-Manubens J, Picarzo JP-L. Consenso Nacional sobre diagnóstico, Tratamiento y seguimiento cardiológico de la

Enfermedad de Kawasaki. Anales de Pediatría. Elsevier Doyma; 2018

[3]. Eleftheriou D, Levin M, Shingadia D, Tulloh R, Klein NJ, Brogan PA. Management of kawasaki disease. Archives of disease in childhood. BMJ Publishing Group; 2014

[4]. Burns JC;El-Said H;Tremoulet AH;Friedman K;Gordon JB;Newburger JW; Management of myocardial infarction in children with giant coronary artery aneurysms after Kawasaki disease . The Journal of pediatrics. U.S. National Library of Medicine

IMÁGENES

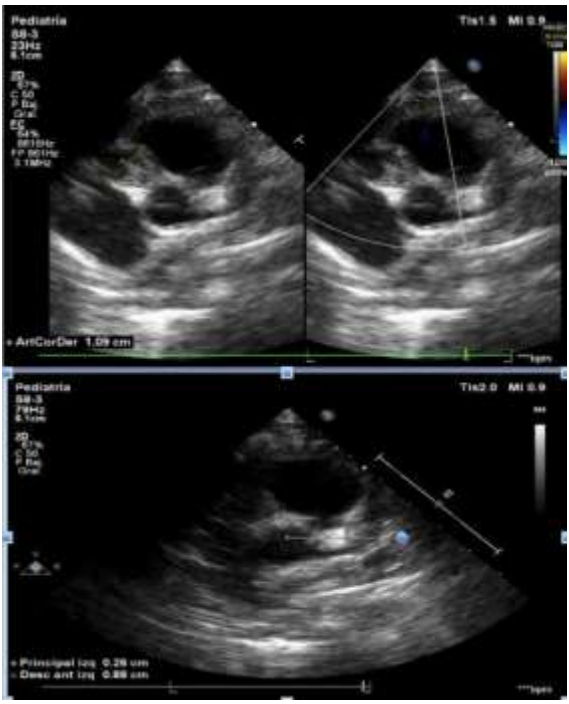

Figura I. Ecocardiograma Transtorácico en momento agudo. Imagen superior: aneurisma en coronaria derecha. Imagen inferior: aneurisma en descendente anterior

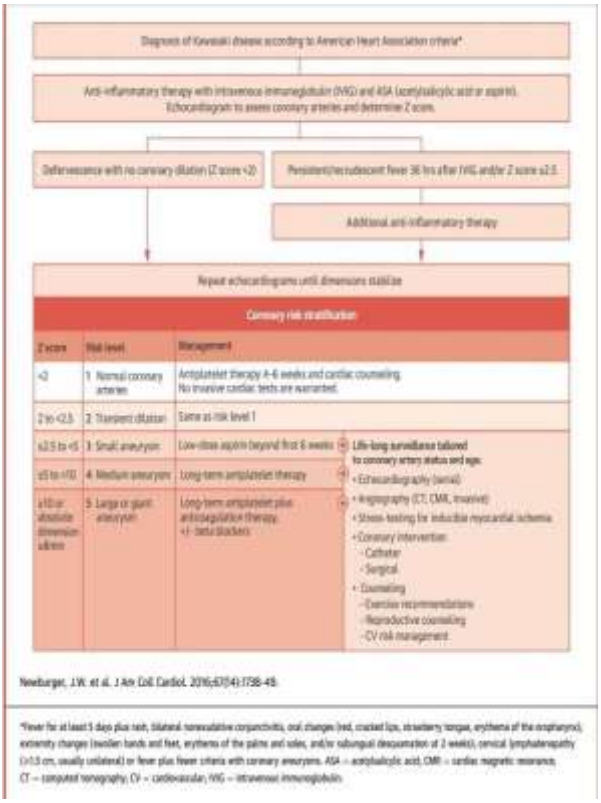

Figura II. Algoritmo esquemático de manejo de Enfermedad de Kawasaki en su fase aguda y en el seguimiento [1]

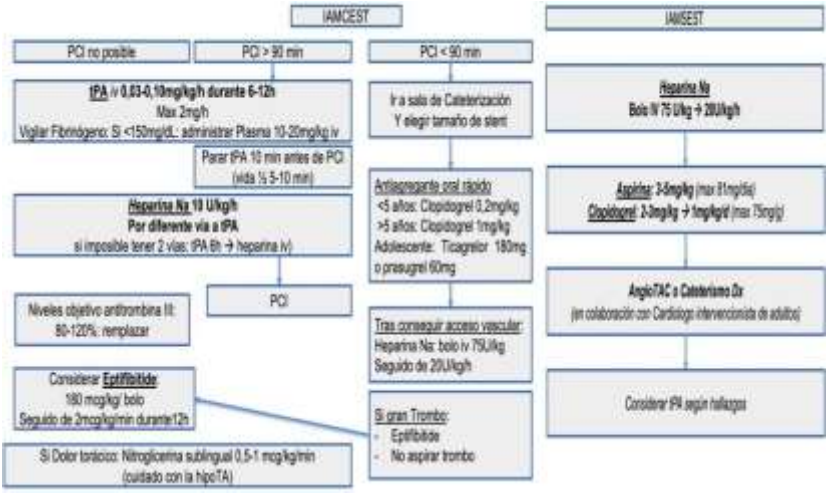

Figura III. Algoritmo de manejo de IAM en paciente con Enfermedad de Kawasaki [4].

Capítulo 78.

ENDOCARDITIS INFECCIOSA POR COXIELLA BURNETII SOBRE VÁLVULA PROTÉSICA EN PACIENTE CON SÍNDROME DE DIGEORGE

Autores: Villa Carpes, J.; Bosó Ribelles, A.; Ramón Pérez, M.; Gil Almela, J.; Torró García, L.

Especialidad: Médica.

Servicio de trabajo: Pediatría.

RESUMEN

Este caso clínico consiste en el diagnóstico, seguimiento y tratamiento de una endocarditis infecciosa (EI) a causa de una fiebre Q producida por *Coxiella burnetii* (*C. burnetii*) que se le diagnostica a un escolar varón de 12 años de edad en seguimiento multidisciplinar. Este paciente, además, padece de una anomalía congénita denominada síndrome (Sd.) de DiGeorge que es producida por la deleción de una de las regiones específicas del cromosoma 22. Desde el Servicio de Farmacia del hospital se elabora como formulación magistral parte de su tratamiento crónico para la EI que padece.

Palabras clave: Coxiella burnetii, Fiebre Q, endocarditis infecciosa.

CASO CLÍNICO

Escolar varón de 12 años de edad que padece de Sd. de DiGeorge bajo seguimiento multidisciplinar, que realizó una consulta en pediatría por un cuadro febril de 3 días de evolución, con antecedente de cardiopatía estructural, EI e inmunocomprometido en tratamiento crónico con urbason 2 mg/día y azatioprina 75 mg/día. Aparentemente no existía foco infeccioso y se obtuvo como resultado de la analítica sanguínea un nivel de proteína C reactiva (PCR) y hemograma normales. Tras realizar un hemocultivo se inició tratamiento empírico con amoxicilina-clavulánico oral a una dosis de 80 mg/kg/día refiriendo estado afebril en siguientes consultas.

Días más tarde, acude a revisión en cardiología infantil confirmándose aislamiento de *Streptococcus viridans* (*S. viridans*) en el hemocultivo anteriormente realizado y objetivando insuficiencia pulmonar significativa e imagen compatible con verruga infecciosa en los velos de una prótesis pulmonar que poseía el paciente. Como antecedentes personales destacaban una EI aguda previa por *Streptococcus pyogenes* también sobre válvula protésica hacía 4 años. Finalmente se diagnostica EI y se realiza el ingreso para empezar tratamiento con antimicrobianos intravenosos (IV).

En una primera instancia se administró penicilina + gentamicina continuando posteriormente con penicilina sola tras la realización del antibiograma. El paciente, poseedor de una válvula protésica pulmonar Melody® implantada a los 7 años y medio de edad, se

decidió traslado para su recambio al Hospital Gregorio Marañón (HGM). Una vez allí se realizó un estudio microbiológico del material protésico retirado observándose los siguientes resultados: PCR *Coxiella burnetii* positiva con serología compatible con enfermedad crónica y cultivo positivo para *S. viridans.* El resultado del título de anticuerpos de la PCR (reacción en cadena de la polimerasa) fue de IgG 1/3200 e IgM 1/200 para los de fase I y IgG 1/3200 e IgM 1/50 para los de fase II. Como antecedentes familiares, el padre comentó que era poseedor de un ganado de cabras y que desde hacía 6-8 meses tomaban leche de ellas.

Ante el diagnóstico de EI subaguda por *Coxiella burnetii* y endocarditis aguda por *S. viridans,* se inició tratamiento con doxiciclina y trimetoprim/sulfametoxazol (TMP/SMX) y se mantuvo penicilina G sustituida finalmente por ceftriaxona. Además se aisló en exudado nasal *Staphylococcus aureus* meticilin- sensible (SAMS) recibiendo como tratamiento mupirocina tópica.

El tratamiento de la EI aguda con ceftriaxona lo completó y actualmente continúa tras un año en tratamiento con doxiciclina + TMP/SMX según pauta del HGM. La dosis de doxiciclina que recibe es de cápsulas de 70 mg/12h, las cuales son preparadas como fórmula magistral desde el Área de Farmacotecnia del Servicio de Farmacia del hospital y 80/400 mg/12h de TMP/SMX. En un primer momento, el paciente inició el tratamiento de doxiciclina en forma de jarabe comercializado, pero debido a una mala tolerancia por problemas organolépticos de la presentación se

recurrió a la formulación magistral de cápsulas que son elaboradas a partir de materia prima.

DISCUSIÓN

La EI es producida por la colonización de una válvula cardíaca del endocardio por parte de microorganismos invasivos. La etiología se limita en su mayor parte a infecciones bacterianas, destacando con mayor prevalencia las EI causadas por bacterias Gram positivas (estreptococos, estafilococos y enterococos) [1]. Otro microorganismo invasivo a tener en cuenta es el cocobacilo intracelular *C. burnetii,* que es el agente causante de la zoonosis conocida como Fiebre Q [2]. Respecto a la epidemiología, los principales reservorios de C. burnetii son el ganado vacuno, ovino y caprino, encontrándola en orina, heces y leche de animales infectados. La transmisión a los seres humanos es en la mayoría de ocasiones por inhalación de aerosoles que los animales infectados liberan. Además, la bacteria puede persistir durante períodos extensos en el medio gracias a un proceso que realiza de pseudoesporulación [2].

La fiebre Q se divide en estadios agudos y crónicos correspondientes con dos respuestas distintas de anticuerpos frente a antígenos. En la infección aguda el antígeno de fase II es mayoritario por lo que el título de anticuerpos está aumentado, mientras que una infección crónica se asocia con un título de IgG de fase I alto. El diagnóstico de Fiebre Q crónica se realiza en el laboratorio detectando el DNA de *C. burnetii* en una prueba PCR

y confirmándose con títulos de IgG ≥1:800 para antígeno de fase I [3]. La manifestación clínica más frecuente de la fiebre Q crónica es la endocarditis, que suele ver incrementada su aparición en pacientes inmunodeprimidos y con afectación valvular previa. Estos dos factores de riesgo están presentes en nuestro paciente [3]. En cuanto a las líneas de tratamiento existentes de fiebre Q crónica en niños, no hay mucha evidencia y se basan en el tratamiento empleado para la fase aguda. La doxiciclina es el fármaco de elección a una dosis de 2,2 mg/kg dos veces al día y se recomienda asociar TMP/SMX o quinolonas [3].

CONCLUSIÓN

La fiebre Q crónica se define como aquella que persiste durante más de seis meses. En un 60% de los casos se produce endocarditis aunque también pueden presentarse otras manifestaciones como osteomielitis o hepatitis granulomatosa. Es imprescindible establecer un diagnóstico diferencial con otras zoonosis, ya que suelen tener lugar en un contexto epidemiológico similar. Los datos publicados en adultos hablan de que el tratamiento de la fiebre Q crónica debe extenderse hasta al menos 18 meses. En la población pediátrica no hay información clara. Por último, es importante destacar el valor de la formulación magistral como tratamiento individualizado y personalizado, que en este caso ha servido para facilitar una buena adherencia al tratamiento dado lo que ello supone en patologías crónicas.

BIBLIOGRAFIA

[1]. Yallowitz AW, Decker LC. Infectious Endocarditis. En: StatPearls. Treasure Island (FL): StatPearls Publishing; 2021.

[2]. Eldin C, Mélenotte C, Mediannikov O, Ghigo E, Million M, Edouard S, et al. From Q Fever to Coxiella burnetii Infection: a Paradigm Change. Clin Microbiol Rev. enero de 2017;30(1):115-90.

[3]. Anderson A, Bijlmer H, Fournier P-E, Graves S, Hartzell J, Kersh GJ, et al. Diagnosis and Management of Q Fever — United States, 2013. 2013;62(3):29

Capítulo 79.

UN EXANTEMA CON MUY MALAS PULGAS: CULICOSIS BULLOSA, A PROPÓSITO DE UN CASO EN PEDIATRÍA

Autores: Guardiola Olmos, JA; Galán Lozano, R; Pino Ruiz, EM; Morcillo Soriano, R; Lova Navarro, M.

Especialidad: Médica.

Servicio de trabajo: Pediatría.

RESUMEN

Se presenta el caso de un escolar de 5 años con ampollas en manos y pies de dos semanas de evolución. Los exantemas vesículo-ampollosos en pediatría incluyen un amplio abanico de diagnóstico diferencial que incluye causas infecciosas, reacciones de hipersensibilidad y causas autoinmunes. El diagnóstico suele ser clínico, sin embargo, en ocasiones son precisas pruebas complementarias como la biopsia cutánea para llegar a un diagnóstico final. La anatomopatología confirmó en este caso el diagnóstico de culicosis bullosa por reacción de hipersensibilidad a picadura de insecto.

Palabras clave: Ampollas, culicosis, picadura

CASO CLÍNICO

Escolar de 5 años que consulta en Urgencias de pediatría por ampollas de más de una semana de evolución en manos y pies,

molestas, no pruriginosas, que le impiden caminar con normalidad (Figura I). Ha sido valorado por su pediatra de centro de salud, llevando tratamiento con amoxicilina-clavulánico oral a 50 mg/kg/día durante 5 días por sospecha de impétigo ampolloso. No solo no presenta mejoría, sino que refiere la madre aumento del tamaño de las lesiones. No asocia fiebre, pérdida de peso ni otros síntomas. No refieren ingesta de fármacos. Como antecedentes personales, es un niño de origen marroquí pero residente en España desde hace 3 años. Viven en medio rural. No tienen animales en casa. Fue fruto de un embarazo controlado, de curso normal, con parto a término sin incidencias. Periodo neonatal inmediato normal. Screening metabólico normal, vacunación reglada y desarrollo psicomotor normal. Sin alergias ni intolerancias conocidas.

A la exploración física se observa un buen estado general. Afebril. Buena hidratación y color. Auscultación cardiopulmonar normal, con constantes estables. Abdomen blando, sin masas. Exploración neurológica normal; contento y activo. No se observan lesiones en cavidad oral. Presenta ampollas tensas de gran tamaño (algunas hasta 4 cm) en pies y miembros inferiores distales, así como en ambas manos, no dolorosas, con leve eritema circundante (Figura I). No presenta otras lesiones en piel, mucosas ni uñas. Se extrajeron pruebas complementarias con hemocultivo de sangre periférica, y analítica completa con hemograma. La bioquímica y hemograma resultaron normales, sin alteraciones iónicas, proteína C reactiva <0,01 mg/dl.

A pesar del buen estado general y los resultados analíticos sin datos de infección bacteriana potencialmente grave, dada la sospecha de impétigo ampolloso sin respuesta a antibioterapia oral, se decidió ingreso para continuar tratamiento intravenoso con amoxicilina-clavulánico. Durante su ingreso en planta se solicitó interconsulta a dermatología infantil para valoración de las lesiones. El diagnóstico de sospecha por el servicio de dermatología desde el inicio fue el de culicosis bullosa (o prúrigo ampolloso) secundaria a picaduras de insecto, puesto que las lesiones se podían observar únicamente en zonas expuestas (manos y pies). No obstante, dado lo llamativo del cuadro, se decidió confirmar el diagnóstico con biopsia cutánea e inmunofluorescencia directa, que se realizó sin incidencias bajo sedoanalgesia con ketamina y midazolam intravenosos. Además se aprovechó la sedación para drenar las ampollas y facilitar así su curación.

Se suspendió la antibioterapia intravenosa continuando con curas locales con clorhexidina en solución y pomada de betametasona + ácido fusídico. Se dio de alta al paciente, citándolo para revisión de resultados de biopsia en consultas externas. A los 10 días, se observó la práctica resolución de las lesiones (Figura II). En cuanto al estudio histopatológico, la inmunofluorescencia directa resultó negativa. Se observó una ampolla subepidérmica y un infiltrado inflamatorio dérmico mixto (Figura III), con predominio de eosinófilos, compatible con una picadura de insecto y confirmando el diagnóstico de sospecha de culicosis bullosa.

DISCUSIÓN

El exantema es uno de los motivos más frecuentes de consulta en pediatría [1]. En un amplio porcentaje de los casos tiene un origen infeccioso viral, no obstante, puede aparecer en el curso de otras infecciones, de enfermedades sistémicas (y entre ellas, autoinmunes), así como ser secundario a fármacos o tóxicos. Los exantemas de tipo vesículo-ampolloso se caracterizan por lesiones sobreelevadas, de contenido seroso, mayores a los 0,5 cm en el caso de las ampollas [2].

En la valoración inicial del exantema, lo fundamental y al igual que en resto de patologías en la edad pediátrica, es el estado general. En nuestro caso, nos encontramos con un paciente con ampollas tensas en miembros inferiores y manos, con buen estado general y que no asocia otros síntomas. Entre las opciones a considerar está el impétigo ampolloso, provocado por la toxina epidermolítica del *Staphylococcus aureus* [3]. No obstante, las ampollas por lo general se limitan a una zona concreta y suelen responder a la antibioterapia oral. El diagnóstico diferencial con enfermedades autoinmunes ampollosas resulta muy difícil, sin embargo, existen dos datos clave que permiten orientar nuestro diagnóstico en este caso concreto: la ausencia de prurito (común en estas enfermedades autoinmunes) y la disposición lineal de las lesiones (muy característico de las picaduras de insecto [4]).

El diagnóstico definitivo fue posible gracias a la biopsia histopatológica e inmunofluorescencia directa. Este recurso diagnóstico nos permite identificar y distinguir entre enfermedades

autoinmunes ampollosas subepidérmicas como el penfigoide ampolloso [5], la dermatitis herpetiforme o la dermatosis IgA lineal, y enfermedades ampollosas intraepidérmicas como el pénfigo ampolloso juvenil. Las lesiones por picadura de insecto pueden tener formas muy variadas, siendo en este caso consecuencia de una reacción de hipersensibilidad a la saliva del insecto.

CONCLUSIÓN

En la valoración inicial de un exantema en el paciente pediátrico, lo más importante es el estado general. Gran parte de los exantemas son consecuencia de infecciones víricas, sin embargo, el diagnóstico diferencial es amplio y la historia clínica, así como las características del mismo, pueden ayudarnos a identificar la causa. En el caso de los exantemas vesículo-ampollosos, a pesar de que el diagnóstico suele ser clínico, es necesario en ocasiones un estudio histopatológico con inmunofluorescencia directa para identificar su etiología. Las picaduras de insecto pueden producir lesiones muy diversas y en ocasiones tan llamativas como las descritas, consecuencia de una reacción de hipersensibilidad.

BIBLIOGRAFIA

[1]. Silva JC, Torres MC. Diagnóstico diferencial de los exantemas. Pediatr Integral 2014; XVIII(1): 22-36.

[2]. García Suárez A, Martín Peinador Y, Muñoz Hiraldo ME. Guía de Algoritmos en Pediatría de Atención Primaria. Exantemas

vesículo ampollosos. AEPap. 2016 (en línea).

[3]. Ybarra M, Guerrero J, del Castillo F. Enfermedades exantemáticas. En: Guerrero J, Ruiz JA, Menéndez JJ, Barrios A (eds). Manual de diagnóstico y terapéutica en Pediatría. 5ª ed. Madrid: Publimed; 2009. p. 663-81.

[4]. García-Patos V. Dermatosis zooparasitarias. En: Moraga FA. Protocolos diagnósticos y terapéuticos en dermatología pediátrica. 2ª ed. Barcelona: Esmon; 2007. p. 153-8.

[5]. Vera-Izaguirre DS, Karam-Orantes M, Vega-Memije E. Penfigoide ampolloso. Rev Hosp Gral Dr M Gea González. 2006;7(1):27-32.

IMÁGENES

Figura I. Ampollas tensas de hasta 4 cm en pies y manos. El tinte rojo corresponde al antiséptico merbromina aplicado por la madre.

Figura II . Lesiones prácticamente resueltas a los 10 días del alta hospitalaria.

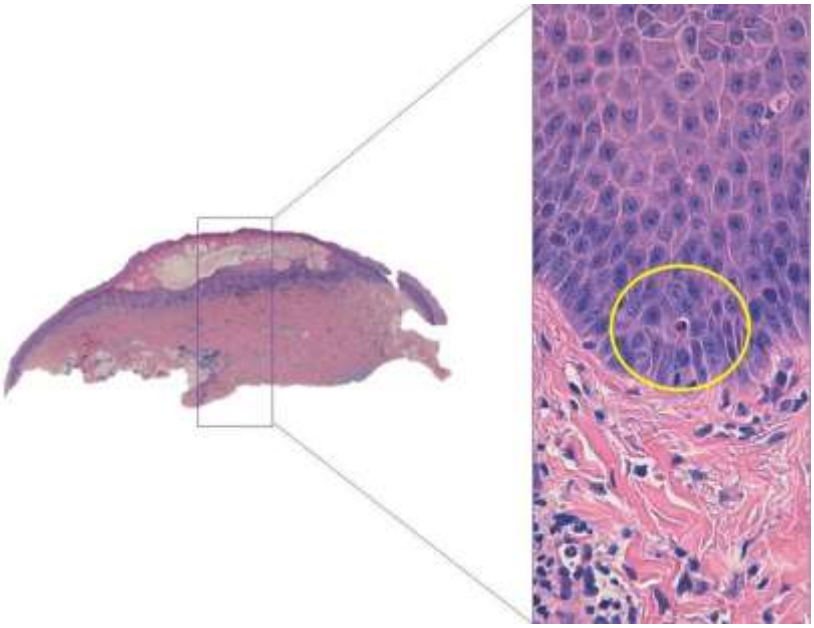

Figura III. Estudio histopatológico con ampolla subepidérmica e infiltrado inflamatorio dérmico con eosinófilos.

Capítulo 80.

PROTEINURIA COMO MANIFESTACIÓN INICIAL DE HIPERTENSIÓN ARTERIAL RENOVASCULAR EN PEDIATRÍA: A PROPÓSITO DE UN CASO

Autores: Navarro Esteban MT., Hernández Fuentes F., Párraga Avilés P., Gómez Puche F., Piñero Fernández JA.

Especialidad: Médica.

Servicio de trabajo: Pediatría.

RESUMEN

En niños se considera proteinuria un Índice Proteínas/Creatinina (I. Prot/Cr) > 0,2 mg/mg en mayores de 2 años y puede ser indicativa de enfermedad renal grave [1]. En este caso presentamos a una paciente con estenosis grave de arteria renal izquierda e hipertensión arterial detectada de forma casual tras objetivarse proteinuria en análisis urinario realizado por talla baja. Se plantea el diagnóstico diferencial de la proteinuria y la importancia de registrar las constantes vitales y realizar una exploración física minuciosa para detectar problemas asociados y orientarnos hacia el diagnóstico.

Palabras clave: Proteinuria, Hipertensión arterial, Pediatría.

CASO CLÍNICO

Escolar de 7 años que acude a urgencias remitida por su pediatra de Atención Primaria tras detección de proteinuria en rango

nefrótico (I. Prot/Cr 2.77 mg/mg) en control analítico realizado en contexto de talla baja a estudio. Entre sus antecedentes personales destaca ingreso en neonatología al nacimiento por bajo peso, sin otros antecedentes de interés. Como antecedentes familiares destacan: padres consanguíneos (primos segundos), hermano de nacido a término, fallecido a los 3 días de vida por shock cardiogénico secundario a anomalía de Ebstein, y abuela materna en diálisis desde los 40 años por enfermedad renal crónica. En Urgencias se repite análisis bioquímico de orina y sangre que muestra descenso de proteinuria a rango no nefrótico (I. Prot/Cr 1.51 mg/mg) y elevación de Urea a 43 mg/dl y Creatinina a 0.79 mg/dl. Se realiza exploración física completa que es normal y se toman cifras de tensión arterial objetivandose hipertensión arterial por encima del percentil 99 para la edad de la paciente en varias determinaciones seriadas. Al realizar una anamnesis más exhaustiva, la madre de la paciente refiere clínica de cefalea y episodios de vómitos ocasionales y autolimitados de 1 mes de evolución. Por este motivo había sido valorada por oftalmología, siendo diagnosticada de astigmatismo e hipermetropía. No asociaba hematuria ni clínica de síndrome miccional.

Con estos datos y al encontrarnos ante una urgencia hipertensiva se decide ingreso en Unidad de Cuidados Intensivos Pediátricos para monitorización y tratamiento. Se comenzó inicialmente tratamiento con perfusión de labetalol hasta control de cifras tensionales por debajo del percentil 99 y posteriormente se continuó con tratamiento con amlodipino, labetalol y rescates con

hidralazina intravenosa. Tras 4 días, se decidió alta a planta de hospitalización con tratamiento con amlodipino y atenolol oral. Durante su ingreso, se realiza además estudio de hipertensión arterial (HTA): bioquímica, hemograma, niveles de catecolaminas en orina, aldosterona y renina normales, angiotomografía computerizada (angioTC, Figura I) donde se objetivó una estenosis grave de la arteria renal izquierda junto con anulación funcional del riñón izquierdo en gammagrafía (Figura II), sin afectación de la arteria renal derecha ni de la aorta. Se diagnostica por tanto de HTA de origen renovascular.

Con estos datos se realiza sesión conjunta con radiología intervencionista, descartándose posibilidad de cateterismo terapéutico dada la gravedad de la estenosis y la anulación funcional del riñón. Se realiza ecocardiograma, para valorar repercusión cardiológica de la HTA, que muestra leve hipertrofia del ventrículo izquierdo secundaria y fondo de ojo que es normal. Ante datos de enfermedad renal crónica estadio 2-3 por estenosis de arteria renal, ciertos rasgos fenotípicos (frente amplia, facies triángulo invertido, mentón puntiagudo) y antecedente familiar de cardiopatía se planteó la existencia de enfermedades genéticas asociadas como el síndrome de Allagile. Sin embargo, los estudios moleculares realizados fueron negativos. La paciente fue dada de alta a casa con atenolol oral con regular control, precisando aumentos hasta 25mg/día para mantener cifras de tensión normales. Por lo que finalmente en sesión conjunta con Urología Infantil se decide realizar nefrectomía de riñón izquierdo para

optimizar el control de las cifras tensionales y evitar el daño que la HTA pueda causar en riñón derecho y resto de órganos.

DISCUSIÓN

La proteinuria persistente refleja una alteración renal y puede indicar progresión de enfermedad renal crónica. Se considera proteinuria persistente si se confirma en dos o más ocasiones (proteinuria en la tira ≥1+) y siempre es patológico [1]. El diagnóstico diferencial de la proteinuria es muy extenso; por tanto, hay que orientarlo con una exhaustiva historia clínica y examen físico. Incluye infecciones, enfermedades reumatológicas o inmunológicas, y enfermedades glomerulares o intersticiales primarias o secundarias [1]. Dentro de la exploración física es imprescindible siempre registrar la tensión arterial, ya que puede mostrar cifras elevadas como ocurrió en nuestra paciente y en dicho caso habría que descartar que nos encontrásemos ante una emergencia hipertensiva con afectación renal secundaria [2] como se contempló inicialmente en este caso. Posteriormente, como estudios complementarios se debe realizar un sedimento urinario, análisis con bioquímica y hemograma y dentro de las pruebas de imagen, una ecografía renal es imprescindible si existe sospecha de afectación estructural renal [1]. En función de los hallazgos se valoran otras pruebas como angioTC, que tiene una alta sensibilidad y especificidad y puede ayudar orientar el tratamiento según el grado de estenosis y respuesta a fármacos [3]. Una vez estable la paciente y tras haberse evidenciado la estenosis renal descrita, se puede plantear el diagnóstico de diversos síndromes

hereditarios que cursan con afectación renal [4]. En nuestro caso las alteraciones fenotípicas sugirieron la existencia de displasia renal en contexto de un posible síndrome de Allagile, causado en el 89% de los casos por deleciones en el gen JAG1 [5], cuyo estudio, no obstante, no objetivo alteración de dicho gen. En cuanto al tratamiento, el primer escalón es farmacológico, pero si la TA se mantiene por encima de 120/80 mmHg se deben valorar otras medidas como por ejemplo, la nefrectomía [4].

CONCLUSIÓN

La exploración física completa, incluyendo la determinación de la tensión arterial en niños, es esencial siempre que sospechemos o tengamos datos analíticos sugestivos de enfermedad renal, como puede ser la proteinuria. En niños, las causas renales y renovasculares suponen el 75-90% de las causas de HTA [2] por lo que el estudio debe incluir pruebas de imagen, como la ecografía abdominal y el angioTC entre otros. Es importante además considerar la posibilidad de síndromes genéticos y enfermedades que asocian alteraciones renales según los hallazgos evidenciados en el estudio de HTA posterior. Además, aunque el tratamiento de elección de la HTA renovascular sea farmacológico, si se detectan alteraciones vasculares, la angioplastia y/o la cirugía deben valorarse como opciones terapeúticas.

BIBLIOGRAFIA

[1]. Lucas Collantes C, Izquierdo García E. Proteinuria. Protoc diagn ter pediatr. 2014;1:69-79

[2]. Castaño Rivero A, González Calvete L. Crisis hipertensiva. Manejo en Urgencias. Protoc diagn ter pediatr. 2020;1:183-196

[3]. Fleury AS, Durand RE, Cahill AM, Zhu X, Meyers KE, Otero HJ. Validation of computed tomography angiography as a complementary test in the assessment of renal artery stenosis: a comparison with digital subtraction angiography. Pediatr Radiol. 2021;51(13):2507-2520

[4]. Patel PA, Cahill AM. Renovascular hypertension in children. CVIR Endovasc. 2021; 7;4(1):10

[5]. Kohaut J, Pommier R, Guerin F, Pariente D, Jacquemin E, Martelli H et al. Abdominal Arterial Anomalies in Children With Alagille Syndrome: Surgical Aspects and Outcomes of Liver Transplantation. J Pediatr Gastroenterol Nutr. 2017;64(6):888-891

IMÁGENES

Figura I. Riñón izquierdo disminuido de tamaño, de ecoestructura normal. Arteria renal izquierda de morfología filiforme y disminuida de calibre.

Figura II. Gammagrafía renal: Riñón izquierdo gammagráficamente nulo. Riñón derecho con patrón gammagráfico funcional de leve dilatación, sin obstrucción.

Capítulo 81.

EXANTEMA ALÉRGICO EN EL CURSO DE LA MONONUCLEOSIS INFECCIOSA

Autores: Gómez Imbernón E, Tarazón Jódar J, Guardiola Olmos JA, López Galán R, Cervantes Pardo A.

Especialidad: Médica.

Servicio de trabajo: Pediatría.

RESUMEN

La mononucleosis infecciosa (MI) es una enfermedad frecuente en la infancia. No obstante, en ocasiones se manifiesta de forma atípica, lo que obliga a ampliar el diagnóstico diferencial y a plantear otros tratamientos además de las medidas de soporte [1]. A continuación, se presenta el caso clínico de un escolar de 9 años en el que las características de esta enfermedad, especialmente la afectación del estado general y las particularidades de su exantema dificultaron su abordaje inicial. Finalmente, el seguimiento evolutivo del paciente fue clave para llegar a su diagnóstico y tratamiento.

Palabras clave: Mononucleosis, alergia, púrpura

CASO CLÍNICO

Se trata de un escolar de 9 años que acude a Urgencias Pediátricas por fiebre de alto grado de dos días de evolución. Asociaba un

exantema generalizado con predominio en miembros inferiores que comenzó en mejillas. Refería odinofagia intensa, con dificultad para la alimentación. Como antecedentes relevantes para el cuadro actual, destacaba ambiente epidémico familiar (hermano de 3 años con cuadro catarral) y haber sido diagnosticado de COVID-19 asintomático en enero de 2021. Había recibido una dosis de amoxicilina-clavulánico, después de haber iniciado el exantema, y estaba en tratamiento con deflazacort oral, ambos prescritos por su Pediatra de Atención Primaria.

En la exploración el paciente se encontraba con regular estado general y presentaba un exantema purpúrico generalizado de predominio en cara y miembros inferiores que no aclaraba a la digitopresión y exudados amigdalares bilaterales en sábana (Figura I), sin adenopatías ni esplenomegalia. También destacan dos lesiones costrosas en el primer dedo de ambos pies que impresionaban de largo tiempo de evolución.

Se extrajeron pruebas complementarias en las que destacaba la elevación de la proteína C reactiva (PCR) de 7 mg/dL, leucocitosis de 15.000/microlitro de predominio linfomononuclear y el frotis de sangre periférica mostraba abundantes linfocitos activados (30% del total). La sospecha inicial era de MI, no obstante, por las características del exantema, la afectación del estado general y la elevación de los reactantes de fase aguda, se decidió cursar el ingreso a cargo de Pediatría General y mantener antibioterapia con cefotaxima intravenosa.

A pesar del tratamiento, el paciente tiene una evolución desfavorable, con mayor afectación del estado general con astenia y decaimiento y presentando progresivamente edema de mucosas (angioedema de labios). En los controles analíticos aumentan los reactantes de fase aguda, con elevación de la PCR hasta 17 mg/dL. Se obtiene el resultado negativo del hemocultivo y una serología compatible con infección reciente por virus Ebstein-Bar (Figura II), con inmunoglobulina M positiva para el antígeno de la cápside (VCA) del VEB. Al rehistoriar al paciente, refería haber recibido tratamiento durante siete días con amoxicilina-clavulánico dos semanas antes del inicio de la clínica, por unas lesiones en pies y piernas con aspecto de sobreinfección.

Dada la evolución del caso y la exposición reciente a antibióticos, se sospecha alergia a betalactámicos y se decide suspender cefotaxima y pautar corticoides intravenosos. Se consultó con Alergología infantil, que indicaron extraer analítica sanguínea con inmunoglobulina E (IgE) total y específica para betalactámicos. Así, el paciente presenta mejoría progresiva de la clínica, con mejor estado general, desaparición del exantema y el edema de mucosas y disminución de los reactantes inflamatorios. Tras ello se decidió alta a domicilio y seguimiento en consultas externas de Alergología infantil.

Las pruebas que se extraen resultaron negativas, al mostrar IgE específica clase 0 (menor de 0.35 kilounidades por litro) para todos los antibióticos betalactámicos testados, con una IgE total ligeramente elevada (160 kilounidades por litro). El paciente

todavía tiene pendiente la cita con Alergología infantil para asesoramiento e interpretación de los resultados de las pruebas complementarias.

DISCUSIÓN

El síndrome mononucleósido (SM) es un cuadro clínico que se caracteriza por fiebre, faringitis y adenomegalias (aumento del tamaño de ganglios linfáticos y bazo). La causa más frecuente es la infección aguda por el virus de Epstein-Bar (VEB), responsable del 90% de los casos, denominándose entonces mononucleosis infecciosa (MI). La aparición de un exantema como manifestación añadida en el SM es poco frecuente y clásicamente se ha asociado al uso concomitante de antibióticos [2]. Inicialmente, se consideraba que la exposición a betalactámicos era la causa de la inmensa mayoría de los exantemas que aparecen en el curso de la MI. No obstante, estudios más recientes describen una asociación menor [3].

Sin embargo, la aparición de un exantema en el curso de un SM debe ponernos en alerta sobre una posible alergia medicamentosa e indagar sobre una exposición a estos u otros fármacos compatibles (como antiepilépticos y otros antibióticos). Aunque suele ser maculopapuloso, el exantema puede manifestarse también como petequial o urticariforme, entre otros. La elevación de la PCR en estos casos puede ser debida a un proceso inflamatorio de mecanismo alérgico [4]. La alergia medicamentosa que se produce más frecuentemente con los betalactámicos son las

no inmediatas, mediadas por células (mecanismo de hipersensibilidad tipo IV), con exantema maculopapular o urticaria retardada. Es frecuente que se produzcan en el contexto de un cuadro infeccioso, como en el caso de la MI. En este caso se observa una evolución acorde con la bibliografía consultada. Las pruebas que se realizaron inicialmente descartan una alergia de tipo inmediato, mediada por IgE (mecanismo de hipersensibilidad tipo I). Por tanto, se podría completar estudio con pruebas complementarias para el diagnóstico de reacciones tardías (intradermoreacción y epicutáneas, test de transformación linfocitaria…) y realizar test de provocación [5].

CONCLUSIÓN

La MI es una enfermedad ampliamente conocida, sin embargo, en ocasiones puede plantear dudas en el diagnóstico. El empleo de antibióticos en un paciente adolescente con faringoamigdalitis aguda debe de realizarse con cuidado buscando otros hallazgos que puedan hacer sospechar MI. El uso de betalactámicos en estos casos puede traer consigo una reacción alérgica desencadenada por el propio proceso viral, que en ocasiones puede llegar a ser grave. Es importante tener una alta sospecha clínica, para interrumpir el tratamiento antibiótico y vigilar en el paciente signos de complicaciones, especialmente la afectación cutánea extensa y de mucosas. Se debe derivar a estos pacientes a la consulta de Alergología, para ampliar estudios y poder ofrecer un asesoramiento más detallado.

BIBLIOGRAFIA

[1]. Brentón-Martínez JR. Virus de Epstein-Barr. En: García-García JJ, Cruz-Martínez O, Mintegi-Raso S, Moreno Villares, JM (eds.). Manual de pediatría. 4ª ed. Madrid: Ediciones Ergón; 2020. p. 445-450

[2]. Martín Ruano J, Lázaro Ramos J. Mononucleosis infecciosa en la infancia. Pediatr Integral 2014; XVIII: 141-152.

[3]. Chovel-Sella A, Ben Tov A, Lahav E, Mor O, Rudich H, Paret G, Reif S. Incidence of rash after amoxicillin treatment in children with infectious mononucleosis.

[4]. Silva Rico JC, Torres Hinojal MC. Diagnóstico diferencial de los exantemas. Pediatr Integral 2014; XVIII(1): 22-36

[5]. Aroson M, Auwaerter P. Infectious mononucleosis. UpToDate

IMÁGENES

Figura I . Exudados amigdalares bilaterales en sábana. A pesar de ser típicos de la mononucleosis, deben descartarse otras causas.

Virus Epstein-Barr EA IgG {suero}		Positivo
Virus Epstein-Barr EBNA IgG {suero}		Negativo
Virus Epstein-Barr VCA IgM {suero}		Positivo
Virus Epstein-Barr VCA IgG {suero}		Positivo

Figura II. Serología compatible con infección aguda por VEB. Nótese la positividad de la Ig M para el antígeno de la cápside del VEB

Capítulo 82.

LINFOMA PRIMARIO LEPTOMENÍNGEO: A PROPÓSITO DE UN CASO

Autores: Ortiz Palacios, Marina; Álvarez Vallejo, Beatriz; Osuna García, Teresa; Martínez Martínez, David; Jimenez García, Irene.

Especialidad: Médica.

Servicio de trabajo: Pediatría.

RESUMEN

Aunque la meningitis linfocitaria suele ser principalmente de etiología vírica, el diagnóstico diferencial es amplio, e incluye el linfoma primario del SNC, cuya incidencia se desconoce. Suele presentarse en adolescentes varones con hipertensión intracraneal; en LCR destaca pleocitosis linfocitaria, con alteración o no de pruebas de imagen. El tratamiento no está claramente establecido. Factores que pueden retrasar su diagnóstico son su baja prevalencia, el antecedente reciente de corticoterapia o la baja sensibilidad de las técnicas de citomorfología convencional.

Palabras clave: meningitis linfocitaria, linfoma primario del sistema nervioso central.

CASO CLÍNICO

Varón de 5 años que consulta en Urgencias por cefalea leve de dos semanas de evolución y algún vómito esporádico. Ante hallazgo

de papiledema bilateral severo en el examen de fondo de ojo, se realiza tomografía axial computarizada (TAC) craneal sin hallazgos significativos y se le practica punción lumbar (PL), con presión de apertura normal (14 cmH20) y citobioquímica en la que destacan 669 leucocitos/uL, siendo compatible con meningitis linfocitaria. Analítica sanguínea normal. Se procede a despistaje de etiología vírica y autoinmune, con estudios normales. Se realiza angiorresonancia magnética (angioRM) cerebral en la que destaca una glándula pineal microquística aumentada de tamaño (Figuras I y II). Potenciales evocados visuales normales. Evolución clínica favorable, con resolución del cuadro de vómitos y cefalea en las siguientes 48 horas. Se valora conjuntamente con oftalmología, y ante papiledema grave se decide administrar corticoterapia a dosis de 2 mg/kg/día durante 6 días, sin obtener respuesta. Se repite PL a los 20 días de la primera, que muestra una presión de apertura de 29 cmH20 (patológica), bioquímica normal (13 leucocitos/uL) y citología sin atipias, así como RM cerebroespinal sin cambios significativos. Ante la posibilidad de síndrome de hipertensión intracraneal esencial se intenta tratamiento con acetazolamida. En siguientes controles seriados de oftalmología se aprecian signos de atrofia del nervio óptico, por lo que se realiza nueva PL con nuevo aumento de la presión intracraneal (PIC) hasta 36 cmH20 y aumento de leucocitos hasta 678/uL, precisando posteriormente punciones periódicas evacuadores de líquido cefalorraquídeo (LCR) para control de la PIC.

Dos meses después del inicio del cuadro se realiza nueva angioRM

cerebral sin cambios salvo glándula pineal microquística con ligero aumento de tamaño y captación de contraste respecto a la previa. Se amplía el estudio con ecografía abdominal en la que destaca esplenomegalia leve homogénea de 11.2 cm, y ecocardiograma detectando bloqueo de rama derecha sin cardiopatía estructural y con función cardíaca normal. Ante empeoramiento progresivo en el examen de fondo de ojo, y persistencia de PIC elevada y monocitosis en LCR, se incide en el despistaje de patología oncológica. La citología de capa fina de LCR muestra un líquido hipercelular constituido por células de estirpe linfocitaria con aumento de la relación núcleo-citoplasma, de núcleos irregulares, lobulados, con indentaciones y con cromatina homogénea e hipercromática, sin nucleolo. El inmunofenotipo por citometría de flujo del líquido mostró una población del 63% de linfocitos B inmaduros compatibles con linfoblastos y una FISH positiva para la translocación TEL/AML 1 (t(12;21)), confirmada en estudio molecular. Ante sospecha de leucemia/linfoma se realiza aspirado de médula ósea en dos ocasiones en el que no se detectan células patológicas, PET-TAC sin lesiones hipermetabólicas salvo leve incremento metabólico focal en margen posterior del cuerpo vertebral de S1-S3, con extensión hacia canal medular, y TAC toraco-abdomino-pélvico sin lesiones patológicas. El paciente permanece en todo momento estable clínica y hemodinámicamente, con cefalea leve autolimitada muy ocasional, sin otros síntomas de hipertensión intracraneal. Se suspende acetazolamida y se inicia tratamiento específico de linfoma linfoblástico B primario del sistema nervioso central (SNC).

DISCUSIÓN

La meningitis linfocitaria es la inflamación meníngea con pleocitosis y predominio linfocitario en LCR. La mayoría, principalmente las de evolución aguda y benigna, son víricas[1]. Otras posibilidades etiológicas son la bacteriana «decapitada», y causas no infecciosas: fármacos, irritación mecánica, neoplasias sólidas y hematológicas, enfermedades vasculocerebrales como la trombosis de senos venosos, enfermedades sistémicas como el lupus eritematoso sistémico o las vasculitis, enfermedades desmielinizantes, meningitis linfocitaria crónica benigna, enfermedad de Kawasaki, etc[2].

El linfoma primario del SNC es una entidad rara. Un factor de riesgo serían las inmunodeficiencias, aunque la mayoría de los casos son inmunocompetentes. En la serie internacional de 29 casos publicada por Abla et al[3], las características son similares a las previamente descritas. La media de edad fue 14 años (2–21 años), con predominio masculino (73%). Tres pacientes tenían una inmunodeficiencia (uno combinada congénita y dos adquirida). La principal forma de presentación fue hipertensión intracraneal, o focalidad cerebelosa. También fueron comunes las crisis, la hemiparesia o la visión borrosa o nistagmo. Un paciente, diagnosticado de linfoma 1º de la glándula pineal, debutó con síndrome de Parinaud. Ninguno presentó “síntomas B”. 2 de los 7 pacientes con examen ocular presentaban alteraciones. Se analizó LCR en el 90%, siendo compatible con linfoma en el 31%; 3 de estos tenían un linfoma primario leptomeníngeo. La mitad presentaban lesiones cerebrales por TAC/RM. El principal subtipo

(69%) fue el linfoma de células grandes B. El principal factor pronóstico fue la calidad de vida y el tipo e intensidad de tratamiento local, siendo menos significativa la edad, y no encontrando relación con la afectación de estructuras cerebrales profundas o subtipo celular. Los regímenes de 1º línea basados en quimioterapia, reservando la radioterapia para la posible recaída, pueden ser una opción adecuada[3].

CONCLUSIÓN

Ante un caso de meningitis linfocitaria, el diagnóstico diferencial planteado debe ser amplio, sin detrimento del inicio precoz de la terapia antimicrobiana si procede. Descartada la etiología más común (microbiana), y si la evolución no es la esperada, debemos realizar despistaje de patologías vasculocerebrales, reumáticas y hematooncológicas, incluyendo el linfoma primario del SNC, que, por su rareza y dificultad diagnóstica, puede estar infradiagnosticado en pediatría. Su detección puede retrasarse en pacientes que han recibido corticoterapia, las pruebas de imagen pueden ser negativas, y el inmunofenotipo por citometría de flujo en LCR presenta gran rentabilidad diagnóstica, aumentando la fiabilidad si se acompaña de positividad en pruebas citogenéticas o de biología molecular.

BIBLIOGRAFIA

[1]. Marí, J. M. N., Ruiz, M. P., & Anza, D. V. (2010). Diagnóstico de laboratorio de las meningitis linfocitarias. Enfermedades Infecciosas y Microbiología Clínica, 28, 56–61.

[2]. Pérez Guerrero, P., Montenegro Puche, B., Serrano González, A., Rodríguez Fernández-Viagas, C., Pascual Pérez, S. F., Fábregas Ruano, M. T., & Girón González, J. A. (2018). Meningitis agudas. Medicine - Programa de Formación Médica Continuada Acreditado, 12(54), 3198–3209.

[3]. Abla, O., Weitzman, S., Blay, J.-Y., O'Neill, B. P., Abrey, L. E., Neuwelt, E., … Batchelor, T. (2011). Primary CNS Lymphoma in Children and Adolescents: A Descriptive Analysis from the International Primary CNS Lymphoma Collaborative Group (IPCG). Clinical Cancer Research, 17(2), 346–352.

IMÁGENES

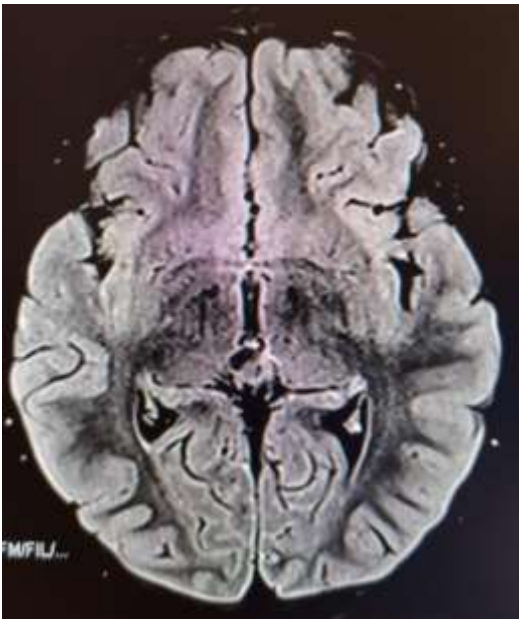

Figura I. Angioresonancia magnética cerebral en la que destaca una glándula pineal microquística aumentada de tamaño, corte coronal.

Figura II . Angioresonancia magnética cerebral en la que destaca una glándula pineal microquística aumentada de tamaño, corte sagital

Capítulo 83.

CUANDO SE PIERDE LA VIDA A TRAVÉS DE LA PIEL

Autores: Jiménez Játiva, N; Pino Ruiz, E.M; Morcillo Soriano, R; Saorin Gascón, E; Leal Barceló, A.M.

Especialidad: Médica.

Servicio de trabajo: Pediatría.

RESUMEN

Lactante de 3 meses con ictiosis congénita que ingresa en UCI pediátrica por shock hipovolémico secundario a deshidratación y acidosis metabólica grave. A su ingreso precisa cargas de volumen (60 mL/kg), reposición de pérdidas tras estimar una deshidratación del 20% y soporte inotrópico con adrenalina y noradrenalina inicialmente. Durante su evolución presenta shock refractario a fluidos y drogas, precisando añadir terlipresina e hidrocortisona. Se optimizan pérdidas con colchón térmico, oclusión con Linitul®, reposición con albúmina y hemoderivados, pero a pesar de ello fallece finalmente.

Palabras clave: Ichtyosis, shock, ARCI.

CASO CLÍNICO

Lactante de 3 meses con antecedente de ictiosis congénita recesiva. Desde el nacimiento presenta lesiones hiperqueratósicas generalizadas. Entre sus antecedentes familiares destacan padres

consanguíneos (primos). Es trasladado por clínica de deshidratación severa con acidosis metabólica grave (pH 6.9, pCO2 57 mmHg, HCO3 12 mmol). Los padres referían empeoramiento de lesiones cutáneas en los últimos 3 días, disminución de la ingesta y pérdida de 1 kg de peso en la última semana. Afebril en todo momento. En hospital de origen imposibilidad para canalización de acceso venoso periférico y central, por lo que administran dosis de ceftriaxona intramuscular ante sospecha de shock séptico y trasladan a HCUVA.

A su llegada se encuentra con mal estado general y triángulo de evaluación pediátrico inestable por apariencia y respiración. Presenta bradicardia hasta 80 lpm e hipotensión de 72/49 mmHg. A nivel de estado de hidratación presenta mucosas secas, labios fisurados y ojos hundidos. Mala perfusión con relleno capilar alargado y frialdad cutánea. A nivel respiratorio quejido continuo y tiraje subcostal, sin auscultar ruidos patológicos. A nivel neurológico ausencia de respuesta a estímulos dolorosos y ausencia de fijación de mirada, sin presentar movimientos espontáneos. Asocia lesiones cutáneas hiperqueratósicas generalizadas que condicionan grietas y sangrado (Figura I). En UCI pediátrica se canaliza vena femoral y se administran expansiones de volumen con cristaloides hasta 60 ml/kg. Se inicia fluidoterapia estimando una deshidratación del 20%, administrando la mitad del déficit en las primeras 24 horas. Intubación orotraqueal urgente y conexión a ventilación mecánica invasiva dado el deterioro de nivel de consciencia. Se inicia soporte

con drogas (Noradrenalina y Adrenalina hasta un máximo de 0.6 mcg/kg/min). Por sospecha de shock de componente mixto (hipovolémico y séptico) dada la gran alteración de la barrera cutánea del paciente y elevación de RFA (PCR 5.2 mg/dL y PCT 2.2 ng/dL) se decide iniciar antibioterapia empírica con meropenem y linezolid a la espera de cultivos. Tras resucitación inicial presenta leve mejoría con aumento de cifras tensionales, pero a las 48 horas de ingreso presenta de nuevo situación de shock refractario a fluidos y drogas que requiere optimizar tratamiento vasoactivo con terlipresina hasta 30 mcg/kg/h e hidrocortisona. Presenta también desaturación e hipoventilación izquierda, por lo que se realiza radiografía en la que se evidencia neumotórax que se drena de forma urgente (Figura II). Precisa perfusión de bicarbonato por persistencia de acidosis metabólica grave con hiperlactacidemia a pesar de reposición con líquidos isotónicos, albúmina y hemoderivados (anemia, trombopenia y coagulopatía acompañantes). Asocia también alteraciones hidroelectrolíticas secundarias (hipocalcemia e hipoglucemia) que precisan correcciones y daño renal agudo con oligoanuria, necesitando tratamiento diurético con furosemida en perfusión continua. Finalmente se decide inicio de terapia de depuración extrarrenal continua dada la ausencia de respuesta. Imposibilidad de canalización de catéter femoral ante situación de shock, canalizando catéter para diálisis peritoneal. Dada la grave situación de fracaso multiorgánico el paciente fallece finalmente a las 60 horas de su ingreso a pesar de optimización de tratamiento. Tras

éxitus se constata crecimiento en hemocultivo y cultivo de exudado de herida de *S. Aureus*.

DISCUSIÓN

Las ictiosis son trastornos de la piel que se presentan como descamación y enrojecimiento de ésta, pudiendo asociar además anomalías sistémicas. La gravedad puede variar desde leve en el caso de la ligada al cromosoma X y la ictiosis vulgar, hasta grave y potencialmente mortal al nacer, como en el caso de la ictiosis arlequín. Se han descrito mutaciones en más de 50 genes, con un patrón autosómico dominante, recesivo o ligado al X. Un pequeño porcentaje de pacientes puede debutar con una forma adquirida de ictiosis en el contexto de enfermedades sistémicas autoinmunes o infecciosas [1].

La ictiosis congénita autosómica recesiva [ARCI] es rara, con una prevalencia de 1:200,000 aproximadamente, excepto en áreas donde la consanguinidad es común, como en el caso de los padres de nuestro paciente. La patogénesis de la enfermedad se basa en una alteración de la función de la barrera cutánea, presentando acumulación de escamas y un aspecto de piel "escaldada", ya que se muestra enrojecida y denudada. Se han descrito 10 genes principalmente como causantes de las formas de ARCI no sindrómicas, estando implicados sobre todo en la síntesis lipídica, de vitamina A y la adhesión intercelular [2]. La mayoría de los pacientes con ARCI al nacimiento se presentan como "bebé colodión", con una membrana tensa que deja entrever una piel

enrojecida, asociando ectropion y eclabium. Las principales complicaciones en el periodo neonatal y lactante son principalmente un mayor riesgo de deshidratación, ya que las pérdidas insensibles están aumentadas, presentando riesgo de deshidratación hipernatrémica y anomalías hidroelectrolíticas secundarias. Otra de las complicaciones principales es el riesgo de infección, ya que suelen presentar fisuras que pueden condicionar bacteriemias y sepsis por gérmenes grampositivos. El tratamiento es principalmente sintomático y no está estandarizado, ya que se basa en pocas series de casos y existe poca evidencia al respecto [3].

CONCLUSIÓN

Los recién nacidos con ictiosis congénita presentan una función de la barrera cutánea comprometida, por lo que asocian una mayor pérdida de agua y calor transepidérmicas, lo que conlleva riesgo de deshidratación hipernatrémica y shock. Debe realizarse un control estrecho de la temperatura corporal, los signos vitales, las calorías administradas y los electrolitos cuando estos niños presenten complicaciones derivadas de su enfermedad [2]. La mejora de los cuidados intensivos pediátricos y el cuidado de la piel con emolientes y queratolíticos han demostrado una mejora del pronóstico, pero aun así debe tenerse en cuenta que las infecciones y el compromiso respiratorio por la elevada tensión de la piel constituyen las principales causas de muerte en estos niños.

BIBLIOGRAFIA

[1]. Richard G. Autosomal Recessive Congenital Ichthyosis. 2001 Jan 10. Gene Reviews.

[2]. Takeichi T, Akiyama M. Inherited ichthyosis: Non-syndromic forms. J Dermatol. 2016. Mar; [43(3):242-51].

[3]. Akiyama M. Harlequin ichthyosis and other autosomal recessive congenital ichthyoses: the underlying genetic defects and pathomechanisms. J Dermatol Sci. 2006 May; [42(2):83-9].

IMÁGENES

Figura I. .Placas hiperqueratósicas extensas y separadas por fisuras profundas

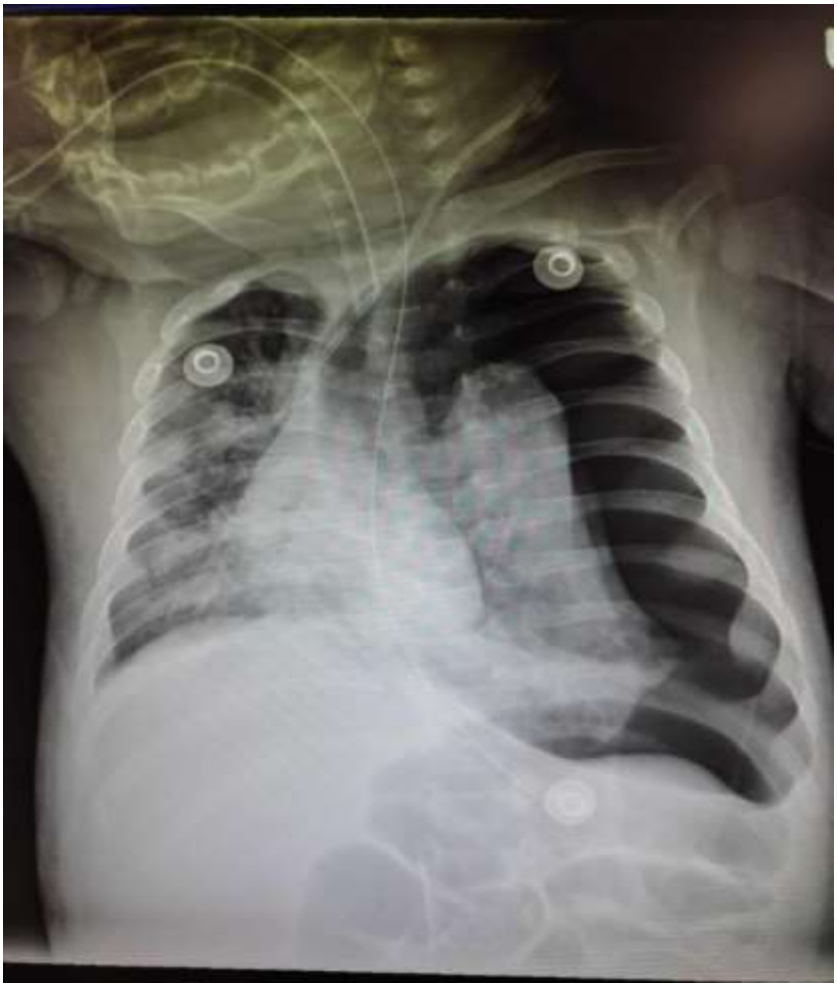

Figura II. Neumotórax izquierdo a tensión que se drena posteriormente de forma urgente.

Capítulo 84.

TRASTORNO DEL METABOLISMO ÓSEO EN EL PACIENTE CRÓNICO COMPLEJO: UN NUEVO RETO EN PEDIATRÍA

Autores: Morcillo Soriano R, Jiménez Játiva N, Pozuelo Monfort A, Guardiola Olmos G, Martos Tello J.

Especialidad: Médica.

Servicio de trabajo: Pediatría.

RESUMEN

El incremento de la supervivencia de niños con enfermedades graves ha supuesto el aumento de pacientes con patología crónica altamente compleja, los cuales presentan riesgo de baja densidad mineral ósea (DMO) y osteoporosis. La inmovilidad, baja ingesta de micronutrientes (calcio y vitamina D), la desnutrición y la terapia anticonvulsiva contribuyen a su aparición. Las alternativas terapéuticas son la actividad física de impacto, la suplementación con Calcio y Vitamina D y la administración de Bifosfonatos [1].

Palabras clave: osteoporosis; fracture; bisphosphonate.

CASO CLÍNICO

Embarazo controlado con detección de polihidramnios a partir del 7º mes, junto con aumento progresivo de perímetro cefálico. No aneuploidías en estudio de ADN fetal en sangre materna. Serologías y glucemias normales. No consumo de tóxicos.

Nacimiento mediante cesárea en la semana 37 de gestación, precisando reanimación inicialmente. APGAR 4/8. Alta a las 48 horas de vida. Cribado metabólico normal.

Ingreso en Neonatología a los 11 días de vida por episodios de cianosis y clonías generalizadas compatibles con crisis epilépticas. Durante su hospitalización se realizó EEG que confirmó actividad epileptiforme en área frontotemporal izquierda. Resto del estudio realizado (estudio metabólico ampliado, CGHArray, ecografía y RMN cerebral) normal. Se decide alta tras control del cuadro con Levetirazetam oral.

Seguimiento posterior en consultas externas de Neuropediatría, objetivando macrocefalia (>p99, +3DE), rasgos particulares (frente prominente, entradas temporales, cabello ralo, retrognatia, mamilas separadas…), hipotonía y retraso psicomotor.

Ante mal control de las crisis ingresa a los 51 días de vida, precisando suspensión de Levetiracetam e inicio de Ácido Valproico y Vigabatrina para el control de la sintomatología. Durante su ingreso se realiza estudio molecular con detección de variante patogénica de novo en el gen SETD2, compatible con Síndrome de Luscan Lumish, el cual se asocia a discapacidad intelectual, autismo, epilepsia y macrocefalia.

Posteriormente presenta dos ingresos por descompensación epiléptica, precisando inicio de tratamiento con Clobazam y dieta cetogénica.

A los 10 meses de vida consulta por inflamación de muslo

izquierdo tras sesión de fisioterapia, objetivando fractura metafisaria de fémur (Figura I), que precisa inmovilización prolongada con férula.

Progresivo retraso psicomotor, con aparición de disfagia, mal manejo de secreciones y numerosos ingresos en cuidados intensivos por insuficiencia respiratoria. Por dicho motivo se realiza funduplicatura de Nissen y gastrostomía a los 12 meses objetivando tras la cirugía fractura supracondílea derecha grado I de Garland. Se lleva a cabo inmovilización con férula y se propone seguimiento por Endocrinología Infantil, que indica inicio de suplementación con Calcio y Vitamina D.

Presenta nueva fractura patológica a los 13 meses, en este caso a nivel de tercio medio de fémur derecho (Figura II), que precisa inmovilización en quirófano.

Ante cuadro de osteopenia grave de origen multifactorial, se decide inicio de tratamiento con bifosfonato intravenoso (Pamidronato), planteando 4 ciclos de tres dosis durante un año. Durante los mismos precisa ingreso en planta de hospitalización, realizándose control analítico al ingreso (incluyendo hemograma, bioquímica y vitamina D) y gasometría posterior. Tras el primer ciclo de Pamidronato IV presentó una fisura diafisaria de tibia izquierda.

Posteriormente la evolución clínica ha sido favorable, sin objetivar nuevas fracturas patológicas ni presentar complicaciones clínicas o analíticas secundarias al tratamiento con bifosfonatos (no hipocalcemia, mareos, irritabilidad mialgias…). Durante su

seguimiento no se ha podido realizar densitometría ósea (DEXA) por dificultad técnica en su realización. Actualmente la paciente se encuentra estable, con adecuado control de las crisis e ingresada en la Unidad de Hospitalización Domiciliaria Infantil.

DISCUSIÓN

La osteoporosis es una importante comorbilidad en el paciente pediátrico crónico complejo. Concretamente, los pacientes afectos de enfermedades neurológicas constituyen el principal grupo de riesgo debido a numerosas causas, entre las que se encuentran la inmovilización, la exposición reducida a la luz solar, dificultades para una correcta alimentación y desnutrición secundaria junto con numerosos tratamientos, entre los que destacan antiepilépticos (fenitoina, topiramato, zonisamida…), dieta cetogénica y glucocorticoides. Las fracturas patológicas pueden estar presentes hasta en un 20% de los pacientes y afectan con más frecuencia al fémur distal. Es importante su reconocimiento precoz, ya que en la mayoría de los casos cursan de forma asintomática [2,3].

La densitometría por absorciometría dual de rayos X (DEXA) es la técnica más empleada para medir la densidad mineral ósea (DMO). Se considera «baja DMO» para su edad cuando los valores de Z-score se encuentran por debajo de -2 DE (ajustado según talla si el paciente tiene una talla inferior a -2 DE). Para hablar de osteoporosis se precisa la presencia de baja DMO junto con historia de fracturas clínicamente significativas (2 o más fracturas de hueso largo hasta los 10 años de edad o 3 o más fracturas de hueso largo en cualquier edad hasta los 19 años de edad) o fracturas

por compresión vertebral en ausencia de enfermedad local o traumatismo de alta energía.

En cuanto al tratamiento, la suplementación con calcio y Vitamina D mejora la DMO, aunque no se conoce su impacto en la prevención de fracturas. Con respecto a la administración de bifosfonatos, ésta debe ser individualizada, teniendo en cuenta efectos secundarios y la situación clínica del paciente. Suelen estar indicados ante la presencia de fracturas patológicas y osteoporosis. Existe poca evidencia sobre su manejo en pediatría, si bien existen recomendaciones que avalan el uso de Pamidronato y Alendronato IV en comparación con fórmulas orales [4].

CONCLUSIÓN

La afectación del metabolismo óseo en el paciente pediátrico crónico complejo es ampliamente reconocida actualmente. El objetivo general en este tipo de pacientes es mejorar la calidad de vida, tanto del paciente como de sus cuidadores. Para ello es esencial un seguimiento estrecho y un abordaje multidisciplinar. En cuanto a la osteoporosis y la presencia de fracturas patológicas como complicación, es necesario la estandarización de su manejo junto con una mayor evidencia que avale el uso de las distintas alternativas terapéuticas y su influencia en la ganancia de DMO y la reducción de la incidencia de fracturas patológicas.

BIBLIOGRAFIA

[1]. Ozel S, Switzer L, Macintosh A, Fehlings D. Informing evidence-based clinical practice guidelines for children with

cerebral palsy at risk of osteoporosis: an update. Dev Med Child Neurol. 2016 Sep;58(9):918

[2]. Weber DR. Bone Health in Childhood Chronic Disease. Endocrinol Metab Clin North Am. 2020 Dec;49(4):637-650.

[3]. Ko A, Kong J, Samadov F, Mukhamedov A, Kim YM, Lee YJ, Nam SO. Bone health in pediatric patients with neurological disorders. Ann Pediatr Endocrinol Metab. 2020 Mar;25(1):15-23.

[4]. Hurley T, Zareen Z, Stewart P, McDonnell C, McDonald D, Molloy E. Bisphosphonate use in children with cerebral palsy. Cochrane Database Syst Rev. 2021 Jul 5;7(7):CD012756.

IMÁGENES

Figura I. Fractura metafisaria de fémur izquierdo.

Figura II . Fractura diafisaria fémur derecho.

PSIQUIATRÍA

Capítulo 85.

LA TERAPIA ELECTROCONVULSIVA: EL DESPERTAR TERAPÉUTICO CUANDO REINA LA DESESPERANZA

Autores: Buñuel Elipe, C.; Vázquez Vicente, R.; Felices López, I.; Toledo García, C.; Pretel Vicea, I.

Especialidad: Médica.

Servicio de trabajo: Servicio de Psiquiatría.

RESUMEN

Este caso clínico trata de describir la evolución de una mujer de 19 años sin ningún tipo de antecedentes médico-quirúrgicos previos que comienza con sintomatología del espectro psicótico. Lo excepcional del caso se basa no solo en la orientación diagnóstica hacia una esquizofrenia, sino en la dificultad de encontrar una respuesta terapéutica que cabe esperar con las medidas farmacológicas pertinentes que usamos en la práctica clínica habitual.

Palabras clave: Psychotic Disorders, Schizophrenia, Electroshock

CASO CLÍNICO

Mujer de 19 años sin antecedentes médicos ni quirúrgicos de interés que es traída a la puerta de urgencias en ambulancia por cuadro de alteración de la conducta a nivel del domicilio. La paciente se encuentra acompañada por sus padres. Cuenta

sensación de claro maltrato materno desde hace varias semanas, incluso meses. En el día de hoy, tras una discusión importante con ella, ha amenazado a su madre con darle una paliza, motivo por el cual ésta ha decidido avisar a la policía. Refiere padecer un cáncer de pulmón y un derrame cerebral desde hace dos semanas, por lo que se siente últimamente más agobiada. Menciona también tener la sensación de que la policía le está espiando por su teléfono móvil, ya que están pasando cosas raras que no es capaz de explicar y cuando sale a la calle la gente con mucho dinero le mira mal y quieren hacerle daño.

Vive con su madre, padres divorciados. No llegó a estudiar la ESO, se dedica a la música sin especificar ningún cargo y le gustaría ser educadora social. Tiene 3 hermanas, pero refiere que solo una es reconocida como tal. Los padres cuentan que desde hace unos meses la paciente ha comenzado a decir cosas poco coherentes en casa, como que hay gente que le quiere hacer daño, a malinterpretar las palabras… y presenta una conducta muy agresiva, hasta el punto que últimamente roza lo peligroso.

Cuando preguntamos por antecedentes familiares, confirman la presencia en la familia de la rama materna de dos personas diagnosticadas de esquizofrenia; su tío y su prima.

Objetivando la clínica de la paciente como una idea delirante en el contexto de una posible psicosis tóxica versus trastorno esquizofreniforme, ofrecemos ingresarla en la unidad de agudos de Psiquiatría, que finalmente acepta.

Solicitamos en urgencias un análisis sanguíneo general, así como alcoholemia y tóxicos en orina, cuyos resultados fueron estrictamente normales, excepto los tóxicos en orina, que fueron positivos para tetrahidrocannabinoides (THC).

Una vez en planta, al tratarse de un primer brote psicótico, realizamos una tomografía axial computerizada (TAC) de cerebro sin contraste (Figura I) con resultados dentro de la normalidad. Decidimos comenzar tratamiento con dosis altas de Olanzapina vía oral; 30 miligramos (mg) al día. Tras 14 días de ingreso, la paciente no presentó la respuesta farmacológica que cabe esperar, permaneciendo con un comportamiento muy desorganizado con importante repercusión funcional, momento en el cual decidimos suspender dicha medicación y comenzar con otros antipsicóticos como el Haloperidol y el Aripiprazol a dosis pertinentes. Al día 24 de ingreso, la paciente persiste con clínica delirante y misma actitud desorganizada, por lo que llegados a este punto establecemos el diagnóstico de trastorno esquizofreniforme, a descartar esquizofrenia según evolución.

Tras la inesperada sorpresa de la ineficacia del tratamiento farmacológico, valoramos la necesidad de aplicar terapia electroconvulsiva (TEC) a su tratamiento. Los padres y la paciente se encuentran de acuerdo y al cabo de 7 sesiones con una dosis media de 60 julios, la paciente presenta una mejoría clínica muy relevante, haciendo crítica parcial de lo ocurrido y manteniendo una conducta adecuada, nunca observada en los días previos de ingreso. Tras 36 días de estancia, acordamos alta domiciliaria con

tratamiento antipsicótico a dosis medias y compromiso de mantener control psicopatológico en su centro de salud mental.

DISCUSIÓN

Los síntomas psicóticos no son patognomónicos de ninguna enfermedad psiquiátrica, ya que son varias las enfermedades que pueden producirlos, por lo que realizar un correcto diagnóstico diferencial entre las mismas es fundamental y, en ocasiones, requiere de un estudio del paciente en profundidad.

Se llama trastorno esquizofreniforme a aquella entidad que engloba los mismos síntomas psicóticos reconocidos en la esquizofrenia (delirios, alucinaciones, discurso desorganizado, comportamiento desorganizado o catatónico y síntomas negativos) con una duración superior a un mes, pero inferior a seis meses; hecho que lo diferencia de una esquizofrenia, donde tiene que haber signos continuos del trastorno un mínimo de tiempo de seis meses [1]. Por lo que en muchas de las ocasiones, un trastorno esquizofreniforme puede convertirse en una esquizofrenia en cuestión de tiempo.

El pronóstico y la evolución de los pacientes con esquizofrenia siguen una distribución por tercios: un tercio permanece asintomático tras el primer brote, otro tercio presenta síntomas moderados y el tercio restante presenta un claro deterioro basal [2].

En cuanto al tratamiento farmacológico, en torno al 90% de los pacientes o más tienden a responder al mismo, presentando el 60% una clara y óptima mejoría y el 30% una mejoría algo más pobre.

Cuando hablamos de resistencia al tratamiento en pacientes con esquizofrenia, hablamos de una tasa menor al 10% según los estudios. Si 2 o más antipsicóticos no han sido efectivos, la TEC puede considerarse una gran opción terapéutica.

La TEC es una técnica basada en la repolarización de las neuronas, que favorece el reestablecimiento de un correcto circuito de transmisión neuronal y neurorreceptorial. Tiene resultados realmente alentadores cuando el paciente cumple criterios de tratamiento, como es la esquizofrenia con importante desorganización conductual que no responde a tratamiento [2,3].

CONCLUSIÓN

La esquizofrenia es una enfermedad que cursa con cuadros psicóticos más o menos floridos, así como cuadros de desorganización de la conducta. Es realmente excepcional que un primer brote psicótico de probable origen esquizofrénico precise de la TEC, no obstante, en los casos de resistencia al tratamiento (con 2 o más antipsicóticos) e importante alteración conductual es una terapia de elección que posee, como se ha demostrado a lo largo de los años, una gran potencial terapéutico. Llevada a cabo con las medidas de seguridad adecuadas y bajo las indicaciones pertinentes es una terapia que carece de efectos secundarios importantes. La satisfacción de los familiares tras la aplicación de la TEC cuando todo aparenta estar perdido es realmente llamativa.

BIBLIOGRAFIA

[1]. American Psychiatric Association. Manual diagnóstico y estadístico de los trastornos mentales (DSM-5). 5ª edición. Madrid: Editorial Médica Panamericana; 2014.

[2]. Vallejo Ruiloba J. Introducción a la psicopatología y la psiquiatría.. 8ª edición. Barcelona: Elsevier; 2015.

[3]. Lobo Satué A. Manual de psiquiatría general. 1ª edición. Madrid: Editorial Médica Panamericana; 2012.

IMÁGENES

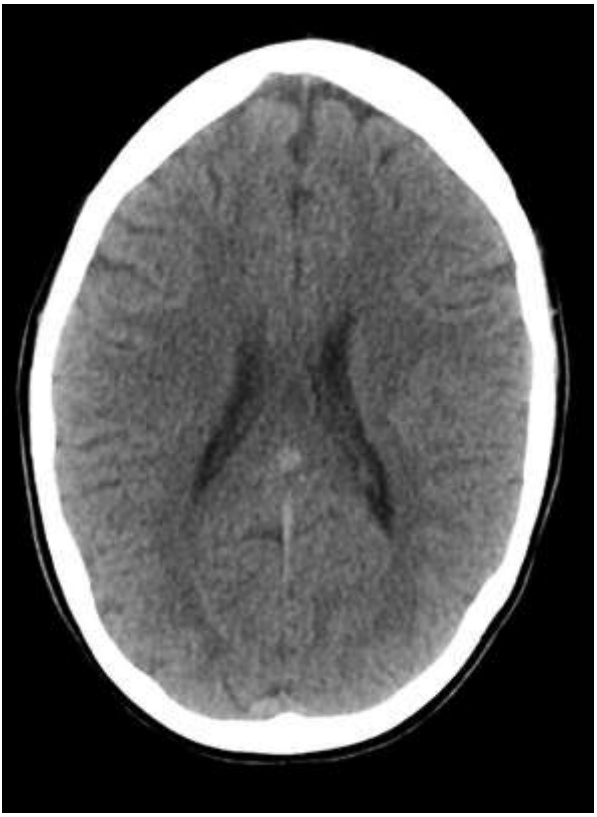

Figura I. TAC de cerebro sin contraste que muestra la ausencia de lesiones intraparenquimatosas, ni otros signos de lesiones evidentes.

Capítulo 86.

FASE MANÍACA: ESTABILIZACIÓN Y TRATAMIENTO AMBULATORIO EN PACIENTE CON PARCIAL CONCIENCIA DE ENFERMEDAD

Autores: Lozano García, F.; Pérez Ballesta, A.; Cabo Muñoz, E.; Buñuel Elipe, C.; Martínez Salinas, I.

Especialidad: Médica.

Servicio de trabajo: Psiquiatría.

RESUMEN

Este caso clínico corresponde a la estabilización y tratamiento ambulatorio de una paciente de 23 años que debuta en su país natal con un cuadro de irritabilidad, alteración del comportamiento e ideas delirantes megalomaníacas de corte místico-religioso. A su ingreso es diagnosticada de trastorno bipolar tipo I, fase maníaca. Tras la estabilización de la paciente y de cara al alta se decide añadir al tratamiento eutimizante, un antipsicótico depot debido a la parcial conciencia de enfermedad que presenta.

Palabras clave: Bipolar Disorder, lithium, antipsychotic agents.

CASO CLÍNICO

Mujer de 23 años derivada por Médico de Atención Primaria para valoración psiquiátrica tras comentar caso con psiquiatra de zona por alteraciones conductuales. Acude acompañada por su padre.

Antecedentes personales médicos: no alergias medicamentosas conocidas. No factores de riesgo cardiovascular. No enfermedades médico-quirúrgicas de interés. Antecedentes personales psiquiátricos: Negados. Tóxicos: Negados. Filiación: Natural de Bolivia, vive en Mula con sus padres desde hace una semana. Una hermana en Bolivia y otra hermana independizada. Soltera, sin hijos. Tratamiento crónico psiquiátrico: No consta. Antecedentes familiares psiquiátricos: Negados.

El padre refiere que la paciente hace cuatro meses comenzó con cuadro de irritabilidad que ha ido empeorando hasta hace un mes que el padre acude a Bolivia. La paciente hace una interpretación mágica de la fecha de su último cumpleaños. Verbaliza que tiene capacidades por encima de lo normal. Según refiere ha estado investigando sobre la corrupción de todos los países del mundo y ha estado publicándolo en redes sociales. Afirma que según su fecha de cumpleaños es la novia del cordero y si ella reniega suceden accidentes. La paciente realiza interpretaciones y asociaciones delirantes entre fechas y siglas. Asegura que se ha comunicado con las fuerzas del orden de España y con el rey de España. Asegura que ella es milagrosa y que es inmortal y no puede enfermar.

Exploración física: Exploración psicopatológica al ingreso: Consciente y orientada en las tres esferas. Tranquila, abordable y colaboradora. Lenguaje fluido espontáneo, discurso tangencial y prolijo. Expansiva. Afectividad incongruente con la situación actual. Taquipsiquia. Verborreica. Alteraciones del contenido del

pensamiento con ideas delirantes megalomaníacas de corte místico-religioso. Creencia de poderes sobrenaturales de corte místico. Asegura que va a cambiar el mundo por ser la novia del cordero por haberse cumplido la promesa de Jehová. Alteraciones sensoperceptivas posiblemente auditivas y cenestésicas. Mayor irritabilidad. Sueño conservado. Apetito disminuido. Capacidad de juicio de realidad alterado.

Durante su estancia en planta comenzamos tratamiento psiquiátrico con respuesta parcial. Se inicia tratamiento con neuroléptico: olanzapina hasta 30mg/día con buena tolerancia, pero aumento del apetito, clonazepam hasta 2mg/día. Ante esta respuesta clínica se comienza tratamiento estabilizador con sales de litio hasta 1200 mg/día con niveles de litemia de 0.83 mmol/l. Tras 20 días de ingreso y tratamiento estabilizador del ánimo en rango terapéutico, disminuyen las ideas delirantes de corte megalomaníacao y místico-religioso. Al alta, la clínica maníaca he remitido completamente y la clínica psicótica congruente con estado de ánimo se encuentra en un segundo plano sin repercusión emocional ni conductual. Biorritmos conservados, tendencia a hiperfagia. La paciente realiza tratamiento psiquiátrico bajo control de equipo de enfermería, pero nos enfrentamos a una parcial conciencia de enfermedad por lo que, de cara al alta, para asegurar toma de tratamiento ambulatorio, decidimos administrar tratamiento con aripiprazol oral (con buena respuesta sin efectos secundarios) y aripiprazol depot (abilify Maintena 400 mg), el cual

seguirá administrándose mensualmente en su centro de salud mental.

Finalmente es dada de alta con diagnóstico principal de Trastorno bipolar tipo I, último episodio de fase maníaca en julio 2021.

DISCUSIÓN

El trastorno bipolar en una patología que afecta a la regulación del estado de ánimo, que se caracteriza por su curso recurrente en forma de diversas combinaciones de episodios maníacos, hipomaníacos, depresivos o mixtos. En este trastorno se asocian factores de vulnerabilidad genética con factores de exposición ambiental, que conllevan la aparición de la enfermedad, generalmente en torno a la adolescencia. Presenta un curso recurrente[1]. El diagnóstico precoz es primordial para un tratamiento correcto y un buen pronóstico. Es frecuente que la manía psicótica se confunda con un brote psicótico a filiar, un cuadro depresivo bipolar con unipolar. Un adecuado diagnóstico diferencial y de comorbilidades es fundamental para un manejo correcto de la enfermedad. El trastorno bipolar debe tratarse a largo plazo[2]. La fase maníaca se trata con antipsicóticos asociados a estabilizadores del ánimo, mientras que las fases depresivas son más complicadas de tratar[3]. En el arsenal terapéutico disponemos de antipsicóticos como quetiapina, lurasidona, cariprazina[3,4], antiepilépticos como lamotrigina, hasta antidepresivos asociados a fármacos eutimizantes. El litio sigue siendo el fármaco líder como estabilizador del ánimo. Los

pacientes con trastorno bipolar al debutar suelen presentar parcial conciencia de enfermedad y como hemos comentado, la adherencia al tratamiento es fundamental para un buen pronóstico[2,3]. En este sentido se han realizado diversos estudios en los que se asocia el uso de antipsicóticos inyectables de acción prolongada como estrategia para reducir la falta de adherencia al tratamiento, en el caso de la paciente se utilizó aripiprazol (abilify maintena) con buena adherencia y estabilización de la clínica junto al tratamiento con litio[5].

CONCLUSIÓN

El trastorno bipolar es una enfermedad crónica que cursa en fases, éstas pueden ser fase maníaca, hipomaníaca, depresiva o mixta. Dependiendo la fase se iniciará un tratamiento distinto. Ante debut de la enfermedad y presentar una fase maníaca se inicia tratamiento con antipsicótico y fármaco estabilizador del ánimo que salvo contraindicación será el Litio. De cara al alta en pacientes con parcial conciencia de enfermedad, lo cual es propio en los debuts del trastorno bipolar, se recomienda iniciar tratamiento con antipsicótico inyectable depot para aumentar la adherencia al tratamiento.

BIBLIOGRAFIA

[1]. Vallejo Ruiloba J. Introducción a la psicopatología y la psiquiatría. 8ª ed. Barcelona: Elsevier Masson; 2015.

[2]. Pfennig A, Bschor T, Falkai P, Bauer M. The Diagnosis and Treatment of Bipolar Disorder. Dtsch Arztebl Int. 2013; 110(6): 92–100.

[3]. Harrison PJ, Cipriani A, Harmer CJ, Nobre AC, Saunders K, Goodwin GM, et al. Innovative approaches to bipolar disorder and its treatment. Ann N Y Acad Sci. 2016; 1366(1): 76–89.

[4]. Edinoff A, Ruoff MT, Ghaffar YT, Rezayev A, Jani D, Kaye AM, et al. Cariprazine to Treat Schizophrenia and Bipolar Disorder in Adults. Psychopharmacol Bull. 2020; 50(4): 83–117.

[5]. Pacchiarotti I, Tiihonen J, Kotzalidis GD, Verdolini N, Murru A, Goikolea JM, et al. Long-acting injectable antipsychotics (LAIs) for maintenance treatment of bipolar and schizoaffective disorders: A systematic review. Eur Neuropsychopharmacol. 2019; 29(4): 457-470.

REUMATOLOGÍA

Capítulo 87.

HÍGADO GRASO Y ARTRITIS PSORIÁSICA; LO QUE ESCONDE LA PIEL QUE HABITO

Autores: Fernández Guill, E; Piqueras García, M.M; Egea Fuentes, A; Pérez González, P; Lozano Rivas, N.

Especialidad: Médica.

Servicio de trabajo: Reumatología.

RESUMEN

En este caso clínico describimos la importancia del hígado graso no alcohólico como comorbilidad inherente a la psoriasis y a la artritis psoriásica, formando parte del síndrome metabólico que acompaña a estas enfermedades. Esta patología es muy prevalente en el colectivo del que hablamos y se ha de buscar activamente puesto que en muchos casos es asintomática hasta que da la cara y ya no es reversible. De ahí la importancia en su diagnóstico precoz, pues existen medidas para tratarla y precisa en todos los casos de una reevaluación terapéutica.

Palabras clave: Nonalcoholic fatty liver disease, Psoriatic arthritis, Liver fibrosis.

CASO CLÍNICO

Varón de 49 años entre cuyos antecedentes patológicos destaca que es fumador de 20 cigarrillos diarios, que fue diagnosticado a los 18

años de psoriasis con afectación en cuero cabelludo y codos, y que no tiene otros factores de riesgo cardiovascular (FRCV), es decir; no tiene hipertensión arterial (HTA) ni diabetes mellitus (DM) ni dislipemia (DLP) y tampoco padece obesidad (su índice de masa corporal (IMC) es de 26,2 kg/m2). Como otros antecedentes no relevantes para el caso clínico, tiene enfermedad por reflujo gastroesofágico, hernia de hiato, fractura de una vértebra dorsal de alto impacto, enfermedad de Dupuytren bilateral y ha sido intervenido hace años de apendicectomía y de hemorragia intracraneal por el traumatismo de alto impacto.

A los 32 años, es decir, 14 años después del diagnóstico de psoriasis, el paciente comienza con artralgias siendo diagnosticado un año después de artritis psoriásica (APs) poliarticular periférica (Figura I) con afectación en manos, pies, rodillas, codos y entesitis de un calcáneo (Figura II). Analíticamente tiene un HLA-B27 negativo y muestra una autoinmunidad negativa, como caracteriza a la APs, incluyendo negatividad para factor reumatoide y anticuerpos antinucleares. Ante el diagnóstico de APs se inicia tratamiento con sulfasalazina 1,5g y leflunomida 20mg, precisando cambio a los 3 años por recidiva de la psoriasis cutánea y las artralgias. Es entonces cuando inicia metotrexato (MTX) en combinación con diferentes fármacos anti-TNF durante 2 años, primero etanercept, después adalimumab y el último infliximab, sin conseguir un buen control articular pero sobre todo cutáneo, con una psoriasis que cada vez es más extensa y grave (Figura III). Se prueba así mismo con abatacept, que no resulta efectivo. En este

momento se decide un cambio de diana terapéutica, iniciando Ustekinumab 45mg en combinación con MTX, obteniendo un excelente control tanto cutáneo como articular durante 9 años, tras lo cual hace un fallo secundario y recae de la parte articular. Así mismo en este momento empiezan a empeorar las enzimas hepáticas que ya estaban ligeramente aumentadas desde los 43 años, con unas cifras de GPT que oscilan entre 50-100U/L, GOT en torno 45U/L, GGT oscilando entre 200-500U/L y FA y LDH con valores de 150 y 256 U/L respectivamente, estando el perfil lipídico intacto.

Cuando se detectó inicialmente la elevación discreta de transaminasas ya se había realizado un estudio mediante serologías incluyendo la sífilis, los virus hepáticos clásicos y otros virus que pueden causar hepatopatía, como el VIH, siendo todos negativos. También se habían hecho dos ecografías abdominales que informaron de esteatosis hepática leve-moderada (grado I-II). Es por ello que en este momento, para completar el estudio y aclarar el diagnóstico, se decide solicitar una elastografía hepática, la cual informa de esteatosis hepática difusa severa METAVIR F3, con alta probabilidad de esteatohepatitis no alcohólica (EHNA). Con el objetivo de evitar medicación hepatotóxica en este momento se suspende MTX y se optimiza Ustekinumab a 90mg, sin obtener mejoría articular ni hepática, por lo que se cambia a Secukinumab 300mg, llegando al momento actual sin existir todavía respuesta articular ni hepática. El siguiente tratamiento que se valorará en la próxima revisión es guselkumab.

DISCUSIÓN

El hígado graso no alcohólico (HGNA) supone un diagnóstico de exclusión, habiendo de descartar ciertas condiciones para poder diagnosticarlo, como el alcoholismo, la medicación esteatogénica y los virus hepatotropos. Se asocia fuertemente al síndrome metabólico, habiendo un nexo extensamente demostrado con los FRCV clásicos. Así mismo el HGNA es común en las enfermedades autoinmunes (EAS), sobre todo en la APs, donde la prevalencia se duplica respecto a la población general [1,2]. Esto ocurre porque en las EAS existe inflamación crónica de bajo grado capaz de afectar al hígado y a otros órganos, y en concreto la APs se asocia con resistencia insulínica, obesidad y síndrome metabólico debido a disregulación entre mediadores proinflamatorios y antiinflamatorios, a favor de los primeros [3].

El paciente que nos ocupa no tiene FRCV y en el estudio complementario se descartan posibles causantes de hepatopatía. Dado que lleva MTX, fármaco potencialmente esteatogénico [4], inicialmente se atribuye su HGNA a este medicamento y se retira, escogiendo Secukinumab por su seguridad hepática. Lejos de mejorar, la hepatopatía persiste lo que nos hace pensar que desde el principio su HGNA se ha asociado a la resistencia insulínica propia de la psoriasis [5].

El HGNA afecta a un 30% de la población general. Supone la primera causa de hepatopatía en occidente, sin tener en cuenta los casos que no se diagnostican, puesto que es con frecuencia asintomática y cursa con transaminasas normales en el 40% de casos. Además asocia morbimortalidad importante. El 10% de

pacientes con HGNA evoluciona a cirrosis en veinte años y de estos el 25% muere a los cinco años por complicaciones relacionadas con la cirrosis. El HGNA se caracteriza por la ausencia de daño de hepatocitos y por ello es reversible, siendo las medidas higiénico-dietéticas las que mayor evidencia tienen para su regresión. Pero cuando evoluciona a EHNA hay ya daño hepatocitario e inflamación y distintos grados de fibrosis que ya no son reversibles.

CONCLUSIÓN

La APs predispone al desarrollo de HGNA al margen de los FRCV clásicos. Su fisiopatología es compleja y se relaciona con una disregulación de los mediadores inflamatorios. En caso de sospecha es importante su búsqueda activa, puesto que puede ser poco sintomática y sin embargo en un porcentaje no desdeñable de pacientes evoluciona a cirrosis con un desenlace fatal. El diagnóstico diferencial incluye entre otros la toxicidad hepática medicamentosa, y es que en Reumatología se emplean múltiples fármacos hepatotóxicos, como lo es el MTX. El diagnóstico temprano es importante para el manejo del paciente e implica una reevaluación terapéutica, puesto que habremos de incidir en las medidas higiénico-dietéticas y minimizar los fármacos hepatotóxicos.

BIBLIOGRAFIA

[1]. Pakchotanon R, Ye JY, Cook RJ, Chandran V, Gladman DD. Liver Abnormalities in Patients with Psoriatic Arthritis. J Rheumatol. 2020 Jun 1;47(6):847-853.

[2]. Ortolan A, Lorenzin M, Tadiotto G, Russo FP, Oliviero F, Felicetti M, D'Incà R, Favero M, Piaserico S, Doria A, Ramonda R. Metabolic syndrome, non-alcoholic fatty liver disease and liver stiffness in psoriatic arthritis and psoriasis patients. Clin Rheumatol. 2019 Oct;38(10):2843-2850.

[3]. Prussick RB, Miele L. Nonalcoholic fatty liver disease in patients with psoriasis: a consequence of systemic inflammatory burden? Br J Dermatol. 2018 Jul;179(1):16-29.

[4]. Gelfand JM, Wan J, Zhang H, Shin DB, Ogdie A, Syed MN, Egeberg A. Risk of liver disease in patients with psoriasis, psoriatic arthritis, and rheumatoid arthritis receiving methotrexate: A population-based study. J Am Acad Dermatol. 2021 Jun;84(6):1636-1643.

[5]. Van der Voort EA, Koehler EM, Dowlatshahi EA, Hofman A, Stricker BH, Janssen HL, Schouten JN, Nijsten T. Psoriasis is independently associated with nonalcoholic fatty liver disease in patients 55 years old or older: Results from a population-based study. J Am Acad Dermatol. 2014 Mar;70(3):517-24.

IMÁGENES

Figura I. Estudio de articulaciones periféricas sin hallazgos de interés. Siempre hemos de incluir placa de tórax.

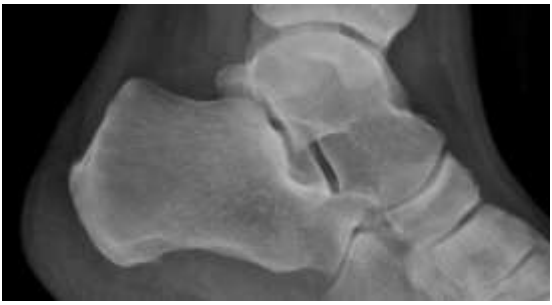

Figura II . Entesopatía incipiente del calcáneo con espolón muy discreto en inserción del tendón aquíleo en el calcáneo.

Figura III. Psoriasis cutánea grave y extensa con afectación pustulosa en espalda.

Capítulo 88.

UNA ARTRITIS DE LIBRO: LA IMPORTANCIA DE UNA BUENA ANAMNESIS Y EXPLORACIÓN FÍSICA PARA LLEGAR AL DIAGNÓSTICO

Autores: Piqueras García, M.M; Fernández Guill, E; Egea Fuentes, Á.; Pérez González, P; Lozano Rivas, N.

Especialidad: Médica.

Servicio de trabajo: Reumatología.

RESUMEN

En el presente caso clínico, se aborda el proceso diagnóstico de un paciente de 51 años ingresado a cargo de Reumatología por oligoartritis, con espondilitis anquilosante como antecedente personal de interés, al que finalmente se diagnosticó de artritis reactiva. Con este caso, pretendemos destacar la importancia de la entrevista clínica y la exploración física del paciente para llegar al diagnóstico correcto de una enfermedad, sin que sus antecedentes médicos nos lleven a error al intentar justificar con los mismos el resto de sus procesos.

Palabras clave: Reactive Arthritis, Ankylosing Spondylitis, Urethritis.

CASO CLÍNICO

Varón de 51 años que ingresa a cargo de Neurocirugía por cervicalgia intensa de tres días de evolución, no irradiada, que le

despierta durante el descanso nocturno, sin fiebre ni otra clínica asociada. Como antecedentes médicos de interés, destaca el diagnóstico de espondilitis anquilosante a los 28 años con HLA-B27 positivo, sin seguir revisiones por Reumatología desde 2009, hepatitis B crónica y varias intervenciones quirúrgicas de hernias cervicales. Tras dos días de ingreso, los neurocirujanos descartan la presencia de mielopatía o de alguna complicación post-intervención, y se plantean darle el alta, pero el paciente comienza con inflamación en la rodilla izquierda (Figura 1), por lo que nos consultan.

Cuando valoramos al paciente, presenta artritis de rodilla izquierda y, además, dolor y tumefacción a nivel del dorso del pie derecho (Figura 1), que le limita el apoyo del mismo. En la analítica destaca una elevación de proteína C reactiva de 15 mg/L, siendo la de la analítica al ingreso de 2 mg/L, con leucocitosis leve, sin otros datos de interés. Como primera opción diagnóstica, nos planteamos una oligoartritis microcristalina, pero al realizar una artrocentesis de la rodilla izquierda y observar el líquido sinovial al microscopio, no se visualizan cristales, presentando el líquido características inflamatorias.

Se decide dejar al paciente ingresado a nuestro cargo con el fin de estudiar el cuadro. En nuestra siguiente visita, decidimos reinterrogar al paciente, llevando a cabo una historia clínica y anamnesis por aparatos reglada, y una exhaustiva exploración física. En la exploración física, destaca la aparición de inflamación del carpo izquierdo y lesiones cutáneas tipo máculas eritematosas

en plantas (algunas dolorosas a la presión) (Figura 2). Al preguntar al paciente por la aparición de lesiones en genitales, refiere que presenta lesiones indoloras circinadas en el pene desde el ingreso (Figura 3). Además, el paciente comenta molestias urinarias desde hace unos 15 días y desde hace dos días escozor en ambos ojos, para lo que está usando un colirio oftálmico. Sigue sin fiebre, sin alteraciones del hábito gastrointestinal y sin más clínica que la mencionada.

Ante la conjunción de oligoartritis aditiva y lesiones compatibles con balanitis circinada, queratodermia blenorrágica y dudosa conjuntivitis, con una alta sospecha de uretritis concomitante, se hace el diagnóstico de presunción de artritis reactiva por *Chlaymidia trachomatis*. Se le pregunta al paciente por antecedentes epidemiológicos de interés, negando prácticas sexuales de riesgo. Se extraen hemocultivos, urocultivo y cultivo de exudado uretral. También técnicas de reacción en cadena de la polimerasa (PCR) para *Chamydia* en exudado uretral y en el líquido sinovial extraído. Se inicia tratamiento antibiótico con doxiciclina oral y una dosis de ceftriaxona intramuscular, junto con antiinflamatorios no esteroideos (AINEs) pautados.

A los dos días, el paciente presenta en la analítica un empeoramiento de la función renal, que nos obliga a suspender los AINEs e iniciar un ciclo corto de corticoides intravenosos. A los siete días, obtenemos el resultado de la PCR de *Chlaymidia*, que es positiva, confirmando el diagnóstico de artritis reactiva por este microorganismo. Ante la mejoría del paciente, que no vuelve a

presentar artritis en otras localizaciones ni nueva sintomatología, damos el alta hospitalaria, siguiendo revisiones en consultas externas.

DISCUSIÓN

La artritis reactiva (ARe) es una forma de artritis aséptica que suele ocurrir de una a seis semanas después de una infección primaria que inicialmente no afectaba a las articulaciones.[1] Se considera una forma de espondiloartritis. Clásicamente se han descrito tras infecciones de origen genitourinario (GU), por *Chlamydia trachomatis*, o entérico, por los géneros *Yersinia, Shigella, Salmonella o Campylobacter*.[2] Las infecciones GU son la causa más común en países desarrollados de ARe, con mayor incidencia en la población de 30-40 años. La mayoría de las infecciones desencadenantes son asintomáticas, de ahí el infradiagnóstico de esta entidad. Su etiopatogenia es desconocida y las teorías propuestas son complejas.[3] Entre un 30-70% de los pacientes son portadores del antígeno HLA-B27 (como nuestro paciente), experimentando una forma persistente, agresiva y con mayor número de manifestaciones extraarticulares.

En cuanto a la clínica de la ARe por *Chlamydia trachomatis*, el cuadro clínico habitual suele ser una mono-oligoartritis asimétrica de miembros inferiores, resolviéndose el episodio en el primer año. La infección primaria GU puede producir cervicitis en la mujer y uretritis en el hombre, de una a seis semanas antes del desarrollo de la artritis. Además, puede asociar síndrome constitucional y manifestaciones mucocutáneas (balanitis circinada, queratodermia

blenorrágica, úlceras orales), oculares (conjuntivitis, uveítis anterior aguda) y cardiovasculares.[4] La tríada clásica de artritis, uretritis y conjuntivitis, descrita por Reiter, no suele darse en todos los pacientes.

Con respecto al diagnóstico, es primordial el análisis del líquido sinovial (de tipo inflamatorio) y los estudios microbiológicos. De estos últimos, destacan los cultivos de exudado faríngeo y uretral, coprocultivo, serologías y técnicas de PCR. La negatividad de los estudios no descarta el diagnóstico. El tratamiento de la ARe por *Chlamydia* se basa en antibioterapia y AINEs y/o corticoides.[5]

CONCLUSIÓN

Para diagnosticar una artritis reactiva es fundamental una buena anamnesis y una exploración física reglada. Requiere preguntar ciertos datos epidemiológicos y una exploración por sistemas, ya que, muchas veces, el paciente omite información, bien por vergüenza o por desconocimiento de la importancia de la misma en el diagnóstico. En este caso, hay una dificultad añadida, y es que el paciente está diagnosticado de una espondilitis anquilosante, con lo cual, el brote de oligoartritis podría haber sido achacado a la misma, sin recibir el tratamiento adecuado.

Por último, destacar la singularidad de este caso, al presentar la tríada clásica de Reiter y, además, afectación cutánea característica (balanitis circinada y queratodermia), de ahí que lo hayamos catalogado como "un caso de libro".

BIBLIOGRAFIA

[1]. Selmi C, Gershwin ME. Diagnosis and classification of reactive arthritis. Autoimmun Rev. 2014 Apr-May;13(4-5):546-9.

[2]. Schmitt SK. Reactive Arthritis. Infect Dis Clin North Am. 2017 Jun;31(2):265-277.

[3]. Cargnelutti E, Di Genaro MS. Reactive arthritis: From clinical features to pathogenesis. Int J Clin Med. 2013;04(12):20–30.

[4]. García-Kutzbach A, Chacón-Súchite J, García-Ferrer H, Iraheta I. Reactive arthritis: update 2018. Clin Rheumatol. 2018 Apr;37(4):869-874.

[5]. Wendling D, Prati C, Chouk M, Verhoeven F. Reactive Arthritis: Treatment Challenges and Future Perspectives. Curr Rheumatol Rep. 2020 May 26;22(7):29.

IMÁGENES

Figura I. Oligoartritis. Se aprecia tumefacción en dorso del pie derecho (pintado con clorhexidina) y en la rodilla izquierda del paciente.

Figura II . Queratodermia blenorrágica. Se visualizan máculas eritematosas en plantas de los pies del paciente.

Figura III. Balanitis circinada.Vesículas y erosiones superficiales e indoloras en el pene y escroto, con patrón circinado.

Capítulo 89.

INSUFICIENCIA SUPRARRENAL PRIMARIA ASOCIADA A TROMBOSIS AORTO-ILÍACA Y MESENTÉRICA

Autores: Egea Fuentes, Á; Lozano Rivas, N; Fernández Guill, E; Piqueras García, M.M; Pérez González, P.

Especialidad: Médica

Servicio de trabajo: Reumatología.

RESUMEN

El síndrome antifosfolípido (SAF) es una enfermedad autoinmune caracterizada por trombosis venosa, arterial o de pequeño vaso y/o morbilidad en el embarazo, asociado a la detección de uno o más anticuerpos antifosfolípidos (anticardiolipina, anti-beta2-glicoproteína y/o anticoagulante lúpico). A continuación, se expone un caso de SAF que debutó como insuficiencia suprarrenal (IS) primaria autoinmune, asociado a trombosis aorto-iliaca y mesentérica.

Palabras clave: antiphospholipid syndrome, primary adrenal insufficiency, aortoiliac thrombosis

CASO CLÍNICO

Mujer de 60 años con antecedentes de glaucoma crónico en tratamiento con Bimatoprost e intervenida de atrapamiento cubital

derecho, derivada a Reumatología por sospecha de Lupus Eritematoso Sistémico (LES).

La paciente describió sintomatología de un año de evolución consistente en astenia, dolor y sensación de tumefacción en áreas flexoras de ambas manos de forma alternante e intermitente, así como mialgias y disnea a moderados esfuerzos. La exploración física resultó anodina, permitiendo descartar lesiones cutáneas en ese momento y signos de artritis. Respecto a las pruebas complementarias, el hemograma, bioquímica y proteinograma resultaron normales, así como las pruebas radiológicas para descartar patología tumoral subyacente. Se detectó anticuerpos (ac) antiDNA IgG positivo 38 Ul/mL, ac antinucleares positivos 1/640, ac anti-cardiolipinas (IgM) positivo débil, anticoagulante lúpico y factor transcripcional intermediario (TIF-1 gamma) positivo, resto de autoinmunidad negativa. Con estos datos, la paciente fue diagnosticada de enfermedad indiferenciada del tejido conectivo y se pautó Hidroxicloroquina a 200 mg al día.

En posteriores revisiones, se constató evolución favorable de su sintomatología reumatológica, sin embargo, al cabo de dos años ingresó en otro centro por síndrome constitucional. La paciente relató periodo de dos meses de evolución consistente en náuseas, astenia, hiporexia, pérdida de hasta 10 kg de peso y bajo ánimo, sin clínica gastrointestinal asociada ni otra sintomatología. Se cursó ingreso tras la detección de anemia normocítica normocrómica asociada a insuficiencia renal prerrenal, hipotensión e hiponatremia. Durante su estancia, se detectó ACTH

basal 7.3 pg/ml y cortisol basal <0.1 mcg/dl, por lo que se solicitó RMN cerebral. En la misma, se objetivó un microadenoma hipofisario de 5 mm, por lo que se diagnosticó inicialmente de insuficiencia suprarrenal (IS) secundaria. Tras mejoría clínica con tratamiento corticoideo y resolución de insuficiencia renal con sueroterapia, fue dada de alta con hidroaltesona 20 mg en desayuno y 10 mg en comida. Durante su seguimiento en consultas de Endocrinología, se detectó elevación de ACTH basal hasta alcanzar 1052 pg/ml, por lo que el cuadro fue interpretado finalmente como IS primaria.

Tres años después, la paciente fue remitida desde otro centro a cirugía cardiovascular por dolor y debilidad de ambos miembros inferiores y ausencia de pulsos femorales y distales a la exploración. En el angio-TAC se informó de trombosis arterial completa de la aorta abdominal infrarrenal (Figuras I y II), con ocupación parcial de ambas arterias ilíacas comunes y trombosis de los primeros 18 mm de la arteria mesentérica superior (Figura III) de apariencia subaguda, sin datos de sufrimiento intestinal. Se decidió un manejo quirúrgico, con realización de by-pass aorto-bifemoral. La paciente fue dada de alta con antiagregación y estatinas. Al ser valorada tras su ingreso en consultas de Reumatología y ya con diagnóstico de SAF, se decidió anticoagular con Acenocumarol.

DISCUSIÓN

En el presente caso, se ha expuesto una forma de presentación poco habitual de SAF como IS primaria de causa autoinmune asociado a una complicación trombótica de localización excepcional a nivel aorto-ilíaco y mesentérico. El SAF puede provocar trombosis en prácticamente cualquier territorio, sin embargo la trombosis aortoilíaca y la mesentérica en relación con SAF se consideran localizaciones extremadamente raras, que no alcanzan la decena de casos publicados en la literatura[1]. En nuestra paciente, el antecedente conocido de anticoagulante lúpico positivo permitió relacionar rápidamente este evento con SAF. Con ello, se recomendó el tratamiento anticoagulante de mantenimiento con Acenocumarol, además del tratamiento revascularizador precoz, mandatorio en el momento agudo.

Las complicaciones endocrinas en el SAF también son raras, aunque entre ellas la IS se considera la más frecuente[2]. En cuanto a los mecanismos lesionales de las glándulas suprarrenales en SAF, la trombosis venosa bilateral y/o hemorragia suprarrenal son considerados los más comunes, y además, se ha postulado el mecanismo autoinmune y el microtrombótico[3]. En nuestro caso, dado que la IS ocurrió con anterioridad al diagnóstico de SAF, la relación etiológica entre IS y SAF se alcanzó de forma retrospectiva tras el evento trombótico. Además, dada la ausencia de signos hemorrágicos/trombóticos en las pruebas de imagen de suprarrenales de la paciente, se sospechó un mecanismo autoinmune ligado a SAF. Por otro lado, tras la detección en la paciente de TIF-1 gamma, factor relacionado con dermatomiositis

y procesos neoplásicos[4], se realizaron pruebas complementarias con las que se descartaron estas etiologías. No hemos hallado a día de hoy en la literatura, relación entre TIF-1 gamma y SAF. Para el tratamiento de la IS asociada a SAF, se recomienda el reemplazo hormonal con hidrocortisona, además de la terapia anticoagulante de mantenimiento[5].

CONCLUSIÓN

Ante la detección de eventos trombóticos venosos o arteriales en pacientes sin aparentes factores de riesgo o con eventos trombóticos recurrentes, debe descartarse la posibilidad de SAF. La coexistencia de enfermedad oclusiva aortoilíaca aguda, mesentérica y SAF es excepcional, si bien su manejo se asemeja al resto de complicaciones trombóticas. Se recomienda llevar a cabo un tratamiento de revascularización precoz, así como tratamiento anticoagulante para la prevención secundaria de nuevos eventos trombóticos.

La IS puede tratarse de la primera manifestación de SAF y puede producirse por mecanismos hemorrágicos, trombóticos o microtrombóticos y autoinmunes. A día de hoy, no se ha relacionado con la detección de TIF-1 gamma. Para su manejo, se recomienda el tratamiento con hidroaltesona.

BIBLIOGRAFIA

[1]. Hong JL, Hou YT, Lin PC, et al. Antiphospholipid Syndrome-Induced Leriche Syndrome in a Man with Lower Limbs Sensory and Motor Defect. J Cardiovasc Dev Dis. 2021;8(9):104.

[2]. Espinosa G, Santos E, Cervera R, et al. Adrenal involvement in the antiphospholipid syndrome: Clinical and immunologic characteristics of 86 patients. Medicine (Baltimore) 2003;82:106–18.

[3]. Mlekuš Kozamernik K, Jensterle M, Ambrožič A, et al. Adrenal failure and antiphospholipid syndrome. J Int Med Res. 2020;48(7):300060520903659.

[4]. Best M, Molinari N, Chasset F, et al. Use of Anti-transcriptional Intermediary Factor-1 Gamma Autoantibody in Identifying Adult Dermatomyositis Patients with Cancer: A Systematic Review and Meta-analysis. Acta Derm Venereol. 2019;99(3):256-262.

[5]. Fujishima N, Komatsuda A, Ohyagi H, et al. Adrenal insufficiency complicated with antiphospholipid syndrome. The Japanese Society of Internal Medicine 2006; 963-966.

IMÁGENES

Figura I. TAC de aorta abdominal con contraste. Sección en que se muestra la aorta abdominal indemne, sin datos de trombosis (flecha roja)

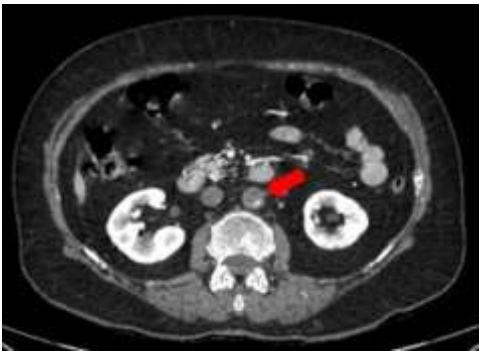

Figura II. TAC de aorta abdominal con contraste. Aorta abdominal con signos de trombosis total a nivel infrarrenal (flecha roja)

Figura III. TAC de aorta abdominal con contraste. Arteria mesentérica superior trombosada (flecha roja)

Capítulo 90.

DOLOR DORSAL DE ETIOLOGÍA INESPERADA

Autores: Pérez González, P; Fernández Guill, E; Piqueras García M.M; Egea Fuentes, A; Lozano Rivas, N.

Especialidad: Médica.

Servicio de trabajo: Reumatología.

RESUMEN

En el presente caso clínico se expone el proceso diagnóstico-terapéutico de un cuadro clínico muy frecuente en urgencias, el dolor dorso-lumbar, que en raras ocasiones se debe a un origen infeccioso, fundamentalmente de origen bacteriano, y menos frecuente fúngico. En nuestra paciente se debía a un patógeno poco descrito en la literatura, la espondilodiscitis por *Candida Glabrata*. Para llevar a cabo un diagnóstico y tratamiento adecuados se requirió la colaboración de diferentes servicios.

Palabras clave: espondilodiscitis, candida glabrata, osteomielitis

CASO CLÍNICO

Consulta una paciente de 72 años por un cuadro de dolor dorsal bajo de 2 meses de evolución, de características mecánicas y que refiere de alta intensidad desde el inicio. Como antecedentes comenta un traumatismo en los meses previos y una hospitalización prolongada por una sepsis urinaria secundaria a

litiasis. En este tiempo niega aparición de fiebre, escalofríos, pérdida de peso, disminución de la fuerza de las extremidades o alteraciones en la sensibilidad. La paciente fue diagnosticada en 1986 de carcinoma lobulillar de mama izquierda tratada con mastectomía radical y linfadenectomía axilar, que presentó recaída 3 años después y en 2010, con última revisión en 2020 sin evidencia de recidiva. Como otros antecedentes médicos destacar diabetes mellitus tipo 2 con retinopatía diabética, dislipemia, osteoporosis, hipotiroidismo primario autoinmune y síndrome depresivo. En la exploración física, la paciente refería dolor a la palpación de la musculatura paravertebral lumbar bilateral, sin apofisalgias. La fuerza estaba limitada por el dolor, la sensibilidad estaba conservada en las cuatro extremidades y los reflejos estaban disminuidos bilateralmente en miembros inferiores.

Se decidió ingreso para manejo del dolor y estudio del cuadro. Como pruebas complementarias se realizó inicialmente una radiografía anteroposterior y lateral de toda la columna en la que se apreciaba una fractura aplastamiento a nivel de D12, listesis en L5, abundantes osteofitos, megaapófisis transversas L5 y fenómeno de vacío en discos L3-L4 y L4-L5.

Con estos datos, se planteó como diagnóstico diferencial, entre la fractura osteoporótica o la recidiva metastásica del tumor primario frente a un proceso infeccioso primario. Con ese fin, se solicitó TC toraco-abdomino-pélvico, donde se describió una fractura-aplastamiento en D12 asociado a inflamación en D11-D12. Se solicitó una resonancia magnética de columna lumbar, con

hallazgos compatibles con espondilodiscitis D11/D12 con fractura asociada del platillo superior de D12 y pequeña colección intersomática que no permitía descartar que se tratase de de un pequeño absceso (Figuras I-III).

Con el fin de aclarar el patógeno causante, se realizó biopsia vertebral y se envió a microbiología, donde se aisló una *Candida Glabrata* sensible a anfotericina B. Se confirmó así el diagnóstico de espondilodiscitis T11/T12 por *Candida Glabrata*.

Como tratamiento se pautó inicialmente anidulafungina durante dos semanas, para después cambiarlo en base a los resultados del fungigrama, por Anfotericina B, otros 25 días. Durante este tiempo, y combinando con tratamiento rehabilitador, la paciente refirió mejoría progresiva del dolor, hasta su alta definitiva.

DISCUSIÓN

La espondilodiscitis en adultos es una etiología de dolor dorsolumbar poco frecuente. Suele ser el resultado de la diseminación hematógena de un agente patógeno desde un foco lejano. La sintomatología habitual suele ser dolor dorsal, que no remite con analgesia habitual, que se suele acompañar de elevación llamativa de reactantes de fase aguda. En ocasiones, no existe fiebre asociada, por lo que su diagnóstico se suele retrasar hasta meses desde el inicio pudiendo confundirse con un proceso degenerativo.

Para ayudar en el proceso diagnóstico, la radiografía tienen baja

rentabilidad, precisando la realización de otras técnicas de imagen como la resonancia magnética, que, junto con el estudio microbiológico de una muestra obtenida mediante biopsia, permiten el diagnóstico definitivo, como fue el caso de nuestra paciente. La espondilodiscitis suele estar causada por un único microorganismo, siendo el *Staphylococcus aureus* el germen más habitual[1]. La participación de hongos en estos procesos es extremadamente rara, presentándose como infección oportunista en pacientes inmunodeprimidos. Por su parte, *Candida glabrata* es un microorganismo saprofita de las mucosas gastrointestinales, genitourinaria y respiratoria. Debemos sospecharlo en pacientes con factores de riesgo, como el uso previo de antibioterapia de larga duración, antecedentes de candidemia, cirugías recientes, presencia de catéter venoso central y diabetes mellitus, como es el caso de nuestra paciente[2]. En estos pacientes, el síntoma guía es el dolor, siendo las complicaciones neurológicas y la formación de abscesos infrecuentes.

El tratamiento antifúngico dirigido debe prolongarse al menos 6 semanas, precisando desbridamiento quirúrgico, en el caso de déficit neurológicos o síntomas de compresión medular. La anfotericina B sigue siendo el tratamiento de elección[3]. El seguimiento no suele precisar de nuevas imágenes, sino que se basa en el control sintomático y descenso de reactantes [1].

CONCLUSIÓN

El dolor dorsal supone un reto diagnóstico-terapéutico en urgencias por la amplitud del diagnóstico diferencial y la errática

respuesta a la analgesia. Debemos sospechar dicha infección en pacientes con dolor intenso mantenido, sin traumatismo ni fractura en radiografías, que no evolucionan correctamente con analgesia habitual. Aunque la resonancia aporta información relevante, en muchas ocasiones es precisa una biopsia para filiar el microorganismo causante. Con dicho diagnóstico de sospecha, se debe iniciar el tratamiento antimicrobiano lo antes posible, siendo la *Candida glabrata* un patógeno poco frecuente y poco descrito en la bibliografía y que se debe sospechar en inmunocomprometidos. A pesar de ello, suele responder adecuadamente a antifúngicos de forma prolongada.

BIBLIOGRAFIA

[1]. Berbari EF, Kanj SS, Kowalski TJ, Darouiche RO, Widmer AF, Schmitt SK, et al. 2015 Infectious Diseases Society of America (IDSA) Clinical Practice Guidelines for the Diagnosis and Treatment of Native Vertebral Osteomyelitis in Adults. Clin Infect Dis. 2015;61(6):e26–46.

[2]. Gagliano M, Marchiani C, Bandini G, Bernardi P, Palagano N, Cioni E, et al. A rare case of Candida glabrata spondylodiscitis: case report and literature review. Int J Infect Dis. 2018;68(2018):31–5.

[3]. Chia SL, Tan BH, Tan CT, Tan SB. Candida spondylodiscitis and epidural abscess: Management with shorter courses of anti-fungal therapy in combination with surgical debridement. J Infect. 2005;51(1):17–23.

IMÁGENES

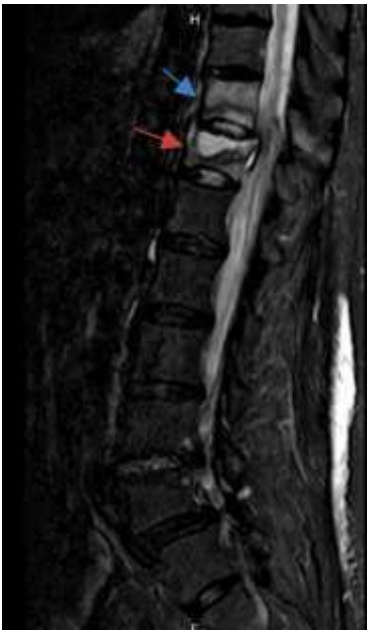

Figura I. RMN STIR. Corte sagital de columna dorso-lumbar. Con flecha roja fractura por aplastamiento D12 y azul, D11, con cambios inflamatorios.

Figura II . RMN en T11. Corte sagital de columna dorso-lumbar. Hipodensidad en cuerpos vertebrales D11 y D12

Figura III. RMN en T12. Corte sagital de columna dorso-lumbar. Se aprecia la pequeña colección intersomática con la flecha roja.

URGENCIAS

Capítulo 91.

DISFUNCIÓN DEL SISTEMA DE CONDUCCIÓN CARDÍACO COMO CAUSA DE DISNEA

Autores: Gallego Navarro, A.; Tello Montoliu, A.

Especialidad: Médica.

Servicio de trabajo: Urgencias.

RESUMEN

Presentamos el caso de un varón de 64 años que acude a Urgencias por astenia y disnea de mínimos esfuerzos de dos semanas de evolución. La disnea es un síntoma guía que debe orientarnos a descartar patología cardiopulmonar, entre otros. En este caso, se encontró un bloqueo auriculoventricular completo junto a bloqueo de alto grado con conducción 2:1, sugestivo de enfermedad avanzada del sistema de conducción cardíaco, que precisó tratamiento definitivo con marcapasos permanente.

Palabras clave: Dyspnea, Atrioventricular block, Pacemaker.

CASO CLÍNICO

Paciente de 64 años con dislipemia y tabaquismo como factores de riesgo cardiovascular y sin cardiopatía previa que acude a Urgencias por astenia y disnea. El paciente describe la disnea de moderados esfuerzos progresando en las dos últimas semanas hasta hacerse de mínimos esfuerzos y mareo ortostático. Niega dolor

torácico, palpitaciones, pérdida de peso u otra sintomatología a la anamnesis por aparatos. Como tratamiento habitual únicamente refiere la toma diaria de estatina y analgésicos ocasionales. En la auscultación cardiopulmonar presenta ritmo bradicárdico sin ruidos patológicos, objetivando en la toma de constantes vitales una bradicardia. Se realiza electrocardiograma (ECG) que muestra bloqueo auriculoventricular (BAV) con conducción ventricular 2:1 y morfología de bloqueo incompleto de rama derecha [Figura I]. Con el diagnóstico de BAV 2:1 se estudia la respuesta cronotropa tras un minuto de ejercicio leve-moderado, observando una ausencia de aumento fisiológico de la frecuencia cardíaca con el ejercicio físico, pasando de 47 latidos por minuto (lpm) en reposo a 42 lpm tras el ejercicio, con aparición de disnea.

La analítica realizada en Urgencias muestra un fracaso renal agudo (elevación de creatinina -1.47 mg/dl- y descenso del aclaramiento de creatinina según CKD-EPI hasta 50.11 ml/min) con iones dentro de la normalidad (potasio sérico 4.7 mEq/L) y NT-proBNP de 4371 pg/ml). Se descartan causas transitorias de bloqueo, como fármacos o hiperpotasemia, por lo que se decide ingreso para implante de marcapasos definitivo.

Durante la monitorización en camas de Urgencias el paciente presenta BAV completo con ritmo de escape ventricular de QRS ancho con morfología de bloqueo de rama izquierda [Figura II], precisando perfusión intravenosa de fármaco cronotrópico positivo -isoproterenol a 1 microgramo/minuto- y tratamiento con antihistamínicos por reacción eritematosa tras la perfusión de

dicho fármaco, con buena respuesta cronotropa que evitó la colocación de un marcapasos transitorio. Se realiza ecocardiografía mientras se encuentra en ritmo de BAV 2:1 con fracción de eyección de ventrículo izquierdo normal sin signos congestivos.

Durante el ingreso se implanta marcapasos bicameral Medtronic a aurícula derecha y estímulo de rama izquierda logrando amplitud de QRS de 120 milisegundos tras estimulación, sin incidencias durante el proceso. Tras esto permanece asintomático en planta, con ECG tras implante de dispositivo que muestra ritmo sinusal a 74 lpm con ritmo ventricular estimulado por marcapasos con QRS estrecho [Figura III] y analítica con mejoría de función renal (creatinina 0.99 mg/dl), por lo que se decide alta a domicilio.

DISCUSIÓN

La disnea se define como la sensación subjetiva de falta de aire y supone un motivo de consulta frecuente en los servicios de Urgencias tanto hospitalarios como de Atención Primaria. Su diagnóstico diferencial abarca patología pulmonar (neumonía, enfermedad pulmonar obstructiva crónica, asma o tromboembolismo pulmonar), psicógena (ansiedad), hematológica (anemia) o cardíaca (isquemia miocárdica, insuficiencia cardíaca con edema agudo de pulmón o trastornos del ritmo, especialmente bradiarritmias) [1]. La bradicardia se define como una frecuencia cardíaca en reposo inferior a 60 lpm y entre sus etiologías cardíacas destacan la disfunción del nodo sinusal y los bloqueos auriculoventriculares. Los bloqueos auriculoventriculares se

clasifican en primer, segundo o tercer grado en función de que las aurículas conduzcan de forma constante, intermitente o se encuentren totalmente disociadas a los ventrículos, respectivamente [2].

Ante una bradicardia objetivada mediante cualquier otra vía, la realización de un ECG de 12 derivaciones resulta clave para el diagnóstico al establecer la relación entre aurículas y ventrículos, clasificar el grado de bloqueo y aportar información pronóstica mediante la morfología del complejo QRS: un ritmo de escape de QRS ancho, como en este caso clínico, se asocia a degeneración del sistema His-Purkinje y un peor pronóstico [3].

En el diagnóstico diferencial de un bloqueo auriculoventricular completo se debe excluir causas reversibles como la hiperpotasemia, infecciones, la toma de fármacos cronotrópicos negativos o la isquemia cardiaca. Sin embargo, la etiología más frecuente es la fibrosis degenerativa – enfermedad de Lev o Lenegre- del sistema de conducción cardíaco [4]. El tratamiento definitivo del BAV completo por causa no reversible consiste en la colocación de un marcapasos permanente puesto que, en ausencia del mismo, la supervivencia al año cae hasta el 50-70% respecto a aquellos pacientes portadores de marcapasos [4].

CONCLUSIÓN

La disnea constituye un síntoma limitante en la calidad de vida del paciente que obliga a descartar patología cardiaca y concretamente, en presencia de frecuencia cardíaca baja, bradiarritmias. Para ello,

el ECG supone una herramienta barata, rápida, fácil de realizar y de gran utilidad.

El BAV de segundo grado tipo 2:1 presenta un gran riesgo de progresión a BAV completo y, en esta última entidad, la presencia de un ritmo de escape con QRS ancho supone un factor de mal pronóstico que asocia afectación avanzada del haz de His-Purkinje. Una vez identificada la patología es imprescindible descartar causas reversibles como la hiperpotasemia, los fármacos o la isquemia, puesto que el tratamiento consiste en la implantación de un marcapasos definitivo.

BIBLIOGRAFIA

[1]. González JAN, Romero PD, Remartínez SG, Lucena MJ. Protocolo diagnóstico y terapéutico de la disnea-insuficiencia respiratoria. Medicine. 2015;11(88):5274–9.

[2]. del Val Martín D, Rodríguez Muñoz D, Zamorano Gómez JL. Bradiarritmias: Disfunción sinusal, bloqueo auriculoventricular y trastornos de la conducción intraventricular. Medicine. 2017;12(38):2267–74.

[3]. Clark BA, Prystowsky EN. Electrocardiography of atrioventricular block. Card Electrophysiol Clin. 2021;13(4):599–605.

[4]. Vogler J, Breithardt G, Eckardt L. Bradiarritmias y bloqueos de la conducción. Rev Esp Cardiol (Engl Ed). 2012;65(7):656–67.

IMÁGENES

Figura I. Ritmo sinusal a 50 lpm con BAV 2:1 con QRS estrecho con morfología de bloqueo incompleto de rama derecha.

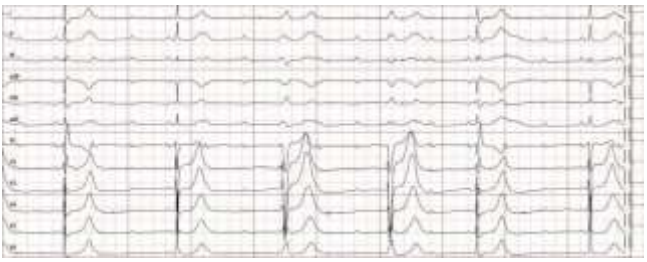

Figura II . Bloqueo auriculoventricular completo con ritmo de escape ventricular a 35 lpm con morfología de bloqueo completo de rama izquierda.

Figura III. Ritmo sinusal a 74 lpm con ritmo ventricular estimulado por marcapasos en rama izquierda.

Capítulo 92.

INSUFICIENCIA SUPRARRENAL CRÓNICA DIAGNOSTICADA EN URGENCIAS

Autores: Cubillana Martínez, Mª José; Navarro Barrios, Álvaro; Pérez Ballesta, Ana; Cayuela Fuentes, Valentín; Martínez Zapata, José María.

Especialidad: Médica.

Servicio de trabajo: Urgencias.

RESUMEN

Presentamos el caso clínico de una mujer de 23 años que consultó en Urgencias por vómitos y decaimiento junto con escalofríos y mal estado general, cuadro que se repetía desde su infancia según refería, destacando, además, hipoglucemia, hipotensión y piel fría y sudorosa. Por todo ello se solicitó cortisol libre (0,9 mcg/dL) y se sospechó insuficiencia suprarrenal, siendo diagnosticada finalmente durante su ingreso. La enfermedad de Addison es un trastorno hipofuncionante insidioso y progresivo de la corteza suprarrenal. Su diagnóstico es clínico y el tratamiento depende de la causa.

Palabras clave: Enfermedad de Addison, adulto joven, insuficiencia suprarrenal primaria.

CASO CLÍNICO

Mujer de 23 años que consultó en Urgencias por cuadro de náuseas con vómitos, mal estado general y decaimiento de dos días de evolución. Además, refería hormigueo en hombros y miembros superiores. Como antecedentes de interés destacaba hipotiroidismo en tratamiento con levotiroxina 75mg y cuadro ansioso-depresivo y síntomas de ansiedad fóbica y de trastorno de la alimentación en seguimiento por Salud Mental desde 2019 y en tratamiento con mirtazapina y paroxetina.

Durante la entrevista la paciente refirió episodios similares consistentes en vómitos de repetición con épocas de decaimiento y ánimo bajo desde su infancia. Refirió gesto autolítico en relación con dichos episodios en agosto de 2020. Manifestó haberse tomado su medicación de forma errática en las últimas semanas, negó ánimo bajo en ese momento, gesto autolítico o toma de hipoglucemiantes orales (tratamiento de diabetes de su madre). A la exploración destacaba hipotensión (75/59 mmHg), taquipnea (20 rpm), leves signos de deshidratación junto con piel fría y sudorosa, auscultación cardiopulmonar normal, abdomen sin alteraciones y exploración neurológica dentro de la normalidad. Se solicitó analítica urgente donde destacaba hipoglucemia (50 mg/dL), hiponatremia (119 mEq/L), hipopotasemia (3,6 mEq/L) e hipocloremia. Además, acidosis metabólica en la gasometría y lactato de 2,3 mEq/l.

Se pasó a sala de observación para su monitorización y tratamiento y se entrevistó e informó a la madre de la paciente, quien corroboró

lo descrito anteriormente. Se le administró 1000 cc de suero fisiológico 0,9%, 100 mg de hidrocortisona y se solicitó nueva analítica de control a las 4 horas. Durante su estancia en Urgencias, la paciente refirió mejoría clínica y se objetivó mejoría de los parámetros analíticos. Ante la sospecha de insuficiencia suprarrenal se solicitó cortisol sérico, hallando un valor de 0,9 mcg/dl.

Se decidió y cursó ingreso a Unidad de Corta Estancia para estudio y tratamiento hospitalario. En planta a cargo de Endocrinología se amplió estudio hallando mejoría de los niveles electrolíticos y los siguientes valores analíticos: FSH 2,9 mUi/ml; LH 2,4 mUi/ml; estradiol 19 pg/ml; prolactina 515 mUi/ml; ACTH basal 757 pg/ml; TSH 35,8 uUi/ml; 17XOH progesterona basal 0, 1mUi/ml; IGF-1 97,2 mUi/ml. Mantuvo buen estado general en todo momento y toleró adecuadamente el tratamiento corticoideo por vía oral, por lo que se dio de alta con tratamiento corticoideo oral de mantenimiento, ajuste de pauta de levotiroxina y se le informó de la actuación en caso de situaciones agudas o estresantes, además de la necesidad de acudir a Urgencias en caso de vómitos para administración de tratamiento por vía parenteral o intramuscular.

En consultas externas se ajustó el tratamiento para el hipotiroidismo primario descompensado (TSH 35,8 Ui/ml) y se mantuvo el mismo tratamiento para la insuficiencia suprarrenal.

DISCUSIÓN

Paciente mujer joven que presentaba astenia, hipotensión, hipoglucemia y síntomas gastrointestinales de larga evolución; con exámenes de laboratorio con hiponatremia, hiperkalemia y niveles de cortisol sérico bajos y ACTH elevados, cuadro que sugirió insuficiencia suprarrenal. Nuestra paciente ya había referido dicha sintomatología en repetidas ocasiones, por lo que había sido valorada por su médico de atención primaria siendo diagnosticada de gastroenteritis aguda y de cuadro ansioso-depresivo, en relación con los vómitos, ansiedad fóbica y trastorno de la alimentación, para lo que se le había indicado la toma de antidepresivos. La paciente, además, había realizado un gesto autolítico hacía dos años en relación con el decaimiento y el ánimo bajo, lo cual apoyaba más dicho diagnóstico. Durante la entrevista clínica, se le interrogó sobre la posible ingesta de hipoglucemiantes orales (tratamiento de diabetes que padecía la madre de la paciente), negándolo en todo momento. Tampoco reconocía ánimo bajo que justificara el decaimiento en el momento de la consulta.

Según la literatura, el 60% de los sujetos con enfermedad de Addison (EA) requieren de la valoración de varios médicos hasta llegar al diagnóstico de la enfermedad, como sucedió en nuestro caso. [1] La EA puede clasificarse como primaria, un daño directo a la glándula con incapacidad para producir cortisol; o secundaria, cuando la disfunción es de la hipófisis anterior con déficit de ACTH y en consecuencia, una hipofunción de la corteza suprarrenal. [2] Puede presentarse aislada o como un síndrome

poliglandular autoinmune, en asociación con enfermedad tiroidea, como en nuestro caso, o diabetes mellitus tipo 1. [3] Las manifestaciones clínicas se explican por el déficit hormonal y dependen de la edad y de la etiología subyacente. La prueba diagnóstica definitiva es la determinación de cortisol antes y después de la administración de ACTH y el tratamiento consiste en glucocorticoides de mantenimiento. [4]

CONCLUSIÓN

Ante un paciente que acude a Urgencias presentando un cuadro clínico crónico consistente en decaimiento, astenia y pérdida de peso se precisa de una valoración integral. Si además encontramos alteraciones electrolíticas en pruebas de laboratorio, es necesario descartar patología endocrina. Cuando se sospecha una alteración suprarrenal, se debe medir cortisol, actividad de renina plasmática, aldosterona y ACTH en sangre previo al inicio del tratamiento sustitutivo, siendo indispensable determinar la etiología y patologías asociadas. [5]

El cuadro clínico prolongado en un paciente como el descrito se entiende porque la corteza suprarrenal posee una reserva funcional, y la clínica grave comienza cuando la pérdida es del 90%. Es imprescindible la educación del paciente y familiares.

BIBLIOGRAFIA

[1]. Ten S, New M, Maclaren N. Clinical Review 130: Addison's disease 2001. J Clin Endocrinol Metab. 2001; 86: 2909-2920.

[2]. Shulman D, Palmert MR, Kemp SF. Lawson Wilkins Drugs and Therapeutics Committee. Adrenal Insufficiency: still a cause of morbidity and in childhood. Pediatrics. 2009; 119: 484-494.

[3]. Erichsen M, Lovas K, Fougner K, Svartberg J, Hauge E, Bollerslev J et al. Normal overall mortality rate in Addison's disease, but young patients are at risk of premature death. Eur J Endocrinol. 2009; 160: 233-237.

[4]. August GP. Consultation with the specialist: treatment of Adrenocortical Insufficiency. Pediatr Rev. 1997; 18: 59-62.

[5]. Hsieh S, White P. Presentation of primary adrenal insufficiency in childhood. J Clin Endocrinol Metab. 2011; 96: 925-928.

Capítulo 93.

DOLOR INTENSO TRAS CIRUGÍA RECIENTE

Autores: Quirante Melgarejo, M. A.; Sánchez Fernández, M. M.; González Meseguer, A.; Bartasiute, D.; Bernal Martínez, L.

Especialidad: Médica.

Servicio de trabajo: Urgencias.

RESUMEN

En este caso clínico se trata el proceso diagnóstico- terapéutico de un varón de 31 años que unos días después de someterse a una cirugía de prótesis de glúteos, comienza a sentir dolor intenso e impotencia funcional en miembro inferior izquierdo con importante edema, diagnosticándose de fascitis necrotizante, lo que le lleva a sufrir un cuadro de shock séptico y fracaso multiorgánico. Gracias a la rapidez del diagnóstico, al tratamiento quirúrgico urgente, tratamiento antibiótico y a las curas diarias, se consigue mejorar su situación clínica.

Palabras clave: Acute pain, necrosis, antibiotic

CASO CLÍNICO

Varón de 31 años sin antecedentes médicos de interés, que consulta en urgencias por dolor y aumento de tamaño de miembro inferior izquierdo que comenzó hace 3 días y ha ido empeorando de manera progresiva. Fue intervenido hace 10 días de prótesis de glúteos bilateral y desde entonces se encuentra en reposo en decúbito

prono. Ha estado con tromboprofilaxis con heparina 40mg subcutánea inyectada en dicho miembro. Se han realizado curas locales de herida por cirujano plástico particular en domicilio. A la exploración el paciente presenta regular estado general, palidez cutánea con temperatura de 39º e hipotensión compensada con taquicardia a 140 lpm, frecuencia respiratoria de 26 rpm y saturación de oxígeno del 99%. La auscultación cardiopulmonar es normal. Presenta miembro inferior izquierdo con muslo edematoso e hiperalgesia, con impotencia funcional por el dolor y pulso pedio conservado. Miembro inferior derecho sin hallazgos de interés. Se realiza analítica que revela leucocitosis de 47.27 10e3/uL, con 96% de neutrofilia, proteína C reactiva de 49.83 mg/dL, procalcitonina de 200mg/dL y tiempo de protrombina del 57% . Ante la sospecha de fascitis necrotizante versus hematoma a tensión, se realiza tomografía computerizada (TC) donde se visualiza prótesis glúteas con nivel hidroaéreo, así como múltiples burbujas de aire dentro de colecciones que se extienden entre planos fasciales musculares, más evidente en miembro inferior izquierdo, hallazgos compatibles con fascitis necrotizante en región glútea y miembros inferiores (Figura 1). Se decide intervenir al paciente con tratamiento quirúrgico urgente y se inicia antibioterapia con clindamicina y tazocel. A las pocas horas de ingresar en Reanimación desarrolla un cuadro de shock séptico con fracaso multiorgánico con necesidad de soporte vasoactivo, ventilatorio y terapia de reemplazo renal continua. Durante su ingreso se realizan curas diarias en quirófano por parte de cirugía plástica, bajo anestesia general. Gracias a las curas, al tratamiento antibiótico y

soporte vital, se consigue mejorar su situación clínica, por lo que pasa a planta de cirugía plástica para seguimiento.

DISCUSIÓN

La fascitis necrotizante (FN) es una infección de la piel y de los tejidos blandos que progresa muy rápidamente, provocando la destrucción y necrosis de la fascia y de la grasa, además asocia importante toxicidad sistémica y una alta mortalidad [1]. La FN es considerada la forma más grave de infección de partes blandas. A pesar de las mejoras en cuanto a técnicas diagnósticas y terapéuticas en los últimos años, se estima una mortalidad del 20% [2]. Existen algunos factores predisponentes para su desarrollo, como son la diabetes mellitus, la arteriopatía periférica, enfermedades reumáticas, la inmunosupresión y las cirugías recientes, factores que son cada vez más prevalentes en nuestro medio, sin embargo en muchas ocasiones se trata de pacientes jóvenes sin comorbilidad asociada [3]. Existen algunos signos clínicos que nos deben hacer sospechar de la existencia de fascitis necrotizante, como serían flictenas, edema, induración, crepitación o presencia de gas en las pruebas de imagen, y ausencia de adenitis o linfangitis [4]. Su diagnóstico es esencialmente clínico y su pronóstico depende de la precocidad diagnóstica y de la rapidez del tratamiento, que se basa en soporte hemodinámico, cirugía y antibioterapia empírica [5].

CONCLUSIÓN

La fascitis necrotizante es una infección bacteriana grave cuya causa más frecuente son los estreptococos del grupo A. La puerta de entrada son lesiones abiertas en la piel y es frecuente que se produzca tras una cirugía. Los síntomas inicialmente suelen ser confusos y puede desarrollarse rápidamente, por lo que puede ser difícil de diagnosticar. El tratamiento inmediato es clave, por lo que es esencial actuar con rapidez mediante antibioterapia y cirugía urgente.

BIBLIOGRAFIA

[1]. Chen LL, Fasolka B, Treacy C. Necrotizing fasciitis: A comprehensive review. Nursing. septiembre de 2020;50(9):34-40.

[2]. Bonne S, Kadri SS. Evaluation and Management of Necrotizing Soft Tissue Infections. Infect Dis Clin North Am. septiembre de 2017;31(3):497-511.

[3]. Leiblein M, Marzi I, Sander AL, Barker JH, Ebert F, Frank J. Necrotizing fasciitis: treatment concepts and clinical results. Eur J Trauma Emerg Surg. abril de 2018;44(2):279-90.

[4]. Peetermans M, de Prost N, Eckmann C, Norrby-Teglund A, Skrede S, De Waele JJ. Necrotizing skin and soft-tissue infections in the intensive care unit. Clin Microbiol Infect. enero de 2020;26(1):8-17.

[5]. Rampal S, Ganesan T, Sisubalasingam N, Neela VK, Tokgöz MA, Arunasalam A, et al. Local Trends of Antibiotic Prescriptions for Necrotizing Fasciitis Patients in Two Tertiary Care Hospitals

in Central Malaysia. Antibiotics (Basel). 17 de septiembre de 2021;10(9):1120.

IMÁGENES

Figura I. TC de extremidades inferiores:nivel hidroaéreo en prótesis glúteas, burbujas de aire en colecciones predominantes en miembro inferior izquierdo.

Capítulo 94.

AVISA SI HAY SHISHA

Autores: Puche Bolarín, T; Rivera Sánchez, P; Manso Murcia, Clara; Martín Magán, M.M; Coronado Arias, V.L.

Especialidad: Médica.

Servicio de trabajo: Urgencias.

RESUMEN

Se traslada a Urgencias a una mujer de 24 años por crisis convulsiva tras consumo de alcohol y de un shisha de vainilla. La intoxicación por monóxido de carbono (CO) es la causa más frecuente de muerte por tóxicos, principalmente por combustión incompleta, después del consumo drogas. Aunque las manifestaciones clínicas son muy inespecíficas, induciendo a diagnósticos erróneos, suelen debutar con cefalea, vómitos y somnolencia. El estado clínico del paciente y los niveles de carboxihemoglobina (COHb) nos indican la gravedad de la intoxicación y medidas terapéuticas a seguir.

Palabras clave: Smoking Water Pipes, Carbon Monoxide, Toxicity.

CASO CLÍNICO

Mujer de 24 años trasladada por servicios de Urgencias Extrahospitalarias tras avisar por episodio de pérdida de

conciencia, rigidez generalizada y movimientos tónico-clónicos de extremidades seguido de período confusional. Asocia leve cefalea y sensación nauseosa desde hace unas horas. Niega síntomas de infección respiratoria y/u gastrointestinales. Niega consumo de tóxicos. Sin antecedentes médico-quirúrgicos de interés. No antecedentes familiares destacables. A su llegada a Urgencias la paciente se encuentra estable hemodinámicamente, consciente y orientada en tres esferas, apirética, eupneica, saturación de oxígeno 98%, normocoloreada y normohidratada. Exploración física por sistemas anodina, destacando mordedura en ambos laterales de la lengua. En analítica sanguínea destaca creatinkinasa elevada y tóxicos en orina negativos. Se solicita radiografía simple de tórax y TAC craneal simple sin contraste intravenoso sin hallazgos de patología aguda.

Dado el desconocimiento de la causa precipitante, se realiza anamnesis detallada, haciendo hincapié sobre actividades realizadas, alimentos y/o fármacos consumidos en las últimas 24 horas. Alertándonos, cuando relata que tras la cena acudió a un local consumiendo dos copas de ginebra acompañadas de un shisha sabor vainilla. Se extrae gasometría venosa, destacando una COHb de 24%, iniciándose inmediatamente oxigenoterapia con mascarilla reservorio a 15 litros por minuto. Realizando controles posteriores normalizando niveles de COHb gradualmente, sin nuevos episodios ni incidencias durante su observación y monitorización en nuestro servicio.

DISCUSIÓN

El CO es el gas tóxico más común, cuyas características hacen que su exposición pase desapercibida. Los principales mecanismos fisiopatológicos son la hipoxia tisular y el daño celular directo mediante: formación de carboxihemoglobina (la afinidad del CO por la hemoglobina es de 200-300 veces mayor que para el oxígeno, desplazando a éste y originando hipoxia hística); unión a otras proteínas (como la mioglobina muscular y la cardíaca) y daño celular directo [1]. Existen varias fuentes de producción de CO, en nuestro medio, siendo más frecuente la combustión incompleta de calentadores de agua alimentados por propano, gas ciudad, hornillos, braseros, barbacoas, chimeneas, cachimbas…etc [2].

Los valores normales de COHb son 1-2%, existiendo situaciones excepcionales con niveles elevados sin manifestación clínica como anemia hemolítica, tabaquismo activo y/o pasivo [3]. Se considera el diagnóstico de intoxicación a partir del 5%. En general, se puede decir que los primeros síntomas suelen aparecer con valores superiores al 5-10%; valores por encima del 60% pueden producir la muerte.

En intoxicaciones leves o moderadas los síntomas son muy inespecíficos y tan solo la sospecha clínica o el contexto en el que se encuentra el enfermo nos hará sospecharla [2] .Es importante destacar que cifras normales de COHb no descartan el diagnóstico, porque el paciente ya pudo recibir oxígeno antes de la valoración. La gravedad de la intoxicación parece más relacionada con la unión del CO con citocromos, lo cual explicaría la sintomatología asociada según los niveles de COHb (Figura I). La agresividad en

el tratamiento de este tipo de intoxicación variará en función del estado clínico del paciente y consistirá en soporte vital ABCDE, eliminación del tóxico, aplicación de oxigenoterapia al 100% y tratamiento de las complicaciones agudas. Debemos tener en cuenta la probable aparición de un síndrome neurológico tardío hasta 40 días posteriores a la intoxicación [3].

CONCLUSIÓN

La anamnesis detallada de las circunstancias previas a las crisis convulsivas puede orientar el diagnóstico hacia la intoxicación por CO, confirmándose con los niveles de COHb.

La importancia de determinar los niveles de COHb, ante episodios de pérdida de conocimiento o convulsiones sin causa clara precipitante, para evitar diagnósticos y tratamientos en ocasiones prolongados y erróneos.

BIBLIOGRAFIA

[1]. Intoxicación con monóxido de carbono. En: Tintinalli JE, Kelen GD, Stapczynski JS, editores. Medicina de Urgencias. 5 Ed, 2002. p. 1484-8 (México: MC Graw Hill).

[2]. Buchelli Ramirez H, Fernández Alvarez R, Rubinos Cuadrado G, Martinez Gonzalez C, Rodriguez Jerez F, Casan Clara P. Elevated carboxyhemoglobin: sources of carbon monoxide exposure. Arch Bronconeumol. 2014 Nov;50(11):465-8.

[3]. Longo P, Barini O. Epileptic syndrome resulting from severe carbon monoxide poisoning. Rev Paul Med. 1945 Oct;27:318. Portuguese.

[4]. Sibón Olano A, Martínez-García P, Vizcaya Rojas, Romero Palanco JL.Intoxicación por Monóxido de Carbono.Cuad Med Forense. 2007 En; 47 (13): 65-69.

IMÁGENES

COHb (%)	Signos y síntomas
<10	Asintomático.
10-20	Cefalea y vasodilatación.
20-30	Cefalea , disnea, angor de esfuerzo.
30-40	Cefalea intensa, nauseas, vómitos, alteraciones visuales, debilidad.
40-50	Síncope, taquicardia, taquipnea.
50-60	Coma, convulsiones, respiración irregular.
>60	Parada cardiorrespiratoria.

Figura I. Efectos clínicos de la intoxicación por CO. Reproducida de Sibón et al.[4]

Capítulo 95.

PERICARDITIS RECURRENTE

Autores: Martínez Sanz, C.; Fernández Amat, I.; López Carrillo, I.C.; Sánchez Hidalgo, M.D.; Gómez Aguilera, A.

Especialidad: Médica

Servicio de trabajo: Servicio de Urgencias

RESUMEN

En este caso clínico desarrollaremos el proceso diagnóstico y terapéutico de un paciente con pericarditis recurrente. A pesar de todas las pruebas realizadas en los ingresos anteriores no había sido posible encontrar una etiología última causante de la enfermedad, por lo que ante tal abanico de posibilidades resulta muy interesante profundizar en el estudio y tratamiento de las pericarditis recurrentes de etiología desconocida.

Palabras clave: Chronic pericarditis, Pericardial Tamponade, Colchicine.

CASO CLÍNICO

Varón de 59 años que consultó en urgencias por dolor centrotorácico tipo pinchazo, sin irradiación, que aumentaba en decúbito supino y con los movimientos respiratorios, y disminuía con la sedestación, acompañado de tos seca y disnea de 24 horas de evolución. La semana previa presentó estando de viaje en

Inglaterra, cuadro de disnea brusca que cedió de forma progresiva al incorporarse y por el que no consultó. El paciente estuvo ingresado en marzo 2018 por derrame pericárdico severo, con signos de compromiso hemodinámico pre-taponamiento, realizando pericardiocentesis diagnóstica y evacuadora con líquido pericárdico negativo para células malignas, con inflamación de predominio linfocitario. No se hallaron datos de citología, cultivos ni serología que enfocaran al diagnóstico como tumoral, infeccioso bacteriano, TBC, ni de carácter autoinmune. En julio 2020 volvió a ingresar por derrame pericárdico moderado y se realizó ventana pleuropericárdica mediante toracoscopia. Desde el alta de julio refiere clínica de hiporexia y astenia con inapetencia y pérdida de 12 kg en menos de un mes. En la exploración de urgencias carótidas rítmicas y simétricas sin soplos ni ingurgitación yugular. Auscultación cardiaca rítmica y sin soplos. Auscultación pulmonar con murmullo vesicular conservado en hemitórax derecho e hipoventilación en base izquierda. Como pruebas complementarias se realizó un electrocardiograma (ECG) donde se objetivaba flutter auricular; una radiografía torácica donde observó un infiltrado en base pulmonar izquierda y cardiomegalia grado II (Figura I); una toracocentesis diagnóstica; un ecocardiograma en el que se objetivó ventrículo izquierdo con ligera hipertrofia con FEVI 45%, derrame pericárdico global muy organizado con máxima separación de hojas pericárdicas de 2 cm y derrame pleural izquierdo organizado con tractos fibrosos (Figura II). Finalmente se solicitó TAC torácico donde se encontraron hallazgos compatibles con derrame pericárdico y derrame pleural izquierdo

moderado con atelectasias segmentarias basales izquierdas (Figura III). Se inició tratamiento con enantyum 50 mg/2ml, diltiazem 360 mg, enoxaparina 120mg/24h y colchicina 0,5 mg. Finalmente el paciente ingresó en planta a cargo del Servicio de Cardiología.

DISCUSIÓN

El término pericarditis recurrente se refiere a un síndrome en el que los síntomas de la pericarditis aguda se repiten tras haber cesado la causa inicial que la originó [1]. El diagnóstico se establece en función de los síntomas y las pruebas complementarias, siendo los síntomas y signos principales el dolor torácico de características pleuríticas, el derrame pericárdico, el roce pericárdico y las alteraciones en el ECG [2]. Las pericarditis pueden ser de origen infeccioso (típicamente vírico), neoplásico, autoinmune o estar relacionado con reacciones de hipersensibilidad (fiebre reumática, colagenopatías, fármacos o secundario a lesión cardiaca como el Sd. de Dessler) [2].

Respecto al curso evolutivo de la enfermedad y las recurrencias, lo habitual es que los primeros síntomas de recurrencia aparezcan dentro de los primeros 18 meses y aunque la mayoría se mantienen asintomáticos entre episodios, algunos pueden presentar finalmente un curso crónico. [2] Estudios recientes (ensayos clínicos COPE y CORE) han concluido que una respuesta positiva al tratamiento inicial con aspirina u otros antiinflamatorios no esteroideos (AINES) se asocia a un riesgo menor de recurrencia, mientras que la no respuesta a AINEs o la necesidad de terapia

inicial con corticoides se asocia a un mayor riesgo de recurrencia. Por último y en caso de no respuesta a ninguno de los tratamientos médicos se plantea la pericardiectomía que, aunque es un procedimiento con baja tasa de complicaciones, éstas pueden llegar a ser graves. En los ensayos clínicos COPE y CORE realizados por los mismos investigadores que evaluaron el papel de la terapia con colchicina para la pericarditis aguda y la pericarditis recurrente respectivamente, se concluyó que este tratamiento reducía de forma considerable la tasa de recurrencias y que el uso previo de corticoides era un factor de riesgo independiente para la recidiva [3,4].

CONCLUSIÓN

La pericarditis recurrente puede ocurrir hasta en un 30% de pacientes que han tenido un episodio previo de pericarditis aguda. En la mayoría de casos se considera un proceso autoinmune en el que otros factores pueden jugar un papel en su desarrollo (viral, neoplásico, TBC, etc.). El diagnóstico se establece según los síntomas y los hallazgos en las exploraciones complementarias con el antecedente de episodio previo. El tratamiento con colchicina disminuye la tasa de recurrencias y la cirugía se reserva como último escalón terapéutico.

BIBLIOGRAFIA

[1]. Braunwald E. Enfermedades del pericardo. En: Fauci AS, Barunwald E, Kasper DL, et al editores. Harrison principios de

medicina interna. Vol 2. 17ªed. México: McGraw-Hill;2008.p.1488-95.

[2]. Adler Y, Imazio M. Recurrent pericarditis. UpToDate; 2021.

[3]. Imazio M, Bobbio M, Cecchi E, Demarie D, Demichelis B, Pomari F, et al. Colchicine in addition to conventionaltherapy for acute pericarditis results of de COlchicine for acute PEricarditis (COPE) Trial. Circulation 2005; 112 (13): 2012-6.

[4]. Imazio M, Bobbio M, Cecchi E, Demarie D, Pomari F, Moratti M, et al. Colchicine as first-choice therapy for recurrent pericarditis: results of the CORE (COlchicine for Recurrent pericarditis) trial. Arch Intern Med 2005; 165 /17):1987-91.

IMÁGENES

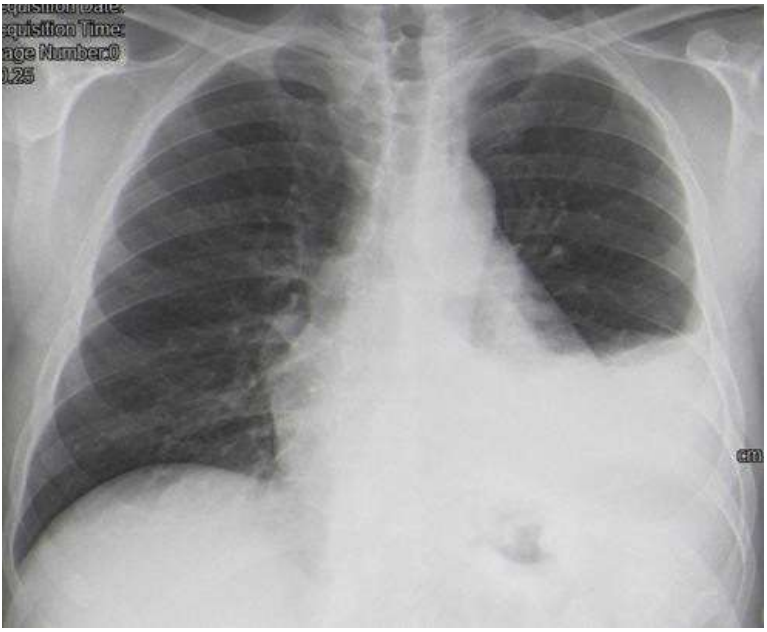

Figura I. Radiografía con infiltrado en base pulmonar izquierda (secundario a ventana pleuropericárdica) y cardiomegalia grado II.

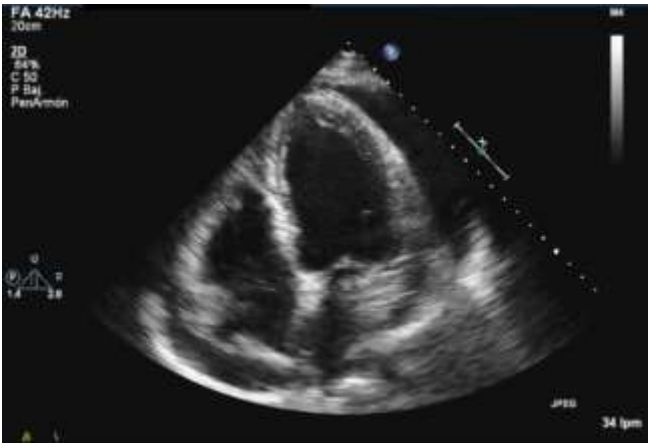

Figura II . Ecocardiograma con derrame pleural moderado.

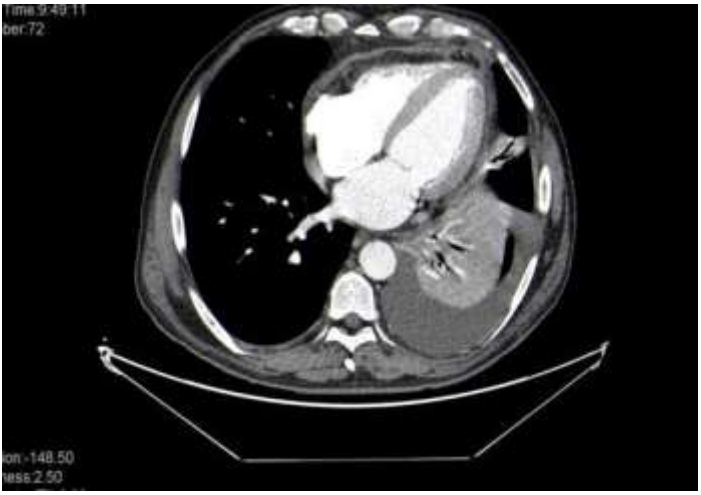

Figura III. TAC con derrame pericárdico y moderado derrame pleural izquierdo con atelectasia segmentaria basal izquierda.

Capítulo 96.

TODO LO QUE SE ESCONDE TRAS EL SÍNCOPE: INFARTO AGUDO DE MIOCARDIO SIN LESIONES CORONARIAS OBSTRUCTIVAS

Autores: Pérez Ballesta, A; Cubillana Martínez, M. J.; Lozano García, F. M.; Salcedo Ballesteros, M. B.; Quero Motto, Eva.

Especialidad: Médica.

Servicio de trabajo: Urgencias.

RESUMEN

Este caso clínico describe el proceso clínico y diagnóstico de un paciente que sufre un síncope, patología frecuente en los servicios de urgencias, y evoluciona hacia una taquiarritmia ventricular sin pulso, precisando reanimación cardiopulmonar y soporte cardiovascular avanzado. La coronariografía urgente reveló la ausencia de lesiones ateroescleróticas en las arterias coronarias y la presencia de vasoespasmo difuso. Tras la realización del test de acetilcolina en una coronariografía programada, se confirmó el diagnóstico de vasoespasmo severo como causante de la muerte súbita recuperada.

Palabras clave: Syncope, Cardiopulmonary Resuscitation, Advanced Cardiac Life Support.

CASO CLÍNICO

Varón de 40 años, diagnosticado de trombocitemia esencial en tratamiento con anagrelida, exfumador, sin otros factores de riesgo

cardiovascular, que presentó sensación de ardor retroesternal ascendente, sin opresión torácica, acompañado de sensación de mareo, palpitaciones y sudoración, remitiendo con reposo. Posteriormente, presentó un vómito escaso seguido de una pérdida de conciencia de segundos de duración, sin pérdida de control de esfínteres y con recuperación espontánea. El paciente acudió a los servicios de emergencia para valoración, encontrándose ya asintomático. A la exploración física no destacaron hallazgos significativos, con auscultación cardiaca normal. Se cursó analítica de sangre con bioquímica básica, hemograma y coagulación básica, sin mostrar alteraciones, y un electrocardiograma (ECG) donde se objetivó ritmo sinusal a 58 latidos por minuto (lpm), eje 30-60º y sin alteraciones agudas de la repolarización (Figura 1). Tras los resultados de las pruebas y permaneciendo el paciente asintomático en todo momento, fue dado de alta con el diagnóstico de síncope sin signos de alarma.

A la salida del hospital, el paciente sufrió un episodio dolor torácico con palpitaciones, sudoración profusa y sensación de mareo. A su llegada de nuevo al servicio de urgencias, presentó pérdida de conciencia y al monitorizarlo se objetivó ritmo de fibrilación ventricular (FV). Se inició reanimación cardiopulmonar (RCP) avanzada y se administraron durante la misma hasta dos desfibrilaciones y 1 mg de adrenalina por vía intravenosa (IV), consiguiendo ritmo sinusal. Se avisó a la Unidad de Cuidados Intensivos (UCI). De nuevo, se objetivó ritmo de taquicardia ventricular (TV) que progresó a FV, precisando nueva

desfibrilación y administración de 300 mg de amiodarona por vía IV, consiguiendo ritmo sinusal. Se realizó intubación orotraqueal y canalización de vía central subclavia, consiguiéndose la estabilidad hemodinámica. En el ECG posterior se apreció ritmo sinusal a 84 lpm con QRS estrecho y PR normal, bloqueo incompleto de rama derecha del Haz de His, supradesnivel de 1 mm en derivación II y descenso del segmento ST de V1 a V3, sin alteraciones en derivaciones posteriores. Ante la sospecha de cardiopatía isquémica, apoyada por unos niveles de Troponina T de 300 ng/dl, se realizó precarga con 900 mg de acetilsalicilato de lisina y 600 mg de clopidogrel y se realizó ecocardiografía que objetivó hipocinesia medioapical y basal de la cara inferior, con función de eyección del ventrículo izquierdo del 55%. La angioplastia primaria (Figura 2) objetivó ausencia de lesión en arterias coronarias y un espasmo coronario difuso con afectación marcada de la arteria descendente anterior (DA) media y la arteria obtusa marginal 1 (OM1), rama de la arteria circunfleja (Cx), ésta última sin flujo, el cual se recuperó tras la administración de nitroglicerina.

Ante una evolución favorable, en un segundo tiempo se realizó un cateterismo con test de acetilcolina que confirmó el vasoespasmo severo con reproducción de la clínica y elevación del ST. Se realizó una RMN cardiaca que objetivó necrosis miocárdica en el territorio de la arteria Cx, diagnosticándose de infarto de miocardio sin lesiones coronarias obstructivas, entidad conocida como MINOCA (Myocardial Infarction with No Obstructive Coronary Arteries). El

paciente fue dado de alta tras la implantación de un desfibrilador automático implantable (DAI) en prevención secundaria y con tratamiento farmacológico.

DISCUSIÓN

El síncope se define como una pérdida de conciencia transitoria, secundaria a hipoperfusión cerebral y caracterizada por un comienzo rápido, corta duración y recuperación espontánea completa [1,2]. El síncope presenta múltiples características en común con otras patologías, por lo que tiene un amplio diagnóstico diferencial. Los 3 principales grupos diagnósticos son: síncope reflejo o neuromediado, síncope secundario a hipotensión ortostática y síncope cardiogénico (Figura 3) [1]. Los datos que nos alertarían de estar ante un síncope de posible causa grave son [1]: nueva aparición de discomfort torácico, falta de aliento, dolor abdominal o cefalea; síncope durante el esfuerzo o tumbado; palpitaciones de inicio súbito que preceden o simultáneas al síncope; cardiopatía estructural o patología coronaria grave previas; tensión arterial sistólica < 90 mmHg no explicada por otras causas; sospecha de sangrado intestinal en la exploración rectal; bradicardia persistente < 40 lpm estando despierto o en ausencia de entrenamiento físico; soplo sistólico no diagnosticado. Al identificar un síncope con alguna característica de alto riesgo, el paciente debe permanecer monitorizado y en observación donde se pueda realizar reanimación en caso de deterioro clínico. No debemos olvidar que los pacientes con parada cardiaca, tanto intra

como extrahospitalaria, suelen presentar signos premonitorios de deterioro hemodinámico [3,4].

El síncope de origen cardiogénico por taquiarritmias ventriculares autolimitadas no es una entidad rara [1]. La FV es la arritmia más común en los pacientes con cardiopatía isquémica y por tanto, además de iniciar RCP y desfibrilación inmediata tan pronto como se identifique [3,4], si hay sospecha de cardiopatía isquémica es vital tratar la causa. En nuestro paciente, la coronariografía urgente no mostró lesiones obstructivas significativas, por lo que su proceso diagnóstico se inclinaba hacia el infarto agudo de miocardio conocido como MINOCA [5].

CONCLUSIÓN

El síncope constituye uno de los motivos de consulta más frecuentes en un servicio de urgencias [1,2], por lo que ser capaz de identificar aquellos que pueden ocultar un diagnóstico y un pronóstico grave para el paciente es crucial. La historia clínica debe ser evaluada cuidadosamente en el primer contacto del paciente con los servicios sanitarios y, generalmente, junto con la exploración física, nos proporcionará las pistas para dirigir y alcanzar el diagnóstico.

En los síndromes coronarios agudos es igualmente aplicable la importancia de la historia clínica, siendo el objetivo principal tras el diagnóstico el restaurar el flujo sanguíneo al miocardio en el menor tiempo posible, para tratar de reducir el tamaño del infarto, las complicaciones y la mortalidad.

BIBLIOGRAFIA

[1]. Arribas F, Barón Esquivias G, Coll Vinent B, et al. Guía ESC 2018 sobre el diagnóstico y tratamiento del síncope. Revista Española de Cardiología 2018;71:837.e1-837.e92.

[2]. García Villa A, Salas Jarque J. Capítulo 8: Síncope. En: Suarez Pita D, Vargas Romero J.C., Salas Jarque J, Losada Galván I, De Miguel Campo B, Catalán Martín P.M., et al. Manual de Diagnóstico y Terapéutica Médica, Hospital Universitario 12 de Octubre. 8ª ed. Madrid: MSD; 2016. 117-127.

[3]. Perkins GD, Graesner J-T, Semeraro F, Olasveengen T, Soar J, Lott C, et al. European Resuscitation Council Guidelines 2021 Resumen ejecutivo 2021:80.

[4]. Soar J, Böttiger BW, Carli P, Couper K, Deakin CD, Djärv T, et al. European Resuscitation Council Guidelines 2021: Adult advanced life support. Resuscitation 2021;161:115–51.

[5]. Ache Y, Guamán C, Viñole L, Vignolo G. Infarto agudo de miocardio sin lesiones coronarias obstructivas - MINOCA: un enigma para el cardiólogo clínico. Rev.Urug.Cardiol. 2020 ; 35(1): 202-230.

IMÁGENES

Figura 1. Primer ECG realizado a nuestro paciente en urgencias..

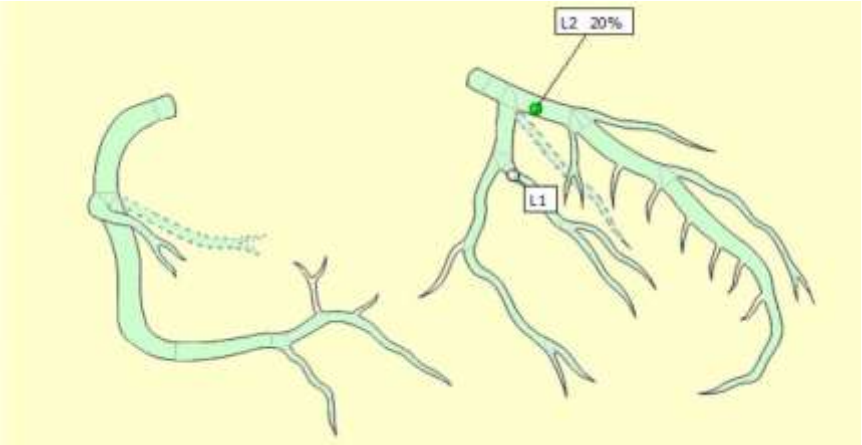

Figura 2 . Esquema del procedimiento diagnóstico de la coronariografía urgente realizada y los hallazgos en nuestro paciente.

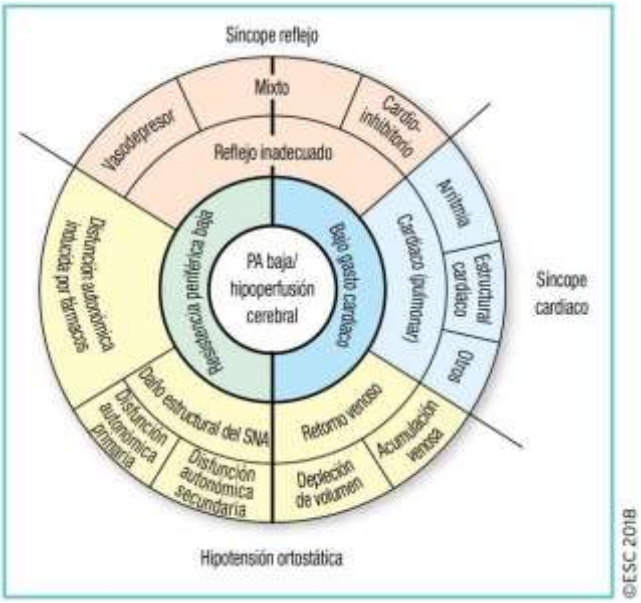

Figura 3. Bases fisiopatológicas de la clasificación del síncope. Gráfico extraído de: Guía ESC 2018 sobre el diagnóstico y el tratamiento del síncope.

Capítulo 97.

NO TODA LUMBALGIA EN URGENCIAS ES MECÁNICA

Autores: Saavedra Ramírez, Pedro Antonio; Lozano Roig, Miguel Ángel; Moreno Molino, José; Peláez Gutiérrez, Mercedes; Egea Simón, Marta.

Especialidad: Médica.

Servicio de trabajo: Urgencias.

RESUMEN

En este caso clínico se trata la importancia de una correcta anamnesis y exploración física de la lumbalgia, uno de los diagnósticos más frecuentes en las urgencias de todo el mundo. A pesar de que más del 90% de las lumbalgias suelen tener un origen musculoesquelético y características mecánicas, en este caso se expone una lumbalgia que, a pesar de haberse producido tras un sobreesfuerzo y por ello poder presuponer características mecánicas, finalmente es diagnosticado de metástasis óseas de un adenocarcinoma de próstata.

Palabras clave: low back pain, prostate cancer, Neoplasm Metastasis

CASO CLÍNICO

Varón de 72 años que acudió a urgencias refiriendo dolor lumbar desde hace 2 semanas tras realizar un sobreesfuerzo levantando un saco. El paciente cuenta un dolor sin irradiación, que se manifiesta de manera continua en el tiempo, tanto en reposo como en

movimiento, sin presentar dolor en otra localización. Al ser un dolor lumbar o lumbalgia con un signo de alarma, como es el dolor presente en reposo, nos enfocamos en descartar posibles causas secundarias del mismo.

Tras ello preguntamos al paciente sobre la presencia de síntomas o antecedentes que nos pudieran ayudar a poder filiar la posible causa del cuadro clínico. El paciente no había presentado fiebre, ningún traumatismo de alta intensidad, ni signos de malestar general o pérdida de peso u otros signos de alarma. Sin embargo, sí destacó que desde hace un año presentaba micciones escasas y muy prolongadas, por lo que decidió acudir en febrero del 2021 al urólogo. Según relató, tras un hallazgo analítico del antígeno prostático específico (PSA) en torno a un valor de 50 ng/ml, se le planteó la posibilidad de realizarse una biopsia prostática, que el paciente rechazó.

En la exploración física, el paciente no presentaba dolor a la palpación de la musculatura paravertebral, ni apofisalgia, pero sí dolor lumbar a la movilidad, tanto activa como pasiva del raquis. Además, realizamos un tacto rectal que evidenció una próstata desestructurada, fija a planos adyacentes, en especial en el lado derecho. Tras ello, al sospechar una posible metástasis ósea de un posible cáncer de próstata, se solicitó una radiografía de columna lumbar lateral (Figura 1) y postero-anterior (Figura 2). En las radiografías se evidenció la presencia de lesiones óseas hiperdensas o blásticas, muy características de las metástasis óseas de un cáncer de próstata.

El paciente finalmente fue ingresado en el hospital para estudio por parte del servicio de urología, donde tras la realización de pruebas complementarias (biopsia prostática, TC tórax-abdomen y gammagrafía ósea), se diagnosticó de adenocarcinoma de próstata con metástasis óseas blásticas costales, vertebrales y en hueso ilíaco izquierdo.

DISCUSIÓN

El dolor lumbar o lumbalgia es una de las causas más frecuentes de asistencia a los servicios de urgencias de todo el mundo, apareciendo en torno al 80% de los adultos de la población general en algún momento de su vida [1]. Se distinguen tres principales tipos según la temporalidad: aguda, si el cuadro persiste durante un período menor a 4 semanas; subaguda, hasta las 12 semanas; y crónica, durante más de 12 semanas. A su vez podemos diferenciar las lumbalgias en función de su sintomatología: mecánica o musculoesqulética, siendo aquella que no presenta signos de alarma y predominante en más del 90% de los casos; lumbalgia con radiculopatía o lumbociatalgia, donde se observaría una irradiación del dolor hacia glúteo y miembros inferiores; y lumbalgia secundaria o dolor lumbar con signos de alarma, al cual hacemos referencia en este caso clínico [1,2].

Normalmente ante toda lumbalgia sin signos de alarma y con una duración inferior a 4 semanas, sin tratamiento, no está indicada la realización de pruebas complementarias. Sin embargo, ante la aparición de al menos un signo de alarma, deberemos solicitar al menos una radiografía de columna. Estos signos de alarma se han

descrito para así poder descartar etiologías potencialmente graves que puedan requerir de un proceso diagnóstico urgente [1,2].

En nuestro caso clínico, el paciente presentaba como principal signo de alarma el dolor de ritmo inflamatorio, es decir, un dolor que aparece tanto en reposo como con el movimiento. Además, podríamos añadir como segundo signo de alarma la sospecha de cáncer de próstata, que no se había descartado al no haberse realizado la biopsia prostática en su momento. Por tanto, se indicó la realización de una radiografía lumbar donde se objetivó nuestra principal sospecha clínica, una lesión ósea blástica, muy característica del cáncer de próstata metastásico [2,3].

CONCLUSIÓN

En este caso clínico hemos querido destacar la importancia de un correcto manejo del dolor lumbar en urgencias, sin presuponer que toda lumbalgia es de características mecánicas dada su alta prevalencia, sin antes realizar una correcta anamnesis y exploración física. Al mismo tiempo, es importante conocer los diferentes diagnósticos etiológicos que puedan desencadenar en una lumbalgia, sobre todo en aquellos casos de tipo inflamatorio o con signos de alarma. En nuestro caso era de vital importancia conocer que el cáncer de próstata que sospechábamos, dado el antecedente del paciente, presenta afinidad por el hueso para metastatizar, siendo típicamente una imagen blástica en las radiografías.

BIBLIOGRAFIA

[1]. Deyo RA, Rainville J, Kent DL. What can the history and physical examination tell us about low back pain? JAMA. 1992;268(6):760–765.

[2]. Chou R, Qaseem A, Snow V, Casey D, Cross JT Jr, Shekelle P, Owens DK; Clinical Efficacy Assessment Subcommittee of the American College of Physicians; American College of Physicians; American Pain Society Low Back Pain Guidelines Panel. Diagnosis and treatment of low back pain: a joint clinical practice guideline from the American College of Physicians and the American Pain Society. Ann Intern Med. 2007 Oct 2;147(7):478-91.

[3]. Zhang X. Interactions between cancer cells and bone microenvironment promote bone metastasis in prostate cancer. Cancer Commun (Lond). 2019 Nov 21;39(1):76.

IMÁGENES

Figura I. Radiografía lateral de columna lumbar: lesión osteoblástica en vértebra L3

Figura II . Radiografía postero-anterior de columna lumbar: lesión osteoblástica en vértebra L3 y hueso ilíaco izquierdo.