CASOS CLÍNICOS

ESPECIALIDADES QUIRÚRGICAS

HOSPITAL CLÍNICO UNIVERSITARIO VIRGEN DE LA ARRIXACA

2019

© Director/es

© Coautor/es

© Hospital Clínico Universitario Virgen de la Arrixaca
ISBN:
DL:
Impreso en España/Printed in Spain
Diseño y maquetación:
Edición a cargo de:

PRÓLOGO

Queridos compañeros,

Presentamos esta cuarta edición de Casos Clínicos con entusiasmo, por la acogida que año tras año tiene entre los residentes y adjuntos del Hospital. Este año debido al elevado número de casos, hemos decidido presentar tres volúmenes de los mismos. El éxito de esta actividad corresponde a cada uno de los autores de los casos, a quienes agradecemos desde aquí su generosa colaboración, tanto en nuestro nombre, como directores de la obra, como en nombre de todos sus posibles lectores.

Desde siempre, los profesionales de salud exponemos y estudiamos los casos clínicos de nuestros pacientes, para aprender junto a otros compañeros, a través del análisis de situaciones concretas de los pacientes. Esta dinámica habitual en nuestro día a día nos ayuda a reconocer enfermedades, evaluar técnicas diagnósticas y terapéuticas, evaluar los resultados de nuestros tratamientos así como la evolución de nuestros pacientes, e incluso analizar los efectos secundarios de los medicamentos, ya sean adversos o beneficiosos.

Las grandes escuelas de negocios utilizan el "Estudio del Caso" para avanzar en el conocimiento de liderazgo, economía, gestión, etc…de cualquier modelo de negocio.

El "Estudio del Caso" lo hemos trasladado a Sesiones Clínicas Generales, donde el conjunto de los profesionales aportan su conocimiento, experiencia y crítica constructiva de los casos presentados.

Con independencia de la mayor o menor experiencia del médico que expone el caso clínico, este ejercicio resulta siempre muy estimulante, controvertido y esclarecedor, ya que nos sitúa frente a nuestras dudas razonables, y por tanto, estimula la observación, favorece la controversia y contribuye a mejorar la práctica clínica al mismo tiempo que reduce el miedo escénico de hablar en público de los más jóvenes.

Nos queda mucho por hacer, desde consolidar los premios a los mejores casos, hasta un sistema de evaluación en sesión general de los casos candidatos a esos premios, pero estamos en el buen camino.

Quiero terminar agradeciendo a las Dras. Gloria Gómez Martínez, María Gutiérrez Sumillera y Verónica Castillo Guardiola, Jefas de Residentes 2018/2019, su ingente trabajo para generar este cuarto concurso, que seguiremos consolidando en los años venideros.

A la Dras. Carmen Botella y Elisabeth Monzó por su asesoramiento a las Jefas de Residentes.

Gracias a todos.

José Domingo Cubillana Herrero
Jefe de Servicio de Docencia y Formación
Hospital Clínico Universitario Virgen de la Arrixaca

INTRODUCCIÓN

Estimados compañeros,

Como Jefas de Residentes del Hospital Clínico Universitario Virgen de la Arrixaca, nos sentimos muy orgullosas de poder presentaros el resultado de vuestro esfuerzo y excelente participación en la 4ª Edición del libro de casos clínicos H.C.U.V.A. Debido al gran número y calidad científica de los casos presentados, nos hemos visto obligados a editar 3 volúmenes diferentes de esta edición: uno con los casos clínicos de especialidades quirúrgicas, otro con los casos de especialidades médicas y un tercero con los correspondientes a servicios centrales.

Debemos agradecer a los integrantes del Comité Científico su gran labor en el proceso de revisión y selección de los mejores casos para su inclusión en el concurso de casos clínicos H.C.U.V.A 2019, y en especial a nuestro Jefe de Estudios, el Dr. José Domingo Cubillana Herrero, por su implicación y colaboración activa en este proyecto.

Esperamos que esta obra refuerce vuestro espíritu investigador como médicos en formación, contando con el reconocimiento de vuestro esfuerzo por parte del Servicio de Docencia y Formación del Hospital Clínico Universitario Virgen de la Arrixaca.

Un abrazo,

María Gutiérrez Sumillera

Gloria Martínez Gómez

Verónica Castillo Guardiola

Jefas de Residentes 2018-2019

Hospital Clínico Universitario Virgen de la Arrixaca, Murcia

INDICE

PRÓLOGO **3**

INTRODUCCIÓN **5**

Capítulo 1. DOLOR ABDOMINAL INESPECÍFICO, UN RETO EN LA PUERTA DE URGENCIAS **11**

Autores: Nicolás López, T.; Gómez Pérez, B.; Alconchel Gago, F.; Rodrigues Silva, K.; Fernández Hernández, J. A.

Capítulo 2. DE DISPLASIA LEVE A TUMOR DE KRUKENBERG **17**

Autores: Ruiz Manzanera, J. J.; Nicolás López, T.; Alconchel Gago, F.; Rodrigues Silva, K.; Gil Vázquez, P. J.

Capítulo 3. METÁSTASIS RETROPERITONEAL DE UN TUMOR GERMINAL: UNA FORMA DE PRESENTACIÓN NO TAN TÍPICA **21**

Autores: Navarro Barrios, Á.; Gómez Pérez, B.; Gómez Ruiz, A.J.; Torres Costa, M.; Fernández Hernández, J.A.

Capítulo 4. MASA QUÍSTICA GIGANTE INTRAABDOMINAL EN UNA PACIENTE CON SÍNDROME DE VACTERL **27**

Autores: González Gil, A.; Hernández Agüera, Q. F.; Gómez Ruiz, A.; Navarro Barrios, A.; Alconchel Gago, F.

Capítulo 5. SÍFILIS RECTAL: LA GRAN SIMULADORA **31**

Autores: Delegido García, A.; Gómez Pérez, B.; Romera García, A.; Conesa Plá, A.; Hernández Agüera, Q. F

Capítulo 6. "GROWING TERATOMA" RETROPERITONEAL GIGANTE. A PROPOSITO DE UN CASO **37**

Autores: Torres Costa, M.; Gómez Valles, P.; Navarro Barrios, A.; Fernández Hernández, J.A.

Capítulo 7. RECIDIVA DE CARCINOMA ESCAMOSO DE MAMA SOBRE INJERTO CON DIEP TRAS EXÉRESIS **43**

Autores: Gómez Ruiz, A.J.; Marín Hernández, C.; González Gil, A.; Navarro Barrios, Á.; Torres Costa, M.

Capítulo 8. FALLO HEPÁTICO SECUNDARIO A NECROSIS SUBMASIVA HEPÁTICA EN PACIENTE TRATADO CON ORLISTAT **47**

Autores: Ferreras Martínez, D.; Alconchel Gago, F.; Martínez Insfran, L. A.; Nicolás López, T.; Ramírez Romero, P.

Capítulo 9. COLECISTITIS HEMORRÁGICA: UNA CAUSA INFRECUENTE DE SHOCK HEMORRÁGICO **51**

Autores: Gómez Valles, P.; Alconchel Gago, F.; Nicolás López, T.; Romera García A.; López López, V.

Capítulo 10. UTILIDAD DEL MODELO 3D EN PLANIFICACIÓN QUIRÚRGICA: A PROPÓSITO DE UN CASO **57**

Autores: Gómez Pérez, B.; Navarro Barrios, A.; Delegido García, A.; Gómez Ruiz, A. J.; López López, V.

Capítulo 11. TUMOR ODONTOGÉNICO QUÍSTICO CALCIFICANTE ASOCIADO A ODONTOMA. REPORTE DE UN CASO **63**

Autores: Camacho Luna, A.; Teruel Hernández, E.; Martín Botella, D.; Caballero Illanes, A.; Cortez Lede M.G.

Capítulo 12. QUISTE DENTÍGERO: REVISIÓN DE LA LITERATURA. A PROPÓSITO DE UN CASO 69

Autores: Teruel Hernández, E.; Caballero Illanes, V; Martín Botella, D; Soriano Arroyo, A.I; Cortez Lede, M.G.

Capítulo 13. FIBROMATOSIS AGRESIVA, UN TUMOR INUSUAL EN CABEZA Y CUELLO.....75

Autores: Soriano Arroyo, A.I.; Caballero Illanes, V.; Camacho Luna, A.; Teruel Hernández, E.; Gutiérrez Sumillera, M.

Capítulo 14. QUISTE ÓSEO SOLITARIO DE LOCALIZACIÓN ATÍPICA 81

Autores: Caballero Illanes, V; Martín Botella, D.; Soriano Arroyo, A.I.; Camacho Luna, A.; Cortez Lede, M.G.

Capítulo 15. HALLAZGO SIMULTÁNEO DE RÁNULA SUBLINGUAL Y QUISTE DERMOIDE SUBMENTAL. PRESENTACIÓN DE UN CASO 85

Autores: Martín Botella, D.; Soriano Arroyo, A.I. ; Camacho Luna, A.J. ; Teruel Hernández, E.; Gutiérrez Sumillera, M.

Capítulo 16. ¿CLAVO O ENDOPRÓTESIS PARA FRACTURA PATOLÓGICA DE CADERA? ALGORITMO TERAPÉUTICO.....89

Autores: Vera Porras, E. M.; Puertas García-Sandoval, J. P.; Valcárcel Díaz, A.; López-Navarro Morillo, F.; Guillamón Marín, M. J.

Capítulo 17. OSTEOMIELITIS VERTEBRAL POR CANDIDA.....95

Autores: Sáez Soto, M.; García García, J.; Rodríguez Sánchez, P.; Negrié Morales, I.; Vela Pardo, S.

Capítulo 18. FRACTURA DE CADERA PATOLÓGICA EN MUJER JOVEN CON HISTORIA DE CÁNCER DE MAMA 99

Autores: López-Navarro Morillo, F.; Navarro Blaya, J. F.; Navío Serrano, C.; Vera Porras, E. M.; Puertas García-Sandoval, J. P.

Capítulo 19. A GRANDES MALES, GRANDES SOLUCIONES: DEFORMIDAD DE RODILLA DE ORIGEN TUMORAL TRATADA MEDIANTE FIJACIÓN EXTERNA CIRCULAR TIPO HEXÁPODO.....105

Autores: Rodríguez Sánchez, P.; García García, J.; Sáez Soto, M.; Cabo Díez, J.; Salcedo Cánovas, C.

Capítulo 20. INESTABILIDAD DE HOMBRO TRAS LUXACIÓN GLENOHUMERAL POSTERIOR A PROPÓSITO DE UN CASO.....111

Autores: García García, J.; García Zafra, F.; Rodríguez Sánchez, P.; Sáez Soto, M.; López-Navarro Morillo, F.

Capítulo 21. LAS TÉCNICAS CLÁSICAS EN LA ERA MICROQUIRÚRGICA: COLGAJO PIERNAS CRUZADAS 117

Autores: López Martínez, J.A.; Vera García, P.J.; Fernández Pascual, C.J.; Seva García, M.C.; Cánovas Sanchís, S.

Capítulo 22. LINFOMA ANAPLÁSICO DE CÉLULAS GIGANTES ASOCIADO A IMPLANTE MAMARIO EN EL CONTEXTO DE UNA RECONSTRUCCIÓN MAMARIA. REPORTE DE UN CASO CLÍNICO 123

Autores: Vera García, P.J.; Moreno Villalba, R.A.; Reed Hölscher, J.A.; López Martínez, J.A.; Rego Hermida, P.

Capítulo 23. ABSCESO EPIDURAL ESPINAL ESPONTÁNEO EN EL NEONATO 129

Autores: García López, A.; Sotos Picazo, S.; López López-Guerrero, A.

Capítulo 24. TRATAMIENTO QUIRÚRGICO DE LA ENFERMEDAD DE PARKINSON: A PROPÓSITO DE UN CASO 135

Autores: Sotos Picazo, S.; García López, A.; Cuartero Pérez, B.; Vázquez Lorenzo, J.

Capítulo 25. CONTRA TODO PRONÓSTICO. MASA PÉLVICA DE ASPECTO MALIGNO E HISTOLOGÍA BENIGNA 141

Autores: Iniesta Albaladejo, M. A.; Gómez Carrascosa, I.; Guijarro Campillo, A.R.; Ibarra Vilar, P.V.; Alfosea Marhuenda, E.

Capítulo 26. EL RETO DIAGNÓSTICO DE LOS TUMORES SINCRÓNICOS GENITALES 147

Autores: Marín Pérez, A.M; Ibarra Vilar, P.; Lorca Alfaro, S.; Martínez Mendoza, A.; Llanos Llanos, M.C.

Capítulo 27. DIAGNÓSTICO DIFERENCIAL EN ENDOMETRIOSIS PROFUNDA 155

Autores: García Campaña, E.; Muñoz Contreras, M.; Pérez Buendía, J.; Campos Hernández, I.; Cánovas López, L.

Capítulo 28. HEMATOMA SUBCAPSULAR HEPÁTICO COMO COMPLICACIÓN DEL SÍNDROME DE HELLP 161

Autores: Kozak, I.; Gómez Carrascosa, I.; Sánchez Mateos, M.R.; Martínez Vicente, L.; De Paco Matallana, C.

Capítulo 29. TRASTORNO DEPRESIVO MAYOR CON RASGOS PSICÓTICOS EN GESTANTE A TÉRMINO 167

Autores: Sánchez-Mateos Enrique, M.R.; Guijarro Campillo, A.F.; Kozak, I.; Gómez Carrascosa, I; Carrascosa Romero, M.C.

Capítulo 30. VÓMITOS EN EL EMBARAZO: ¿SOSPECHA DE MOLA PARCIAL CON EMBRIÓN VIABLE? 173

Autores: Sánchez Romero, J.; Pérez Buendía, J.; Castaño Ruiz, I.; Kozak, I.; Blanco Carnero, J.E.

Capítulo 31. ENDOMETRIOSIS EXTRAPÉLVICA SOBRE EL LIGAMENTO REDONDO 161

Autores: Guijarro Campillo, A.R.; Sánchez-Mateos Enrique, M.R.; Cortés Sandoval, S.; Marín Sánchez, P

Capítulo 32. TÍTULO: RETINOPATÍA LEUCÉMICA Y SU RESOLUCIÓN COMPLETA CON NILOTINIB 187

Autores: García Gallardo, N.; Gijón Vega, E.; García Tomás, B.; Yago Ugarte, I., Marín Sánchez, J.M.

Capítulo 33. TUBERCULOSIS OCULAR: UN RETO DIAGNÓSTICO 191

Autores: García Tomas, B.; Yago Ugarte, I.; Gijón Vega, E.; García Gallardo, N.; Martínez Díaz, R.

Capítulo 34. INFILTRACIÓN COROIDEA METASTÁSICA DIFUSA ASOCIADA A DESPRENDIMIENTO DE RETINA EXUDATIVO COMO PRIMERA MANIFESTACIÓN DE CÁNCER DE MAMA DISEMINADO 197

Autores: Gijón Vega, E.; Martínez Martínez, D.; García Tomás, B.; García Gallardo, N.; Hernández Fernández, J.C.

Capítulo 35. MELANOMA COROIDEO EN PACIENTE INTERVENIDA DE ADENOCARCINOMA DE COLON.....203

Autores: Villa Carpes, J. A.; García Mayol, M. J.; Guzmán Aroca, F.; Felices Farias, J. M.; García Gallardo, N.

Capítulo 36. MENINGIOMA CON EXTENSIÓN EXTRACRANEAL A SENOS PARANASALES. A PROPOSITO DE UN CASO.....209

Autores: Lara Lozano, J. D.; Matías Sánchez, M.; Pícher Gómez, D. J.; Piqueras Sánchez, A. M.; Ferrán de la Cierva, L.

Capítulo 37. INCARCERACIÓN INTESTINAL POR EVISCERACIÓN VAGINAL.....215

Autores: Vidal Crespo, N. ; Nicolás López, T. ; Torres Costa, M. ; Alconchel Gago, F. ; Fernández Hernández, J. A.

Capítulo 1. DOLOR ABDOMINAL INESPECÍFICO, UN RETO EN LA PUERTA DE URGENCIAS

Autores: Nicolás López, T.; Gómez Pérez, B.; Alconchel Gago, F.; Rodrigues Silva, K.; Fernández Hernández, J. Ál.

Especialidad: Quirúrgica

Servicio de trabajo: Servicio de Cirugía General y del Aparato Digestivo

RESUMEN

Los quistes esplénicos son infrecuentes, de comportamiento benigno, con escasa capacidad de malignización. Suelen ser asintomáticos pero pueden presentarse como una masa abdominal o provocar síntomas como dolor abdominal. El diagnóstico definitivo y etiológico es histopatológico. El tratamiento está indicado siempre que sean sintomáticas, afecten a órganos vecinos o tengan más de 5 cm. Siendo de elección la esplenectomía parcial laparoscopia, aunque en ocasiones es necesaria la esplenectomía total.

Palabras Clave: *Quiste esplénico, revestimiento epitelial, dolor abdominal.*

CASO CLÍNICO

Se trata de un varón de dieciséis años sin antecedentes médico-quirúrgicos de interés, que acude a urgencias por presentar dolor continuo y masa palpable en flanco izquierdo de meses de evolución. El paciente refiere que desde hace un año ha estado acudiendo a Urgencias en reiteradas ocasiones por dolor costal tras caída accidental, siendo catalogado como dolor costal inespecífico y siendo tratado de forma sintomática con analgésicos y antiinflamatorios. A la exploración física se halla tumoración sólida, pétrea e inmóvil de seis travesees de dedo en hipocondrio y flanco izquierdo dolorosa a la palpación, sin signos de defensa ni irritación peritoneal *(Figura 1)*. Como exploraciones complementarias presentaba analítica anodina. Se realizó ecografía en la que se objetivó un quiste bien definido de contenido líquido ecógeno, de unos 20 cm de diámetro, con probable origen esplénico. Ante

este hallazgos, para filiar su origen y características del la tumoración, se realiza TAC abdominal, informando de lesión quística esplénica calcificada con importante efecto masa pero sin afectación vascular relevante (*Figura 2)*. Con este diagnóstico, se interviene de forma programada mediante laparotomía hallando tumoración esplénica de unos 20 cm de diámetro con desplazamiento de lóbulo hepático izquierdo, estómago y riñón izquierdo. Gran cantidad de varices; realizándose esplenectomía (*Figura 3*). El paciente fue dado de alta al tercer día tras un postoperatorio favorable. El diagnóstico anatomopatológico informó de quiste epitelial del bazo de tipo epidermoide; epitelio escamoso (CK 5/6 positivo) benigno y aplanado[1]**.**

*Figura 1***.** Tumoración esplénica palpable a la exploración física rotulada con bolígrafo demográfico que ocupa hipocondrio y flanco izquierdo con desplazamiento de órganos internos.

Figura 2. Lesión quística de gran tamaño (diámetro axial de 19, 3x15, 4cms) de bordes definidos con calcificación parcial anterior sin captación de contraste, con efecto masa en pared gastric, lóbulo hepático izquierdo, grandes vasos y riñón.

Figura 3. Tumoración esplénica de 20 cm, sólida pétrea de aspecto anacarado, de bordes bien definidos.

DISCUSIÓN

Los quistes esplénicos son lesiones infrecuentes. Se clasifican según su origen en *parasitarios* (90% hidatídicos) y *no parasitarios*[2]. A su vez, estos últimos pueden ser primarios o verdaderos (cuya pared está epitelizada y probablemente de origen congénito), y falsos o pseudoquistes (tras licuefacción de hematomas o infartos). En nuestro medio, son excepcionales los quistes no parasitarios, siendo más frecuentes los de origen hidatídico. Con una incidencia ínfima, los quistes epiteliales se observan en la segunda o tercera década de la vida, como en nuestro caso. La mayoría son asintomáticos aunque también pueden manifestarse como consecuencia del efecto masa, con dolor, náuseas, vómitos, síntomas respiratorios y urinarios. Una minoría se presenta como abdomen agudo debido a hemorragia intraquística, ruptura o infección[3]. El diagnóstico diferencial se debe hacer con los quistes adquiridos, como el hidatídico, pseudoquistes postraumático y hemangioma[4]. Para ello se utilizan pruebas de imagen, como *la ECO* (se presentan como lesiones anecoicas, uniloculares bien delimitadas, de paredes delgadas) *y el TC* (como lesiones redondeadas, de baja atenuación bien definidas. La PAAF no proporciona mucha información sobre el diagnóstico[5]. Se recomienda *tratamiento quirúrgico* para los pacientes si*ntomáticos, quistes mayores de 5 cm*[6]. Y aquellos con *sospecha de malignidad*, ya que están descritos en un 3% de los casos[7] Actualmente hay una tendencia hacia la esplenectomía parcial (abierta o laparoscopia) con el fin de conservar la función inmunológica esplénica y prevenir complicaciones infecciosas post-esplenectomía. La esplenectomía total se reserva para quistes muy grandes (como en nuestro caso) casi completamente cubiertos por parénquima esplénico, situados en el hilio o por quistes múltiples[8, 9]. Otras técnicas son el destechamiento, marsuapilización y fenestración.

CONCLUSIÓN

A pesar de que los quistes esplénicos son entidades poco frecuentes, siempre tienen que tenerse en cuenta como parte del diagnóstico diferencial del dolor abdominal localizado en hipocondrio izquierdo, sobre todo en pacientes jóvenes. El diagnóstico se realiza mediante pruebas de imagen como el TC. El tratamiento quirúrgico está indicado cuando es grande (a partir de los 5 cm) o produce sintomatología. Y aunque su malignificación es rara, deberemos tenerla presente.

BIBLIOGRAFÍA

1. Vajda P, Kereskai L, Czauderna P, et al. Reevaluación de hallazgos histológicos de quistes esplénicos no parasíticos. *Eur J Gastroenterol Hepatol. 2012; 24: 316-9.*

2. Morgenstern L. Quistes esplénicos no parasíticos: patogénesis, clasificación y tratamiento. *J Am Coll Surg 2002; 194*

3. Qureshi MA, Hafner CD: manifestaciones clínicas de quistes esplénicos: estudio de 75 casos. Am Surg 31: 605-608, 1965

4. Ingle SB, Bisagra (Ingle) CR, Patrike S. Quistes epiteliales del bazo: una vista en miniatura. *World J Gastroenterol 2014; 20 (38): 13899-903*

5. Wu HM, Kortbeek JB. Manejo de los pseudoquistes esplénicos después de un traumatismo: una serie de casos retrospectivos. Soy J Surg. 2006; 191 : 631–634.

6. Hiatt, J.R., Phillips, E.H., and Morgenstem, L. Surgical Diseases of the Spleen. Springer; 2012:27.

7. H. Golmohammadzadeh, G. Maddah, Y.S. Hojjati, A. Abdollahi, H. Shabahang.

   Splenic cyst: Analysis of 16 cases**.** *Caspian J Intern Med., 7 (2016), pp. 217-221.*

8. Chen YY, Shyr YM, Wang SE Quiste epidermoide del bazo. J. Gastrointest. Surg. 2013; 17 : 555–561.

9. Agha RA, Fowler AJ, Saetta A., Barai I., Rajmohan S., Orgill DP, Grupo SCARE La declaración de SCARES: Pautas para el informe de casos quirúrgicos basadas en el consenso. En t. J. Surg. 2016; 34 : 180–186.

Capítulo 2. DE DISPLASIA LEVE A TUMOR DE KRUKENBERG

Autores: Ruiz Manzanera, J. J.; Nicolás López, T.; Alconchel Gago, F.; Rodrigues Silva, K.; Gil Vázquez, P. J.

Especialidad: Quirúrgica

Servicio de trabajo: Servicio de Cirugía General y del Aparato Digestivo

RESUMEN

El tumor de Krukenberg (TK) es definido por la Organización Mundial de la Salud como un carcinoma de ovario metastásico. Presenta un origen gástrico en un 75% de los casos, mientras que el 11% tiene un origen colorrectal. Es un tumor muy infrecuente, pero debido a su rápida progresión requiere un alto nivel de sospecha.

Palabras Clave: *Tumor de Krukenberg, cáncer colorrectal, estómago.*

CASO CLÍNICO

Se trata el caso de una mujer de 38 años que consultó por dispepsia, distensión y dolor abdominal de tres semanas de evolución, asociado a masa palpable en hipogastrio. La paciente presentó CEA de 125 ng/ml y Ca-125 de 78 de U/ml. En TAC de estudio se describió formación quística tabicada en ovario derecho (*Figura 1*), y tras realización de ecografía vaginal se halló tumor ovárico. Fue sometida a histerectomía con doble anexectomía, cuyo análisis anatomopatológico e inmunohistoquímico fue compatible con adenocarcinoma de origen gastrointestinal, probablemente colorrectal. Tras realización de colonoscopia y RMN se halló una tumoración a 12 cm del margen anal (*Figura 2*). Debido a la misma, se realizó una resección anterior baja con anastomosis colorrectal primaria. En la actualidad, la paciente se encuentra en tratamiento adyuvante con quimioterapia.

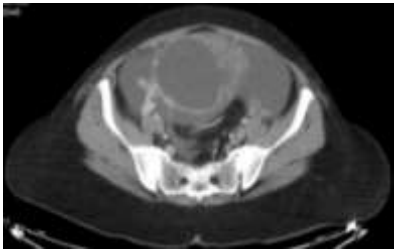

Figura 1. Tumoración ovárica derecha en corte transversal de TAC.

Figura 2. RMN con hallazgo de neoplasia de recto a 12 cm de margen anal.

DISCUSIÓN

El TK de origen colorrectal es infrecuente, representando el mismo el 1,5% de mujeres diagnosticadas de cáncer colorectal[1]. Al ser inusual y por su pronóstico devastador, con una esperanza de vida desde el diagnóstico que oscila de entre 9 a 30 meses, no existe una gran fuente de evidencia bibliográfica. Estos tumores suelen ser sincrónicos o metacrónicos. El 70% son bilaterales, lo que reproduce un empobrecimiento del diagnóstico, al contrario de lo que ocurre en nuestro caso[2].

El diagnóstico clínico y radiológico puede ser insuficiente en el manejo del caso. Por lo tanto, será imprescindible la realización de un estudio anatomopatológico e inmunohistoquímico ante la sospecha de un tumor ovárico, ya que el tratamiento puede cambiar, presentando un peor pronóstico aquellos tumores metastásicos, respecto a los primarios ováricos[3]. Los marcadores tumorales CEA y Ca-125 son útiles para el seguimiento. La histerectomía más doble anexectomía con resección del tumor primario es fundamental (en busca de una *R0*), mientras que la quimioterapia puede aumentar la supervivencia[4].

CONCLUSIÓN

El TK es cáncer muy infrecuente, lo que dificulta la realización de protocolo de manejo adecuado sobre el mismo[5]. Ante la aparición de una tumoración ovárica, no se debería descartar la posibilidad de metástasis en un estómago aparentemente sano, pues el tumor primario podría tener un origen colorrectal, presentando los mismos un pronóstico grave.

BIBLIOGRAFÍA

1. Mazor M, Hsueh S, Gersell D. Metastases to the female genital tract. Analysis of 325 cases. Cancer 1984; 53: 1978-84.

2. Blanco FJ, Hernando E, García JL, Cebollero MP, Bavai A, Del Río F, Sentero MP. Tumor de Krukenberg. A propósito de un nuevo caso. Cir Española 2000; 68: 68-70.

3. Yada-Hashimoto N, Yamamoto T, Kamiura S, Seino H, Sawai K. Metastatic ovarian tumors: a review of 64 cases. Gynecol Oncol 2003; 89: 314-17.

4. Varela C. Tumor de Krukenberg: historia, definición actual y manifestaciones morfológicas en tomografía computada. Rev Chil Radiol 2006; 12: 12-14.

5. Ávila P, Riffo P, Suárez C, Reyes D, Morales M, Morales C. Adenocarcinoma gástrico con metástasis ováricas (tumor de Krukenberg) en paciente de 14 años. Rev Chil Cir 2005; 57: 76-80.

Capítulo 3. METÁSTASIS RETROPERITONEAL DE UN TUMOR GERMINAL: UNA FORMA DE PRESENTACIÓN NO TAN TÍPICA

Autores: Navarro Barrios, Á.; Gómez Pérez, B.; Gómez Ruiz, A.J.; Torres Costa, M.; Fernández Hernández, J.A.

Especialidad: Quirúrgica

Servicio de trabajo: Servicio de Cirugía General y del Aparato Digestivo

RESUMEN

Las neoplasias germinales son las neoplasias testiculares más prevalentes. Su presentación como masas adenopáticas retroperitoneales es típica y puede entrañar problemas de diagnóstico diferencial. Su manejo mediante quimioterapia seguida de resección de las masas residuales está estandarizado en el caso de tumores no seminomatosos pero existe controversia en los tumores seminomatosos. Presentamos un varón de 23 años que se diagnosticó de una masa retroperitoneal de origen seminomatoso de forma incidental, tras una TC solicitada por un traumatismo. El paciente precisó resección de la masa residual tras una excelente respuesta a quimioterapia, actualmente se encuentra vivo y libre de enfermedad.

Palabras Clave: *Germinal, retroperitoneal, linfadenopatía.*

CASO CLÍNICO

Presentamos el caso de un varón de 23 años sin antecedentes de interés, que acudió al Hospital Reina Sofía tras una caída accidental. En la anamnesis, el paciente refiere dolor lumbar irradiado a miembros inferiores. Se realizó una TC de columna dorsal que evidenciaba un gran hematoma retroperitoneal que desplaza el marco duodenal con mínimo sangrado arterial visible, atribuible a sangrado de una arteria lumbar derecha, sin fracturas asociadas *(Figura 1).*

Figura 1. TC Dorso-Lumbar que muestra el gran hematoma retroperitoneal, inmediatamente superior a la salida de los vasos renales.

El paciente se encontraba estable hemodinámicamente, presentando en los días posteriores inestabilización hemodinámica con caída de los niveles de hemoglobina y hematocrito, decidiéndose traslado al Hospital Virgen de la Arrixaca, realizándose embolización de las ramas tributarias de dicho hematoma *(Figura 2)*. Se objetiva punto sangrante en arteria L3 derecha. Posteriormente presenta una evolución favorable siendo alta hospitalaria.

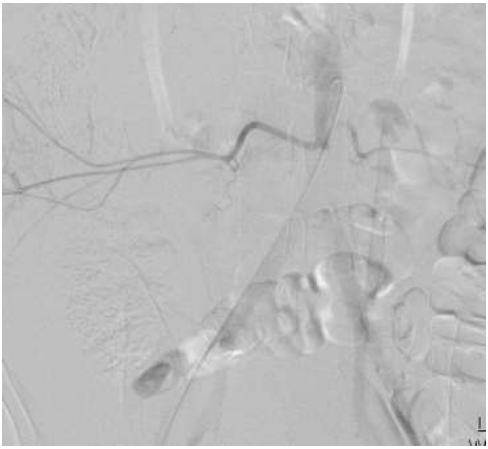

Figura 2. Arteriografía selectiva lumbar previa a embolización del punto sangrante.

A los 28 días del traumatismo, acude de nuevo a nuestro hospital por lumbalgia, hipotensión, sudoración y taquicardia. Se realiza nueva TC que informa de una nueva colección heterogénea en flaco izquierdo sugestiva de hematoma, que está en contacto con colección retroperitoneal (conocida) sugiriendo comunicación. Ante la inestabilidad del paciente, se decide laparotomía urgente encontrando ausencia de sangrado activo y un coágulo mayor de 2L en relación con gran hematoma retroperitoneal.

Tras estabilización clínica, se realiza un nueva TC que muestra, como hallazgo inesperado, múltiples nódulos pulmonares bilaterales compatibles con metástasis y gran masa retroperitoneal que se extiende desde vértebra L1 hasta L5 con realce periférico y necrosis central, que infiltra la pared anterior de la vena cava inferior. Contacta además, sin plano graso de separación, con borde anterior del psoas derecho, aorta y tercera porción duodenal. Todo ello sugestivo de leiomiosarcoma de vena cava o conglomerado metastásico retroperitoneal *(Figura 3)*.

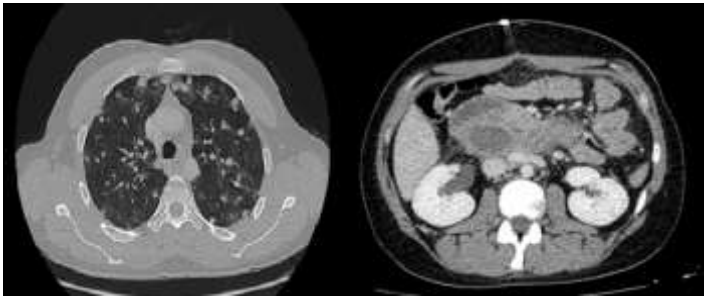

Figura 3. TC Toraco-Abdominal que muestra múltiples metástasis pulmonares bilaterales y una la masa retroperitoneal de aspecto maligno en íntimo contacto con la vena cava inferior.

En PET-TC, muestra un incremento metabólico con SUVmáx de hasta 5.8, con centro hipermetabólico en probable relación con necrosis. Además de una adenopatía adyacente a crura diafragmática derecha y múltiples lesiones hepáticas y pulmonares compatibles con patología metastásica. Se realizó PAAF de dichos nódulos pulmonares siendo positiva para malignidad. Debido al comportamiento de las lesiones, se realiza ecografía escrotal para descartar tumor primario de origen testicular, hallando una calcificación distrófica de 1 cm en polo inferior del testículo derecho, inespecífica en ecografía, aunque en contexto clínico no se

puede descartar tumor testicular involucionado (*"Burned out"*).

Presentaba al diagnóstico, niveles de βHCG > 200.000 mUI/ml, siendo diagnosticado entonces de tumor germinal estadío IIIC, S3 de mal pronóstico, iniciando quimioterapia. Tras 4 ciclos de BEP, presenta disminución del tamaño del conglomerado adenopático retroperitoneal así como las metastasis pulmonares por lo que se decide cirugía.

Se interviene mediante laparotomía media y transversa derecho, realizando resección macroscópicamente completa de retroperitoneo con disección de vena cava inferior y aorta. Se realiza posteriormente orquiectomía derecha, sin hallar malignidad en ninguna de las dos piezas de resección. El paciente se encuentra en el último control sin evidencia de recidiva, mostrando respuesta serológica y radiológica a los tratamientos recibidos.

DISCUSIÓN

Los tumores germinales suponen el 95% de los tumores testiculares. Se caracterizan por su respuesta a los tratamientos quimioterápicos que comenzaron en los años 1970's. En los últimos 30 años, la incidencia de estos tumores ha crecido un 50% mientras que su mortalidad ha descendido un 60%, siendo la supervivencia global a los 5 años superior al 95%[1].

El hallazgo de masas retroperitoneales de gran tamaño al diagnóstico es común, siendo un motivo frecuente de diagnóstico diferencial con otras masas retroperitoneales como leiomiosarcomas de grandes vasos o liposarcomas retroperitoneales. A veces, el diagnóstico ocurre de forma incidental, en pruebas de imagen solicitadas por otra patología.

El manejo de dicho tipo de lesiones se basa en ciclos de quimioterapia basados en cisplatino, por ser efectivos en pacientes con tumores germinales avanzados. El rol de la cirugía de rescate depende de la histología: en aquellos tumores no seminomatosos que responden a quimioterapia está aceptada la resección de la masa retroperitoneal residual. Sin embargo, en los tumores seminomatosos no siempre se recurre a la cirugía. Se intervienen aquellos pacientes con masas residuales de más de 3 cm en las pruebas funcionales (PET-TC) postquimioterapia[2,3,4].

El objetivo de la cirugía es erradicar cualquier célula tumoral viable que persista en el

organismo. En la pieza de resección es posible obtener 3 tipos de respuesta a la quimioterapia[5,6,7]:

- Necrosis o fibrosis (40-50%)
- Transformación a teratoma (30-40%)
- Tumor germinal residual (10-20%)

Desafortunadamente, es complicado distinguir entre dichos tipos de lesiones mediante pruebas de imagen o analíticas. Además, los teratomas pueden malignizar, suelen ser resistentes a quimioterapia y a veces coexisten con restos del tumor germinal, por lo que la cirugía se mantiene como herramienta para el diagnóstico definitivo y la eliminación de células potencialmente malignas.

CONCLUSIÓN

Las neoplasias germinales avanzadas son lesiones con buen pronóstico dada su excelente respuesta a la quimioterapia basada en cisplatino. El manejo de las lesiones residuales retroperitoneales supone un reto para el oncólogo así como para el cirujano. Pese a que la quimioterapia es el fármaco más curativo potencialmente, la cirugía sigue siendo el tratamiento de elección para la enfermedad residual pues permite el diagnóstico definitivo y la erradicación de las posibles células residuales. Es importante incluir dichas masas, en los algoritmos de diagnóstico diferencial ante lesiones agudas retroperitoneales, por tratarse frecuentemente de hallazgos incidentales.

BIBLIOGRAFÍA

1. Horner MJ, Ries LA, et al. SEER Cancer Statistics Review, 1975-2006, National Cancer Institute, Bethesda, MD 2009.

2. De Santis M, Becherer A, Bokemeyer C, et al. 2-18fluoro-deoxy-D-glucose positron emission tomography is a reliable predictor for viable tumor in postchemotherapy seminoma: an update of the prospective multicentric SEMPET trial. J Clin Oncol 2004; 22:1034.

3. Schultz SM, Einhorn LH, Conces DJ Jr, et al. Management of postchemotherapy residual mass in patients with advanced seminoma: Indiana University experience. J Clin Oncol 1989; 7:1497.
4. Cathomas R, Klingbiel D, Bernard B, et al. Questioning the Value of Fluorodeoxyglucose Positron Emission Tomography for Residual Lesions After Chemotherapy for Metastatic Seminoma: Results of an International Global Germ Cell Cancer Group Registry. J Clin Oncol 2018; :JCO1800210.
5. Steyerberg EW, Keizer HJ, Fosså SD, et al. Prediction of residual retroperitoneal mass histology after chemotherapy for metastatic nonseminomatous germ cell tumor: multivariate analysis of individual patient data from six study groups. J Clin Oncol 1995; 13:1177.
6. Carver BS, Bianco FJ Jr, Shayegan B, et al. Predicting teratoma in the retroperitoneum in men undergoing post-chemotherapy retroperitoneal lymph node dissection. J Urol 2006; 176:100.
7. Spiess PE, Brown GA, Liu P, et al. Predictors of outcome in patients undergoing postchemotherapy retroperitoneal lymph node dissection for testicular cancer. Cancer 2006; 107:1483.

Capítulo 4. MASA QUÍSTICA GIGANTE INTRAABDOMINAL EN UNA PACIENTE CON SÍNDROME DE VACTERL

Autores: González Gil, A.; Hernández Agüera, Q. F.; Gómez Ruiz, A.; Navarro Barrios, A.; Alconchel Gago, F.

Especialidad: Quirúrgica

Servicio de trabajo: Servicio de Cirugía General y del Aparato Digestivo

RESUMEN

El mesotelioma peritoneal quístico benigno es una entidad benigna y poco común, que acontece en pacientes con antecedentes de cirugías previas. Debuta como una gran masa quística intraabdominal que puede producir síntomas por compresión. Su importancia radica en la diferenciación de éste tumor con el mesotelioma maligno. El tratamiento más aceptado es la cirugía resectiva radical.

Palabras Clave: *Mesotelioma quístico peritoneal, neoplasia peritoneal, mesotelioma.*

CASO CLINICO

Mujer de 16 años sin alergias conocidas. Entre sus antecedentes médicos destaca Síndrome de VACTERL por el cual presenta imperforación de coanas e imperforación anal desde el nacimiento. Debido a esta última afectación, ha requerido múltiples intervenciones quirúrgicas; al nacimiento y en un primer tiempo fue operada para realización de colostomía, para en una segunda intervención, reparación de la imperforación anal con anastomosis recto-anal para reconstrucción del tránsito. Posteriormente se reintervino en múltiples ocasiones por dehiscencia de anastomosis con creación de ileostomía de protección que finalmente se cerró a los dos años de edad. Desde entonces, ha conservado un tránsito normal y ha seguido buena evolución, con revisiones periódicas en consultas externas de Coloproctología (Cirugía General).

En la actualidad consulta por un cuadro de distensión abdominal progresiva que comenzó en el último año. A la exploración abdominal presentaba buen estado general, se apreciaba abdomen distendido y no doloroso, con matidez generalizada a la percusión en todos los cuadrantes. Se realizó Ecografía endoanal donde se apreciaba imagen quística perirrectal tabicada que prácticamente envolvía en su totalidad al recto sin invadirlo.

Se completó estudio con escáner y RMN donde se evidenció extensa masa quística multitabicada de localización intraperitoneal y límites bien definidos, que ocupaba toda la cavidad abdominal y medía aproximadamente 25x10x33 cm (TxAPxL), hiperintensa en T2 conteniendo varios tabiques finos lisos, sin evidencia de zonas sólidas. La masa desplazaba estructuras adyacentes retro e intraperitoneales. Los ovarios y resto de vísceras intraabdominales eran normales a excepción del hallazgo casual de riñones en herradura. El origen de la masa descrita es difícil de valorar debido a su gran tamaño, no obstante, no parecía depender de los ovarios ni de otros órganos intraabdominales *(Figuras 1a y 1b)*.

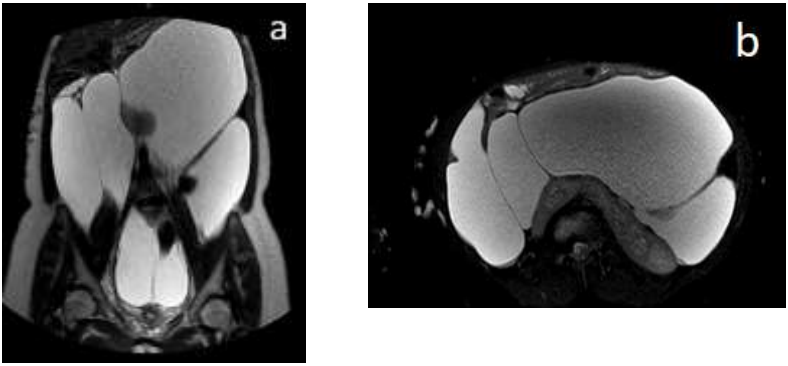

Figura 1. Imagen de RMN en corte coronal (a) y transversal (b). Masa quística multitabicada hiperintensa en T2 que se extiende por toda la cavidad intraabdominal.

Se intervino de manera programada en julio de 2018 mediante laparotomía media supra-infraumbilical hallando gran formación quística multitabicada que ocupaba la totalidad del abdomen rodeando y desplazando asas de intestino delgado con gran cantidad de adherencias interasas. Se realizó, tras lisis dificultosa de adherencias, disección y resección de saco quístico que parecía englobar ambos ovarios aunque no se apreciaba origen claro del mismo. Tras una buena evolución postoperatoria fue dada de alta al quinto día postoperatorio.

El informe anatomopatológico de la muestra remitida informó de la presencia de mesotelio con presencia de alteraciones reactivas y seudoestratificación así como proyecciones papilares, compatible con el diagnóstico de mesotelioma peritoneal benigno quístico.

DISCUSIÓN

Las lesiones quísticas primarias del peritoneo son poco frecuentes[1] siendo más comunes los procesos secundarios a neoplasias ováricas[2]. Los mesoteliomas peritoneales se clasifican en tres subtipos: mesotelioma peritoneal maligno, mesotelioma peritoneal quístico benigno (MPQB) y mesotelioma papilar bien diferenciado[3].

Nuestro caso trata sobre el segundo subtipo. Se considera que la etiología del MPQB es secundaria a una reacción inflamatoria del tejido peritoneal (antecedente de cirugía previa, enfermedad inflamatoria pélvica o endometriosis) que se considera alteran la reabsorción peritoneal[4].

El diagnóstico por imagen es dificultoso ya que no diferencia estas lesiones de otras lesiones quísticas[5]. Aunque no existen unas recomendaciones establecidas para el manejo del mesotelioma peritoneal quístico benigno, se recomienda una cirugía resectiva radical[4].

El síndrome de VACTERL/VATER es una asociación de malformaciones congénitas (defectos vertebrales, atresia anal, cardíacos, fístula traqueo-esofágica, anomalías renales, y en las extremidades)[6]. No parece existir una asociación causal entre dicho síndrome con el desarrollo del MPQB. En el caso que nos atañe las múltiples cirugías que ha precisado la paciente como consecuencia de la imperforación anal, han podido generar el desarrollo de esta neoformación quística, aunque su origen no está bien establecido.

CONCLUSIÓN

Las lesiones quísticas primarias del peritoneo son poco comunes. El mesotelioma peritoneal quístico benigno es una rara entidad que se presenta como grandes masas quísticas intraabdominales en pacientes con antecedentes de alguna reacción inflamatoria intraabdominal (como endometriosis o cirugías múltiples). Aunque se trate de una entidad benigna, el manejo de elección del MPQB es la cirugía resectiva radical.

BIBLIOGRAFÍA

1. Caropreso PR. Mesenteric cysts: a review. Arch Surg 1974; 108: 242-246.

2. Suzuki Y, Kannerstein M. Ultrastructure of human malignant diffuse mesothelioma. Am J Pathol 1976; 85: 241-262.

3. Hoekman K, Tognon G, Risse EK, Bloemsma CA, Vermorken JB. Well-differentiated papillary mesothelioma of the peritoneum: a separate entity. Eur J Cancer. 1996 Feb;32A(2):255–8.

4. Yeom S, Son T, Hong YO. Complicated benign cystic mesothelioma of mesoappendix misdiagnosed as an appendiceal abscess in a postpartum period woman. Ann Surg Treat Res. 2015;88(3):170-3.

5. Testa AC, Zannoni GF, Ferrari S, Lecca A, Marana E, Marana R. Benign cystic peritoneal mesothelioma incorrectly diagnosed as an ovarian borderline mucinous tumor of intestinal type at transvaginal preoperative ultrasound evaluation. Ultrasound Obstet Gynecol. 2011; 37(2):248-50. doi: 10.1002/uog.8865.

6. Birth defects: Epidemiology, types, and patterns - UpToDate [Internet]. [citado 2 de diciembre de 2018]. Disponible en: https://www.uptodate.com/contents/birth-defects-epidemiology-types-and-patterns?search=s%C3%ADndrome%20de%20vacterl&source=search_result&selectedTitle=2~23&usage_type=default&display_rank=2.

Capítulo 5. SÍFILIS RECTAL: LA GRAN SIMULADORA

Autores: Delegido García, A.; Gómez Pérez, B.; Romera García, A.; Conesa Plá, A.; Hernández Agüera, Q. F.

Especialidad: Quirúrgica

Servicio de trabajo: Servicio de Cirugía General y Aparato Digestivo

RESUMEN

La incidencia de las Enfermedades de Transmisión Sexual ha aumentado en las últimas décadas debido al incremento de las prácticas de riesgo, particularmente la sífilis, en el caso de varones homosexuales. Su localización anorrectal es inusual, pasando desapercibida o siendo confundida con lesiones malignas. Presentamos el caso de un varón de 35 años que consultó por dolor abdominal y pérdida de peso asociado a adenopatías, siendo diagnosticado de sífilis rectal.

Palabras Clave: *Sífilis, Treponema pallidum, tumor rectal.*

CASO CLÍNICO

Varón de 35 años, VIH negativo, con antecedentes de esófago de Barret por el que se le realizó funduplicatura de Nissen. El paciente consulta en repetidas ocasiones en urgencias por dolor abdominal irradiado a zona genital, adenopatías generalizadas y pérdida de peso de dos meses de evolución. A la exploración física el paciente presentaba buen estado general, se encontraba normotenso y afebril, la exploración abdominal y el tacto rectal fueron anodinos. Se realizó analítica de sangre, que fue rigurosamente normal.

Ingresa para estudio y se solicita TAC de abdomen que informa de engrosamiento parietal rectal a considerar posible neoplasia junto con adenopatías mesorrectales y retroperitoneales. Se realiza colonoscopia observando inflamación moderada de recto con zona sobreelevada (*Figura 1)* de la que se toman biopsias. La Anatomía Patológica informa de

fragmentos superficiales de mucosa de intestino grueso con numerosos agregados linfoides que distorsionan la valoración del epitelio de superficie, sin evidencia de malignidad.

Figura 1. Colonoscopia donde se aprecia engrosamiento rectal con superficie polipoidea y erosión traumática probablemente secundaria a enema.

Se solicita también RMN de recto ante la sospecha de neoplasia con informe de adenopatías de aspecto maligno, con dudosa lesión extramural en margen posterior de recto aproximadamente a unos 10 cm. del margen anal (*Figura 2*).

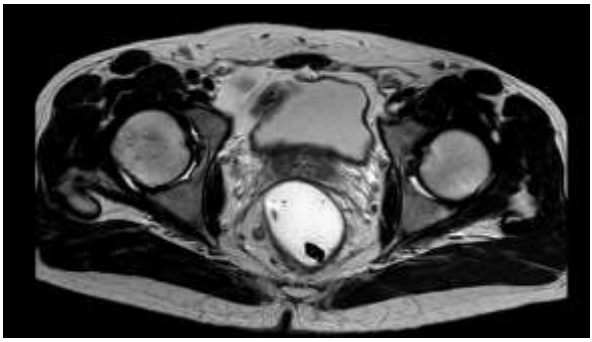

Figura 2. RMN: se aprecia lesión en margen posterior derecho de recto.

Ante estos hallazgos se comenta en Comité de Cáncer Colorrectal y se decide realizar PET/TC; objetivándose incremento metabólico en recto inferior (SUVmáx 5.9), adenopatías cervicales, axilares e inguinales, amígdalas y base de la lengua. Tras biopsia negativa para malignidad de amígdalas y ante la sospecha de linfoma de origen rectal se realiza exéresis de dos adenopatías laterocervicales cuya anatomía patológica informa de signos de hiperplasia B folicular y plasmocitosis, hallazgos compatibles para sífilis *(Figura 3)*. Se solicita serología para LUES (RPR y Anticuerpos antitreponema) siendo positiva y confirmando el diagnóstico de sífilis rectal.

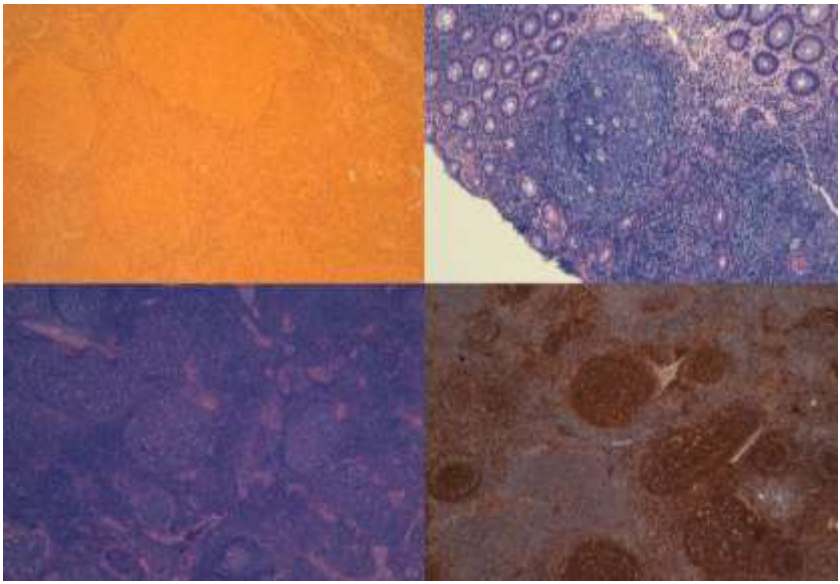

Figura 3. Anatomía patológica de adenopatía laterocervical: presencia de hiperplasia B folicular y plasmocitosis como signos evidentes de sífilis.

El paciente comenzó con dosis semanal de Penicilina G Benzatina. Tras completar el tratamiento el paciente acudió a revisión, con remisión completa de la úlcera rectal. Durante el periodo de seguimiento no presentó fiebre ni molestias abdominoperineales por lo que fue dado de alta.

DISCUSIÓN

En las últimas dos décadas se ha producido un incremento en la incidencia de las enfermedades de transmisión sexual, en especial por el aumento de las prácticas de riesgo en varones homosexuales[1]. Se conoce como sífilis secundaria a la enfermedad sistémica que se produce los pacientes con sífilis primaria no tratados (en torno al 25%), esta enfermedad acontece semanas o meses más tarde, aunque en algunos la lesión primaria pasa inadvertida[2]. Con sólo una decena de casos publicados, el Treponema pallidum representa la tercera causa de infección anorrectal en homosexuales[3]. Por este motivo una anamnesis completa incluyendo las prácticas sexuales del paciente es una herramienta fundamental para el diagnóstico[4]. Los síntomas típicos, aunque inespecíficos, referidos por el paciente incluyen variaciones en el hábito intestinal, mucorrea, hematoquecia, tenesmo, dolor abdominal, comezón y urgencia defecatoria [5]. Su diagnóstico masas, úlceras o pseudotumores[6], siendo la forma de presentación más común una tumoración que semeja el aspecto de un tumor con erosiones y úlceras de diferentes grados, como en nuestro caso. El diagnóstico diferencial (DD) debe incluir EII, proctitis, chancroide, infecciones virales, linfoma y cáncer rectal [7]. El examen histológico junto a serología positiva (VDRL +) constituye el diagnóstico definitivo. Una vez diagnosticado, el tratamiento de estos pacientes consiste en 2,4 UI de Penicilina G Benzatina semanal durante un mínimo de tres semanas. La regresión de las lesiones se produce normalmente de forma rápida y completa sin manifestaciones residuales, como ocurrió en el caso de nuestro paciente [8].

CONCLUSIÓN

La sífilis rectal constituye una entidad infrecuente como primera manifestación de la enfermedad sistémica. Sin embargo, el aumento de las prácticas de riesgo ha dado lugar a un incremento de su incidencia. La clínica y los hallazgos endoscópicos son superponibles a otras entidades, lo que obliga a gastroenterólogos, cirujanos y radiólogos a incluirla en el diagnóstico diferencial en aquellos pacientes de riesgo. El diagnóstico temprano es fundamental, ya que con el tratamiento adecuado, la curación de las lesiones es completa.

BIBLIOGRAFÍA

1. Moreno-Ribera N, Fuertes-de Vega I, Blanco-Arévalo JL, Bosch-Mestres J, González-Cordón A, Estrach-Panella T, García-de Olalla P, Alsina-Gibert M. Infecciones de transmisión sexual: experiencia de una consulta multidisciplinar en un hospital terciario (2010-2013). Actas Dermosifiliogr. 2016; 107(3):235-241.

2. María López Álvarez, José Souto Ruzo y Alberto Guerrero Montañés. Úlcera rectal de etiología luética. Rev Esp Enferm Dig. 2018:110(9):597-598.

3. Pisani A, Virdis M, Maroni N, Arena M, Masci E, Magenta A, Opocher E. The great pretender: Rectal Syphilis Mimic a Cancer. Case Rep Surg. 2015; 2015: 434198.

4. Nicoll A., Hamers F. F. Are trends in HIV, gonorrhoea, and syphilis worsening in western Europe? *British Medical Journal*. 2002; 324(7349):1324–1327.

5. Yilmaz M., Memisoglu R., Aydin S., et al. Anorectal syphilis mimicking Crohn's disease. *Journal of Infection and Chemotherapy*. 2011; 17(5):713–715.

6. Cha J. M., Choi S. I., Lee J. I. Rectal syphilis mimicking rectal cancer. *Yonsei Medical Journal*. 2010; 51(2):276–278.

7. Díaz-Jaime F, Satorres-Paniagua C, Bustamante-Balén M. Primary chancre in the rectum: an underdiagnosed cause of rectal ulcer. Rev Esp Enferm Dig. 2017; 109 (3): 236-237.

8. Zhao WT, Liu J, Li YY. Syphilitic proctitis mimicking rectal cancer: a case report. World J Gastrointest Pathophysiol 2010; 1(3):112-4.

Capítulo 6. "GROWING TERATOMA" RETROPERITONEAL GIGANTE. A PROPOSITO DE UN CASO

Autores: Torres Costa, M.; Gómez Valles, P.; Navarro Barrios, A.; Fernández Hernández, J.A.

Especialidad: Quirúrgica

Servicio de trabajo: Servicio de Cirugía General y del Aparto Digestivo

RESUMEN

El cáncer testicular representa el 1% de los tumores en el hombre, siendo los tumores germinales los más frecuentes. Los tumores germinales pueden clasificarse en dos tipos básicos, los seminomatosos y los no-seminomatosos, como este caso. La cirugía retroperitoneal está indicada si tras quimioterapia persiste enfermedad residual ≥1cm. Presentamos el caso de un varón de 18 años diagnosticado de un NSGTC izquierdo con afectación metastásica retroperitoneal que tras varios ciclos de tratamiento desarrolla un "growing teratoma retroperitoneal gigante.

Palabras Clave: *Tumor testicular germinal, linfadenectomía retroperitoneal, growing teratoma.*

CASO CLÍNICO

Varón de 18 años sin antecedentes médicos de interés, que tras la realización de una ecografía por un traumatismo testicular se diagnosticó una lesión de 8,8 x 4,8 cm en el testículo izquierdo. Se completó estudio con una TC que identifica masa adenopática retroperitoneal de 4,6 x 4 cm. Los marcadores tumorales fueron β-HCG:3299; y α-FP: 120 con una LDH:305. Estadio IIB, se efectuó orquiectomía izquierda más quimioterapia con esquema BEP. El estudio patológico informó de tumor germinal mixto (carcinoma embrionario 55% + teratoma maduro/inmaduro 45%). Tras 2 ciclos de tratamiento se evidenció crecimiento de la masa retroperitoneal con descenso de los marcadores tumorales. Se asoció ifosfamida durante dos ciclos más, sin respuesta alguna; para pasar a una 3ª línea con cisplatino, ifosfamida y paclitaxel, de nuevo sin respuesta y crecimiento progresivo de la masa.

Ante la sospecha de teratoma maduro retroperitoneal "growing teratoma" (aumento

de la masa con marcadores tumorales negativos) fue derivado a nuestro centro para valoración de cirugía: A la exploración física, el paciente estaba consciente y orientado con buen estado general y afebril. El abdomen era blando y depresible no doloroso, palpándose una masa abdominal de 20 x 15 cm localizado en flanco izquierdo e hipocondrio izquierdo.

Los marcadores fueron negativos. Se realizó el estudio de extensión con una TC y una RM que informaban de una extensa masa quística multilobulada retroperitoneal izquierda con límites bien definidos de 10,8 x 11,5 x 17,8 cm (TxAPxL) condicionando un marcado efecto masa con desplazamiento anterior de la arteria aortay de la arteria ilíaca común izquierda estando la arteria mesentérica inferior englobada, estenosis de la vena ilíaca común izquierda y desplazamiento craneal y posterior del riñón izquierdo produciendo hidronefrosis grado III *(Figura 1*). Se completó el estudio con una reconstrucción 3D (*Figura 2*).

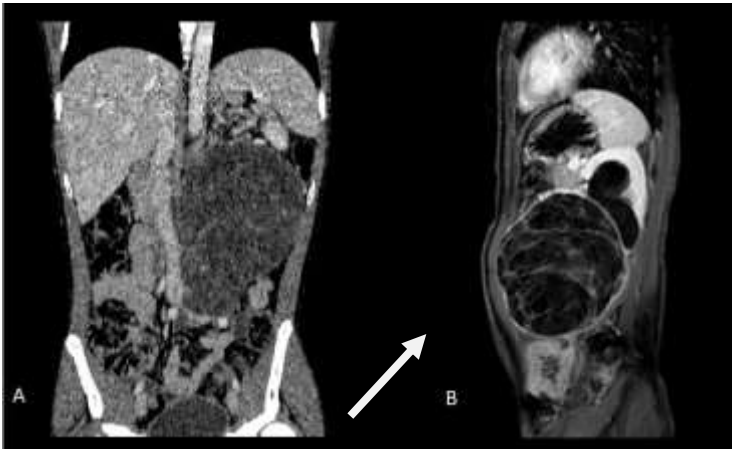

Figura 1. A: TC en fase venosa donde se observa la vena ilíaca común izquierda estenosada (flecha). B: Reconstrucción sagital de RM, muestra hidronefrosis y riñón izquierdo (flecha).

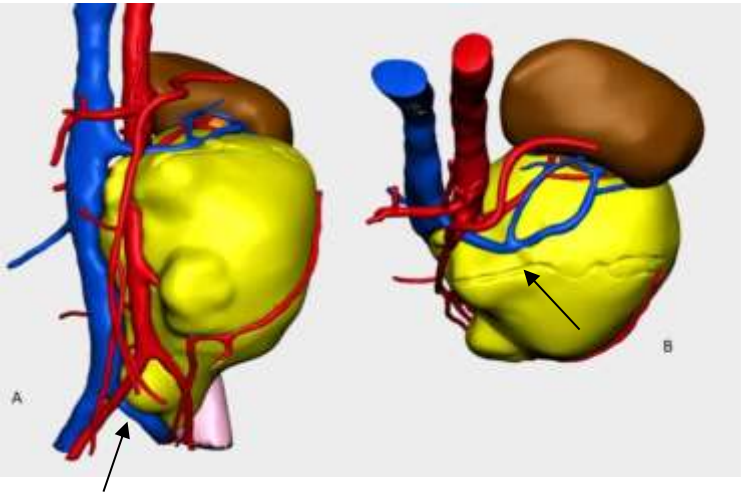

Figura 2. A: Reconstrucción 3D (visión frontal): arteria aorta y vena cava con estenosis de la vena ilíaca común izquierda (flecha). B: Visión craneal: se observa la arteria y vena renales izquierdas (flecha).

Se indicó cirugía programada con un abordaje por laparotomía media xifo-púbica y laparotomía subcostal bilateral. Se realizó disección de la vena cava y de la arteria aorta, se identificó la arteria y vena renales izquierdas que se ligaron. Se consiguió realizar una resección completa, en bloque, de la masa asociada a una nefrectomía izquierda, una hemicolectomía izquierda y resección parcial de músculo psoas izquierdo (*Figura 3*). Se reconstruyó el tránsito con anastomosis colo-rectal latero-lateral. El paciente presentó una evolución satisfactoria.

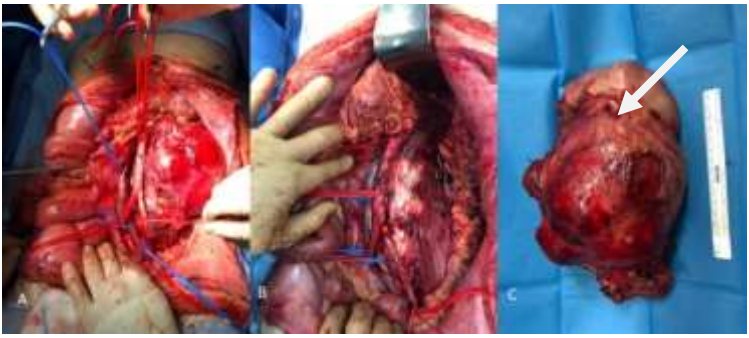

Figura 3. A: Campo quirúrgico, se referencia la arteria aorta (cita roja) y la vena cava (cinta azul). B: Imagen tras la exéresis de la masa. C: Pieza de resección con riñón izquierdo (flecha).

DISCUSIÓN

El cáncer testicular representa el 1% de todos los tumores en el hombre, aunque es la neoplasia maligna sólida más común que afecta a los varones entre 15 y 35 años, siendo los tumores de células germinales el 95% de los cánceres testiculares[1]. En las últimas, décadas esta enfermedad ha experimentado un aumento en la supervivencia y en la curación gracias a los avances en tratamiento quimioterápicos y quirúrgicos[1]. Las mejoras en tratamientos sistémicos en los tumores de células germinales avanzados han relegado a la cirugía al tratamiento de rescate tras la quimioterapia en enfermedad residual o recaída ya sea retroperitoneal o en otras localizaciones[2]. El objetivo de la cirugía es resecar de forma completa las células tumorales viables residuales, por lo que pueden ser procedimientos quirúrgicos de alta complejidad en los que requieren la participación por diferentes especialidades quirúrgicas[2, 3].

En la enfermedad retroperitoneal, se indica la intervención post-quimioterapia en tumores primarios no seminomatosos en los pacientes con masas ≥ 1cm y marcadores tumorales negativos[2, 4, 5]. En cambio, en los tumores primarios seminomatosos se indica resección en masas≥3cm y PET-TAC positivo[2, 5]. Los nódulos que se localizan fuera del retroperitoneo deben resecarse todos[2], a excepción de la localización pulmonar bilateral cuando la histología del la resección de la primera masa muestra necrosis, por lo que se recomienda seguimiento de la segunda masa[6]. En el estudio histológico de las masas residuales se han descrito 3 diferentes hallazgos: tumor viable, fibrosis/necrosis y finalmente, se ha descrito la transformación de estos tumores en teratomas que inherentemente son quimio y radiorresistentes por lo que la cirugía es el único tratamiento eficaz[7].

CONCLUSIÓN

Los tumores celulares germinales avanzados con extensión a retroperitoneo muestran buena respuesta a tratamiento con quimioterapia, pero, pueden presentar enfermedad residual o bien teratomas que son quimioresistentes. En estos pacientes la indicación está establecida con el objetivo de conseguir resecciones completas. Estas resecciones suelen ser de alta complejidad debida a la localización de la masa y la relación con estructuras vasculares y otros órganos, por lo que la participación de diferentes especialidades médicas y quirúrgicas es fundamental para el buen manejo de estos pacientes.

BIBLIOGRAFÍA

1. Siegel RL, Miller KD, Jemal A. Cancer statistics, 2018. CA: a cancer journal for clinicians. 2018;68(1):7-30.
2. Riggs SB, Burgess EF, Gaston KE, Merwarth CA, Raghavan D. Postchemotherapy surgery for germ cell tumors--what have we learned in 35 years? The oncologist. 2014;19(5):498-506.
3. Heidenreich A, Paffenholz P, Nestler T, Pfister D. Primary and Postchemotherapy Retroperitoneal Lymphadenectomy for Testicular Cancer. Oncology research and treatment. 2018;41(6):370-8.
4. Oldenburg J, Alfsen GC, Lien HH, Aass N, Waehre H, Fossa SD. Postchemotherapy retroperitoneal surgery remains necessary in patients with nonseminomatous testicular cancer and minimal residual tumor masses. Journal of clinical oncology : official journal of the American Society of Clinical Oncology. 2003;21(17):3310-7.
5. Puc HS, Heelan R, Mazumdar M, Herr H, Scheinfeld J, Vlamis V, et al. Management of residual mass in advanced seminoma: results and recommendations from the Memorial Sloan-Kettering Cancer Center. Journal of clinical oncology : official journal of the American Society of Clinical Oncology. 1996;14(2):454-60.
6. Besse B, Grunenwald D, Flechon A, Caty A, Chevreau C, Culine S, et al. Nonseminomatous germ cell tumors: assessing the need for postchemotherapy contralateral pulmonary resection in patients with ipsilateral complete necrosis. The Journal of thoracic and cardiovascular surgery. 2009;137(2):448-52.
7. Hong WK, Wittes RE, Hajdu ST, Cvitkovic E, Whitmore WF, Golbey RB. The evolution of mature teratoma from malignant testicular tumors. Cancer. 1977;40(6):2987-92.

Capítulo 7. RECIDIVA DE CARCINOMA ESCAMOSO DE MAMA SOBRE INJERTO CON DIEP TRAS EXÉRESIS

Autores: Gómez Ruiz, A.J.; Marín Hernández, C.; González Gil, A.; Navarro Barrios, Á.; Torres Costa, M.

Especialidad: Quirúrgica

Servicio de trabajo: Servicio de Cirugía General y del Aparato Digestivo

RESUMEN

El carcinoma epidermoide primario de mama es una entidad poco frecuente. Es un tumor agresivo con gran tendencia a la recidiva local y a presentar metástasis a distancia, si bien es menos frecuente la diseminación ganglionar. Por regla general presentan negatividad a receptores hormonales. El algoritmo terapéutico consiste en una combinación de cirugía con quimioterapia y radioterapia.

Palabras Clave: *Mama, escamoso, carcinoma.*

CASO CLÍNICO

Mujer de 45 años sin antecedentes personales ni familiares de interés. Menarquia 12 años, GAV 2/0/2. Intervenida en noviembre de 2016 por carcinoma epidermoide de mama de 2,3 cm, tras autopalpación de nódulo duro, fijo, en cuadrante inferointerno de mama derecha. Se realizó mastectomía radical modificada derecha. Tras BSGC negativa, se realizó linfadenectomía por palpación de ganglios endurecidos en axila. Se realizó la reconstrucción inmediata con DIEP con reimplantación del complejo areola-pezón (biopsia de pezón negativa). Informe anatomopatológico: carcinoma metaplasico variante escamoso de mama de 2,6 cm de diámetro, márgenes libres y 24 ganglios sin afectación. Con el diagnóstico de carcinoma escamoso de mama pT2pN0M0; RE-; RP-; Her2-, se propone tratamiento adyuvante con quimioterapia, que es rechazado por la paciente. Desde entonces ha presentado controles adecuados desde la cirugía sin evidenciar signos de recidiva ni extensión de la enfermedad.

Acude a la consulta de Cirugía de Mama en enero de 2018 por ulceración de un mes de evolución de la piel sobre el injerto DIEP (*Figura 1*).

Figura 1. Lesión ulcerada sobre injerto DIEP en mama derecha.

La paciente referia molestias en la mama derecha de unos 3 meses de evolución, similares a las acontecidas en el postoperatorio inmediato, con una intensidad creciente hasta la aparición de la lesión cutánea. Tras la punción, la AP informa de carcinoma metaplásico de mama de tipo carcinoma escamocelular. Tras presentarlo en comité se realizó mastectomía simple con exéresis del injerto previo y se aplicó adyuvancia con 4 ciclos de antraciclinas y radioterapia sobre el lecho.

DISCUSIÓN

El carcinoma epidermoide de mama es una entidad muy poco frecuente, más habitual en mujeres postmenopáusicas[1], que se suele presentar como una lesión frecuentemente quística y de mayor tamaño que el resto de tumores de mama[2]. Su origen no está bien definido, siendo probable una metaplasia escamosa de un adenocarcinoma previo de larga evolución, incluso por la evolución crónica de procesos benignos[2,3]. El diagnóstico radiológico no posee características específicas respecto al resto de las neoplasias de la mama[4]. Es importante realizar tras el diagnóstico un estudio de extensión para descartar que la lesión se

trate de una metástasis de otro tumor primario.

El diagnóstico se confirma con el examen anatomopatológico, siendo el hallazgo más significativo la presencia mayoritaria (>90%) de células de origen epitelial con signos de queratinización en el seno de la neoplasia. La mayoría presentan negatividad a receptores estrogénicos y progestínicos, por lo que no responden a terapia hormonal[5,6]. La cirugía es el tratamiento de elección, pudiendo ser conservadora en el caso de tumores de bajo riesgo y pequeño tamaño. En el resto de casos está indicada la mastectomía[7]. En el 70% de los casos no existe afectación ganglionar, si bien estas pacientes van a desarrollar metástasis a distancia en un 30% de los casos. Las indicaciones de adyuvancia con radioterapia y quimioterapia no están bien establecidas, no existiendo en la actualidad consenso para el algoritmo terapéutico de estos pacientes[8].

CONCLUSIÓN

A pesar de la rareza del carcinoma escamoso de mama, es necesario el conocimiento de su etiopatogenia y comportamiento biológico para el adecuado tratamiento de esta patología, que debe englobarse en un manejo multidisciplinar sin olvidar los principios de la cirugía oncológica.

BIBLIOGRAFÍA

1. Guzmán Muñoz M, Cano Cuetos AE, Martínez Parrondo N, Martínez Gómez E, Heron Iglesias S, Nieto Díaz A, et al. Cáncer epidermoide de mama: una entidad que se debe estudiar. Prog Obstet Ginecol. 2012 Apr 1;55(4):181–4.

2. Aparicio I, Martínez A, Hernández G, Hardisson D, De Santiago J. Squamous cell carcinoma of the breast. European Journal of Obstetrics & Gynecology and Reproductive Biology. 2008 Apr 1;137(2):222–6.

3. Tapia E O. Carcinoma Epidermoide Primario de la Mama: Una Infrecuente Entidad Clínico-Patológica. International Journal of Morphology. 2011 Sep;29(3):825–9.

4. Gupta C, Malani AK, Weigand RT, Rangineni G. Pure primary squamous cell carcinoma of

the breast: A rare presentation and clinicopathologic comparison with usual ductal carcinoma of the breast. Pathology - Research and Practice. 2006 Jun 12;202(6):465–9.

5. Menes T, Schachter J, Morgenstern S, Fenig E, Lurie H, Gutman H. Primary Squamous Cell Carcinoma (SqCC) of the Breast. American Journal of Clinical Oncology. 2003 Dec;26(6):571.

6. Behranwala KA, Nasiri N, Abdullah N, Trott PA, Gui GPH. Squamous cell carcinoma of the breast: clinico-pathologic implications and outcome. European Journal of Surgical Oncology. 2003 May 1;29(4):386–9.

7. Moisidis E, Ahmed S, Carmalt H, Gillett D. Primary squamous cell carcinoma of the breast. ANZ Journal of Surgery. 2002 Jan 1;72(1):65–7.

8. Stevenson JT, Graham DJ, Khiyami A, Mansour EG. Squamous cell carcinoma of the breast: A clinical approach. Annals of Surgical Oncology. 1996 Jul 1;3(4):367–74.

Capítulo 8. FALLO HEPÁTICO SECUNDARIO A NECROSIS SUBMASIVA HEPÁTICA EN PACIENTE TRATADO CON ORLISTAT

Autores: Ferreras Martínez, D.; Alconchel Gago, F.; Martínez Insfran, L. A.; Nicolás López, T.; Ramírez Romero, P.

Especialidad: Quirúrgica

Servicio de trabajo: Servicio de Cirugía General y del Aparato Digestivo

RESUMEN

Orlistat es un fármaco inhibidor de la lipasa intestinal que ha demostrado ser superior al placebo en la pérdida de peso y actualmente se recomienda en pacientes obesos junto a una dieta hipocalórica. Aunque el efecto secundario más frecuente es la esteatorrea, el fallo hepático fulminante ha sido asociado a este fármaco, llegando incluso al trasplante hepático en 3 pacientes. Presentamos un caso de trasplante hepático urgente debido fracaso hepático agudo asociado al tratamiento con este fármaco.

Palabras Clave: *Orlistat, fallo hepático fulminante, trasplante hepático.*

CASO CLÍNICO

Varón de 42 años, sin alergias conocidas ni hábitos tóxicos, hipertenso con manejo dietético, con una talla inicial de 183 cms y 131 Kg de peso (IMC de 39.12 kg/m^2), con esteatosis hepática y en tratamiento con dieta hipocalórica y Orlistat 240 mg/dia. A los dos meses de iniciar el tratamiento con Orslitat se decide la suspensión del mismo por decaimiento del estado general, molestias abdominales vagas e hipocolia, progresando el cuadro hacia una ictericia manifiesta con coluria por lo que se decide ingreso hospitalario con el diagnostico inicial de Hepatitis aguda en posible relación con fármacos. La evolución del paciente no es favorable con progresión a Fallo Hepático Fulminante (FHF) con coagulopatía, oliguria y encefalopatía grado II-III y unos parámetros hepáticos alterados: Bilirrubina Total de 20mg/dl, Bilirrubina Directa de 19.7mg/dl, GOT: 2651 U/L, GPT: 2162 U/L, GGT: 55, FA: 76 y una actividad de protrombina del 23% (*Figura 1*). La serología para virus de la hepatitis A, B, C, VIH, CMV y screening de

enfermedades metabólicas descartaron otras causas de FHF. Ante dicho empeoramiento, se decide incluirlo en Código Urgente para la realización de un Trasplante Hepático (TH). Durante el postoperatorio del trasplante precisó la reintervención precoz en las primeras 24 horas por hemoperitoneo presentando posteriormente una evolución favorable y alta hospitalaria al 26º día postrasplante. El estudio histológico del hígado explantado informó de la presencia de un parénquima hepático extensamente necrosado, con inflamación de espacios porta, tumefacción citoplasmática, colestasis y moderado infiltrado inflamatorio linfoplasmocitario (*Figuras 2 y 3*).

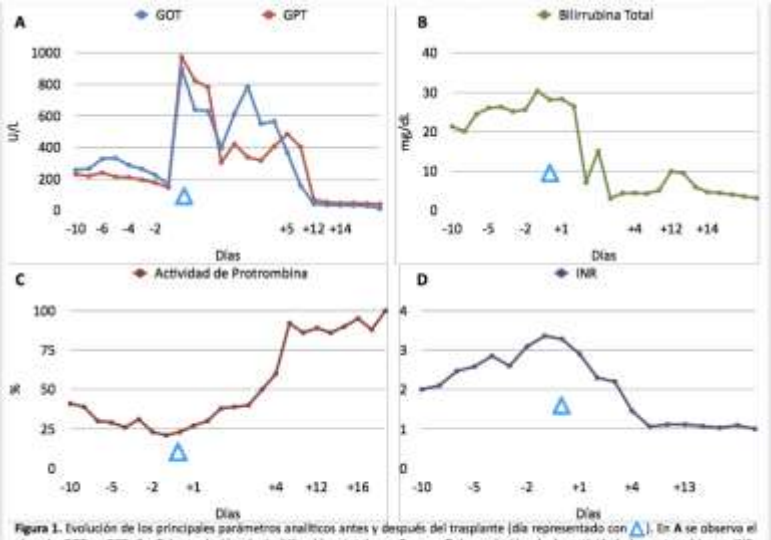

Figura 1. Evolución de los principales parámetros analíticos antes y después del trasplante (día representado con △). En **A** se observa el pico de GOT y GPT. En **B** la evolución de la bilirrubina total; en **C** y en **D** la evolución de la actividad de protrombina e INR, respectivamente. GOT, *glutamato-oxalacetato transaminasa*;GPT, *glutamato-pirúvato transaminasa*; INR, *International Normalized Ratio*.

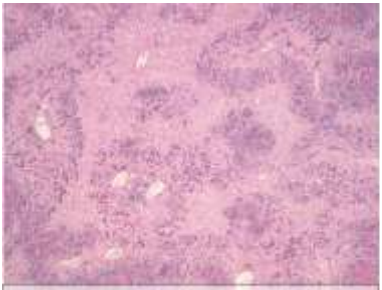

Figura 2. H&E. Parénquima hepático extensamente necrosado con necrosis entre vénulas centrolobulares.

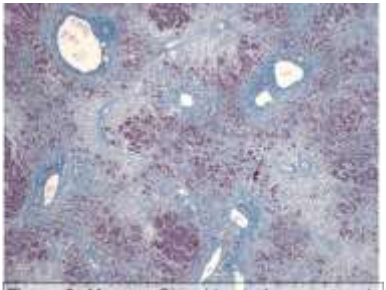

Figura 3. Masson. Se evidencia los puentes de necrosis entre las venas centrolobulares.

Un año después del trasplante, el paciente es diagnosticado de una estenosis anastomótica de la vía biliar, precisando para su resolución la realización de una derivación biliar quirúrgica (hepaticoyeyunostomía) tras el fracaso de las maniobras endoscópicas previas. Tras esta ultima intervención, el paciente fue dado de alta sin incidencias y actualmente está reincorporado a su vida normal 8 años tras el trasplante.

DISCUSIÓN

De los 40 millones de pacientes en tratamiento con Orlistat registrados por la FDA, se comunicaron 13 casos de lesión hepática grave entre abril de 1999 y agosto del 2010. Dos de estos pacientes fallecieron por insuficiencia hepática y tres requirieron trasplante hepático[1-3]. En algunos casos, la lesión hepática fue reversible con el cese de la medicación, sin embargo, en los casos más graves, la interrupción de Orlistat no impidió la evolución hacia el trasplante o la muerte. No está bien definido el mecanismo por el que Orlistat induce hepatotoxicidad inducida[4]. La Agencia Europea de Medicamentos sostiene la hipótesis de que dicha toxicidad se relacione con una reacción idiosincrásica al fármaco. Otras hipótesis defienden que el FHF esté más en relación a una esteatohepatitis no alcohólica (NASH) previa y no con el propio Orlistat.[5]

CONCLUSIÓN

Orlistat es actualmente un fármaco disponible y con eficacia demostrada. Aunque no está demostrado el mecanismo de lesión que se asocia con la toxicidad hepática es coherente la hipótesis de la reacción idiosincrásica al mismo y por ello, consideramos que se debe ser consciente de esta posibilidad más aún en pacientes con esteatosis o alteraciones previas del perfil hepático.

BIBLIOGRAFÍA

1. Drew BS, Dixon AF, Dixon JB. Obesity management: update on orlistat. Vasc Health Risk Manag 2007; 3: 817–821.
2. Morris M, Lane P, Lee K, Parks D. An integrated analysis of liver safety date from orlistat clinical trials. Obes Facts 2012; 5: 485–494.
3. U.S. Food and Drug Administration. FDA drug safety communication: completed safety review of Xenical/Alli (orlistat) and severe liver injury (updated 8/2/2010). [WWW document].https://www.fda.gov/drugs/drugsafety/postmarketdrugsafetyinformationforpatientsandproviders/ucm213038.htm
4. RxList Inc.. Xenical: clinical pharmacology (Updated 2/7/ 2012). [WWW document]. URL http://www.rxlist.com/xenical-drug.htm (Ultima revisión 8/11/2018).
5. European Medicines Agency. European Medicines Agency confirms positive benefit-risk balance of orlistat-containing medicines. [Press release]. 2012. www.ema.europa.eu/docs/en_GB/document_library/Press_release/2012/02/WC500122878.pdf (Última Revisión 8/11/2018).

Capítulo 9. COLECISTITIS HEMORRÁGICA: UNA CAUSA INFRECUENTE DE SHOCK HEMORRÁGICO

Autores: Gómez Valles, P.; Alconchel Gago, F.; Nicolás López, T.; Romera García A.; López López, V.

Especialidad: Quirúrgica

Servicio de trabajo: Servicio de Cirugía General y del Aparato Digestivo

RESUMEN

La colecistitis hemorrágica es una rara causa de dolor abdominal con alta mortalidad asociada. Presentamos el caso de un varón de 80 años que acudió al Servicio de Urgencias con inestabilidad hemodinámica, y que tras la realización de una analítica y un angio-TC se evidenció una colecistitis hemorrágica con sangrado activo. Se realizó una colecistectomía laparoscópica urgente con posterior conversión a colecistectomía abierta. El diagnóstico precoz tras las pruebas de imagen y el tratamiento quirúrgico es crucial para la vida del enfermo.

Palabras Clave: *Colecistitis hemorrágica, colecistectomía laparoscópica, urgente.*

CASO CLÍNICO

Presentamos el caso de un varón de 82 años que acudió a Urgencias por dolor abdominal, hipotensión arterial y taquicardia. Como antecedentes personales importantes presentaba una fibrilación auricular anticoagulada con Acenocumarol y un síndrome aórtico agudo por hematoma intramural tipo A asociado a úlcera arteriosclerótica mes y medio antes del presente episodio. Como exploración física durante su estancia en Urgencias presentó dolor abdominal, taquicardia, hipotensión, rectorragias y hematemesis.

En la analítica urgente (Tabla I) destacaba un INR de 13,24. Se decidió entonces la realización de un angioTC (*Figura 1*) que evidenció sangrado activo intravesicular dependiente de la arteria cística así como material hemático en la luz vesicular, conducto cístico, colédoco y 1a-2a porción duodenal. Ante estos hallazgos el paciente fue trasladado a quirófano

realizándose una colecistectomía laparoscópica que fue convertida a colecistectomía abierta (*Figura 2*).

Tabla I

Hallazgos reseñables en la analítica a su llegada a Urgencias

Hemoglobina (g/dL)	7,4
Plaquetas (x10^3/uL)	176
INR	13,2
Actividad Protombina (%)	5
Leucocitos (x10^3/uL)	9,33
PCR (mg/dL)	4,73

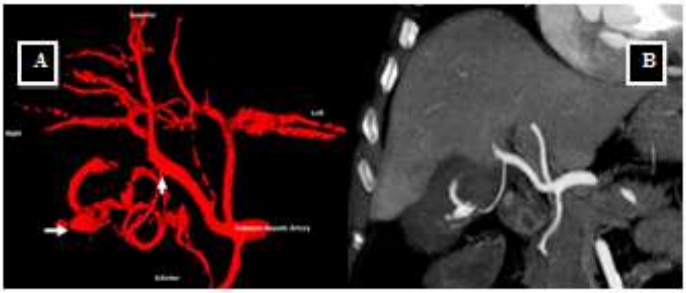

Figura 1. **Izquierda)** Reconstrucción en 3D del angio-TC urgente. Con la flecha pequeña y gruesa se indica la arteria cística. Con la flecha larga el sangrado en el interior de la vesícula biliar. **Derecha)** Corte coronal del angio-TC urgente: se observa sangrado intravesicular.

Figura 2. Fotografía intraoperatoria mostrando gran coágulo en el interior de la vesícula biliar.

Durante el traslado a Reanimación sufrió una parada cardiorrespiratoria recuperada tras maniobras de reanimación cardiopulmonar avanzadas. Fue dado de alta sin más complicaciones postquirúrgicas al sexto día postoperatorio. El estudio anatomopatológico mostró una vesícula biliar con signos de colecistitis aguda con sectores de ulceración y necrosis de la mucosa, hemorragia, y focos de microabscesificación.

DISCUSIÓN

La colecistitis hemorrágica es una muy rara entidad con alta mortalidad[1]. Se ha asociado a factores previos como traumatismo cerrado, anticoagulación, hemorragia espontánea en pacientes con cirrosis e insuficiencia renal y angiosarcomas[2-4]. Las diferentes formas clínicas con las que se puede presentar dicha entidad pueden confundirse con gran variedad de diagnósticos más comunes[5]. La presentación clínica no es específica, aunque el cólico biliar, la hematemesis, la ictericia y las melenas son la forma de aparición más frecuentes[2]. La hemorragia está causada por el infarto y erosión de la mucosa secundaria a la inflamación transmural de la vesícula biliar. La distensión puede ser consecuencia de la formación de coágulos en su interior, provocando incluso dolor en hipocondrio derecho. En nuestro caso, el

paciente presentó dolor abdominal en dicho cuadrante así como se evidenció durante la intervención la presencia de un gran coágulo en su interior. Además, presentó signos de hemorragia en la luz intestinal, manifestándose como hematemesis y melenas. En el conducto cístico así como el resto de la vía biliar también se apreciaba un sangrado activo profuso. El hallazgo ecográfico típico es el material ecogénico intravesicular similar a una masa, pero en pacientes en shock hemorrágico (como el presente caso) el angioTC urgente es crucial en el diagnóstico[3].

El tratamiento definitivo suele ser la colecistectomía, aunque en pacientes con grandes comorbilidades se puede plantear como solución una colecistostomía percutánea como alternativa[6]. Para Pandya y O'Malley, el tratamiento definitivo para la colecistitis hemorrágica en un paciente con terapia anticoagulante será de preferencia una colecistectomía urgente, necesaria para prevenir complicaciones más graves[4].

CONCLUSIÓN

La colecistitis hemorrágica es una entidad rara pero con unas posibles complicaciones muy graves que la convierten en una patología de alta mortalidad. Las manifestaciones clínicas pueden ser muy variadas y a menudo inespecíficas por lo que es necesaria una alta sospecha para su diagnóstico precoz y correcto. A pesar de ello, se puede mostrar con signos como hematemesis, melenas, ictericia o shock hemorrágico. El diagnóstico y tratamiento quirúrgico precoz es crucial para un correcto manejo de la enfermedad.

BIBLIOGRAFÍA

1. Bennet GL, Balthazar EJ. Ultrasound and CT evaluation of emergent gallbladder pathology. Radiol Clin N Am. 2003; 41:1203–16.

2. Parekh J, Corvera CU. Hemorrhagic cholecystitis. Arch Surg. 2010;145:202–204.

3. Kwon J-N. Hemorrhagic cholecystitis: report of a case. Korean J Hepatobiliary Pancreat Surg. 2012; 16(03):120–122.

4. Pandya R, O'Malley C. Hemorrhagic cholecystitis as a complication of anticoagulant

therapy: role of CT in its diagnosis. Abdom Imaging. 2008; 33:652–653.

5. Zangrandi F, Piotto A, Tregnaghi A, Pelizzo M R. Hemocholecyst associated with antithrombotic therapy. Can J Surg. 2009; 52(06):E297–E298.

6. Surg J (N Y). 2018 Jun 18; 4(2):e102-e104.

Capítulo 10. UTILIDAD DEL MODELO 3D EN PLANIFICACIÓN QUIRÚRGICA: A PROPÓSITO DE UN CASO

Autores: Gómez Pérez, B.; Navarro Barrios, A.; Delegido García, A.; Gómez Ruiz, A. J.; López López, V.

Especialidad: Quirúrgica

Servicio de trabajo: Servicio de Cirugía General y Aparato Digestivo

RESUMEN

La complejidad de la anatomía hepática supone un reto quirúrgico. La resección hepática depende de la comprensión de la relación tumoral con las estructuras vasculares, biliares y su variación individual. A día de hoy, la impresión de modelos en 3D, se perfila como un método diagnóstico útil en estos casos. Presentamos el caso de un varón de 43 años, el cual, gracias a la elevada precisión de la impresión en 3D, pudo beneficiarse de tratamiento quirúrgico.

Palabras Clave: *Hígado, modelos 3D, adenoma.*

CASO CLÍNICO

Varón de 43 años, que como antecedentes personales de interés sólo refiere consumo de productos para aumentar la musculación años atrás. Tras una consulta por dolor abdominal epigástrico, se realiza ecografía que detecta gran masa en los segmentos hepáticos I y IX de unos 8 cm de diámetro que rodea la vena cava inferior. Muestra una exploración general y abdominal normal. La analítica general (incluyendo perfil hepático y marcadores tumorales) fue normal.

El TC y RMN abdominal *(Figura 1).-* confirmaba masa de8 cm isohipointensa respecto al parénquima hepático, que ocupa lóbulo caudado, contactando ampliamente con vena porta extra-intrahepática derecha (pared posterior) perdiendo plano graso entre ellos sin signos de trombosis. Venas suprahepáticas permeables no contactando con sus ramas aferentes

a vena cava inferior (VCI) intrahepática. La tumoración rodeaba circunferencialmente a vena cava intrahepática y vena cava inferior en una longitud de aproximada de 2.9 cm. y muestra un contacto con VCI de aprox. 4.96 cm, sin mostrar signos de trombosis. La RMN informaba de lesión hipervascular en segmentos descritos sin lavado del contraste, siendo como primera posibilidad el diagnóstico de adenoma hepático versus hepatocarcinoma bien diferenciado que rodea la VCI y se apoya sobre la bifurcación portal. Ante las dudas de benignidad, se realizó también un PET-TC que mostró un $SUV_{máx}$ de 8, dudoso de malignidad.

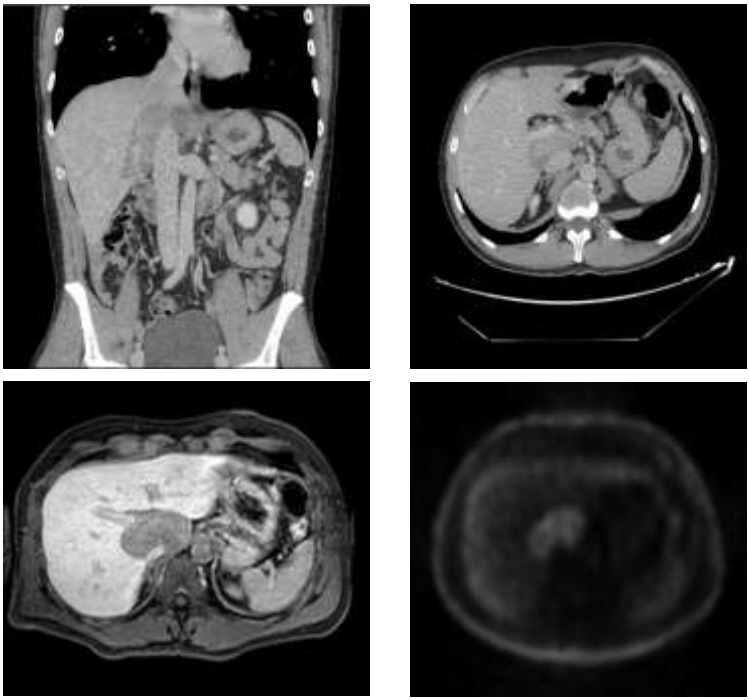

Figura 1.TC (A y B). Corte coronal (A) y axial (B) que muestran la lesión englobando a la vena cava. RMN (C): se aprecia gran masa hepática; PET-scan (D):Masa hepática con un $SUV_{máx}$ de 8.

El paciente se presentó en el Comité de Tumores Hepáticos del HCUVA y se propuso para cirugía. No se indicó biopsia dada la profundidad de la lesión. Para analizar la complejidad de la relación del tumor con las estructuras vasculares, se realizó reconstrucción virtual e impresión 3D del modelo hepático *(Figuras 2 y 3)*.



Figura 2. Modelo en 3D usado en quirófano. Amarillo: masa tumoral. Azul: vena cava. Rojo: aorta y ramas hepáticas. Violeta: ramas portales.

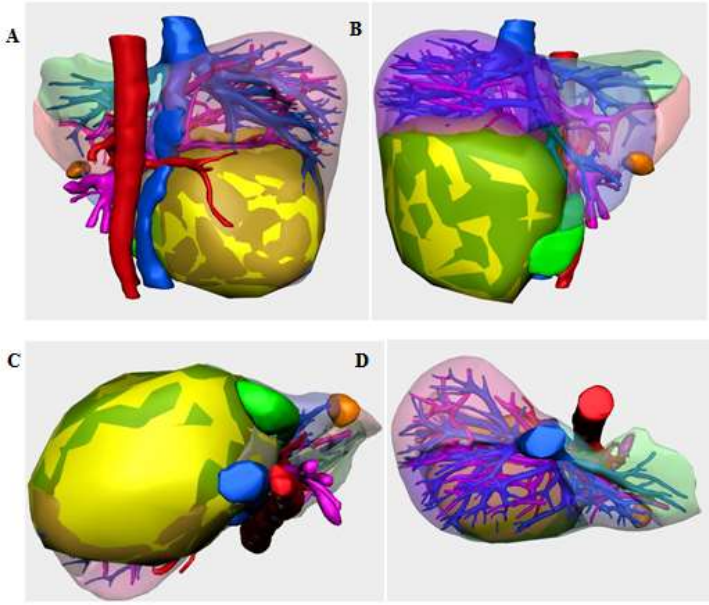

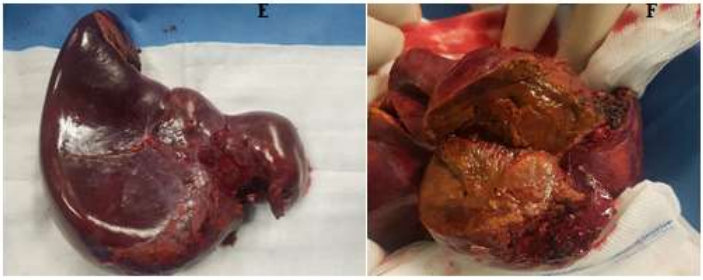

*Figura 3.*Modelo virtual 3D. A: vista posterior. B: Vista anterior. C: Vista inferior. D: Vista superior. E: Pieza quirúrgica Segmentos VI, VII y I. F: Adenoma en interior de pieza quirúrgica.

Se interviene hallándose, en la ecografía intraoperatoria tumoración de gran tamaño que ocupa el segmento I y IX y rodea la vena cava, extendiéndose a la derecha de la misma ocupando parte del segmento VII, como mostrada el modelo en 3D. Se realizó colecistectomía y seccionectomía lateral derecha (segmentosVI-VII) asociando segmentectomía del segmento I (pieza *"monobloc)"*. El paciente precisó transfusión intraoperatoria de un concentrado de hematíes y el tiempo quirúrgico fue de 240 minutos. La anatomía patológica informó de pieza de 583 gr con tumor bien delimitado, encapsulado, compuesto por hepatocitos benignos, sin conductos biliares, compatible con adenoma hepático de 9 cm de diámetro. La evolución postoperatoria fue normal, siendo alta al 7º día y a los 5 meses de la cirugía se encuentra asintomático y sin recidiva.

DISCUSIÓN

La extirpación de tumores hepáticos próximos a estructura vasculares de vena porta, venas suprahepáticas y VCI, es compleja. Aunque las pruebasde imagen tradicionales aportan una información valiosa al diagnóstico, se buscan otrosmétodos que consiganotorgar mayor información al cirujano. El rápido crecimiento de la impresión tridimensional ha llevado a nuevas aplicaciones de esta tecnología en todos los ámbitos. Ésta es capaz de convertir una serie de imágenes bidimensionales a partir de una TC o RMN en un modelo táctil[1]. En medicina, la

impresión 3D está suponiendo un cambio radical a la hora de la planificación quirúrgica en diferentes especialidades, e incluso se considera útil para la enseñanza anatómica tanto a estudiantes como a residentes en formación[2,3].

C.Couinaud demostró que el hígado se distribuía en cuatro sectores, subdivididas a su vez por las venas hepáticas en ocho segmentos[4]. Esta división segmentaria del hígado es la base de la anatomía hepática funcional y quirúrgica moderna[5]. En determinadas indicaciones complejas en cirugía hepática (grandes tumores, invasión vascular, tumor de Klatskin, etc.), el modelo hepático en 3D mejora significativamente la precisión en la localización del tumor, asociándose a menor tiempo quirúrgico y permitiendo una mejor planificación de la resección[6],resultados que se extienden a la aplicación de estos modelos en otros órganos sólidos[7,8]. Del mismo modo, recientes estudios colocan a este método como capaz de evaluar la respuesta a la quimioterapia de las metástasis hepáticas de origen colorrectal, además de facilitar la linfadenectomía completa en el cáncer de recto y de ayudar a los pacientes a una correcta educación acerca de la enfermedad[9].

La impresión 3D es reconocida como una innovación tecnológica revolucionaria que ha beneficiado a numerosas disciplinas, incluida la medicina; capaz de facilitar la cirugía hepática, a través de modelos para la planificación preoperatoria, la educación y la simulación[10].

CONCLUSIÓN

Dada la complejidad de la anatomía hepática, el modelo 3D supuso una herramienta muy útil para planificar la cirugía.A pesar de ser una herramienta novedosa, los diferentes estudios parecen predecir que la impresión en 3D será capaz de cambiar la toma de decisiones intraoperatorias y los resultados clínicos en un futuro.Sin embargo, factores como los altos costes y el largo proceso de desarrollo limitan el uso de la impresión 3D en la atención médica diaria.Por ello, las indicaciones de la técnica deben ser selectivas y los resultados iniciales prometedores, deben verificarse en ensayos aleatorizados de mayor tamaño.

BIBLIOGRAFÍA

1. Silva K, Rand S, Cancel D, et al. Three-dimensional (3-D) printing: a cost-effective solution for improving global accessibility to prostheses. PM&R 2015;7: 1312-4.
2. XiangxueKong,LanyingNie, HuijianZhang,Zhanglin Wang, Qiang Ye, Lei Tang, BEng, Jianyi Li, MD, PhD, and Wenhua Huang. Do Three-dimensional Visualization and Three-dimensional Printing Improve Hepatic Segment Anatomy Teaching? A Randomized Controlled Study. Journal of Surgical Education. 2015; 73: 2.
3. Zhongmin Wang, Yuhao Liu, Hongxing Luo, Chuanyu Gao, Jing Zhang and Yuya Dai. Is a Three-Dimensional Printing Model Better Than a Traditional Cardiac Model for MedicalEducation? A Pilot Randomized Controlled Study. Acta Cardiol Sin 2017;33:664669.
4. Couinaud C. Lobes et segments hépatiques. Presse Med. 1954;62:709. French.
5. Couinaud C. Le foie. Paris: Masson; 1957. French.
6. Igami T, Nakamura Y, Hirose T, Ebata T, Yokoyama Y, Sugawara G et al (2014) Application of a three-dimensional print of a liver in hepatectomy for small tumors invisible by intraoperative ultra-sonography: preliminary experience. World J Surg 38:3163–3166
7. Marconi S, Pugliese L, Botti M, Peri A, Cavazzi E, Latteri S et al (2017) Value of 3D printing for the comprehension of surgical anatomy. Surg Endosc 31:4102–4110.
8. Giannopoulos AA, Mitsouras D, Yoo S-J, Liu PP, Chatzizisis Y, Rybicki FJ (2016) Applications of 3D printing in cardiovasculardiseases. Nat Rev Cardiol 13:701–718.
9. Emile SH, Wexner SD.Systematic Review of the Applications of Three-Dimensional Printing in Colorectal Surgery. Colorectal Dis. 2018 Nov 20.
10. Witowski JS, Coles-Black J, Zuzak TZ, Pędziwiatr M, Chuen J, Major P, Budzyński A. 3D Printing in Liver Surgery: A Systematic Review.Telemed J E Health. 2017 Dec; 23(12):943-947.

Capítulo 11. TUMOR ODONTOGÉNICO QUÍSTICO CALCIFICANTE ASOCIADO A ODONTOMA. REPORTE DE UN CASO

Autores: Camacho Luna, A.; Teruel Hernández, E.; Martín Botella, D.; Caballero Illanes, A.; Cortez Lede M.G.

Especialidad: Quirúrgica

Servicio de trabajo: Cirugía Oral y Maxilofacial y de Cabeza y Cuello

RESUMEN

Presentamos un caso de quiste odontogénico calcificante asociado a odontoma hallado en estudio radiológico tras anomalía odontológica. Se trató mediante extirpación quirúrgica bajo anestesia general obteniendo el diagnóstico ya indicado tras análisis histológico. Hasta la fecha no se ha detectado recidiva. En la literatura se describe como una patología quística rara descubierta a mediados del siglo pasado, de origen incierto en casos en que se asocia a odontoma y con características histológicas muy particulares.

Palabras Clave: *Quiste odontogénico calcificante, tumor odontogénico, canino incluido.*

CASO CLÍNICO

Paciente mujer de 13 años de edad, sin antecedentes personales de interés, que, tras revisión odontológica en la que se objetiva presencia de canino deciduo, acude a consultas de Cirugía Maxilofacial Infantil. En examen físico sólo destaca vía intraoral la presencia de pieza 53 en arcada dentaria, así como ausencia de pieza 13. No hay abombamientos en mucosa ni otras alteraciones en vestíbulo ni paladar. Se realiza ortopantomografía *(Figura 1)* en la que aparece 13 incluido junto a lesión radiolúcida, de aspecto quístico, que muestra en su interior radio-

opacidades múltiples agrupadas. Con diagnóstico preoperatorio de canino incluido + odontoma + quiste dentígero se decide intervenir para extirpación.

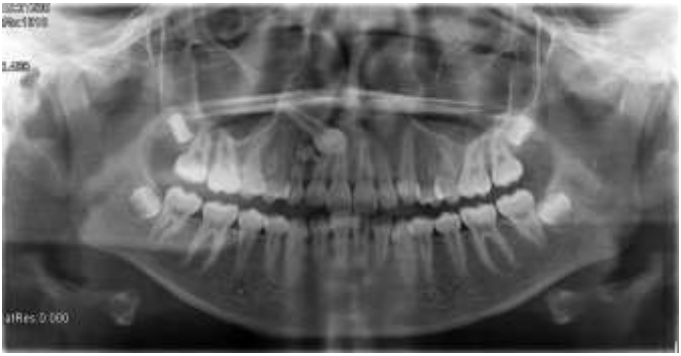

Figura 1. Ortopantomografía previa a la cirugía en la que se puede apreciar el canino incluido en paladar junto a la imagen quística y el odontoma.

Se interviene bajo anestesia general, extirpando mediante abordaje palatino 13 incluido con ostectomía y odontosección. La tumoración adyacente se extirpa conjuntamente, con su interior compuesto de un magma denticular que parece corresponder a un odontoma. El informe de anatomía patológica informa macroscópicamente de un fragmento parduzco grisáceo nodular de 0.7cm x 1.7cm de superficie lisa grisácea y parcialmente calcificado y de un fragmento ovoide de 1cm x 0.5cm de coloración grisácea de consistencia blanda. Microscópicamente se observa en la primera pieza tejido conectivo fibrolaxo con islotes de epitelio odontogénico que incluye estructuras dentarias con elementos de matriz y epitelio de esmalte, dentina y células "fantasma". La segunda pieza aparece como quiste de contenido colapsado y pared fibrosa revestido por un epitelio de tipo ameloblástico con capa basal polarizada y celularidad epitelial suprayacente con puentes intercelulares y células disqueratinocíticas con concreciones eosinófilas y basófilas calcificadas *(Figura 2)*.

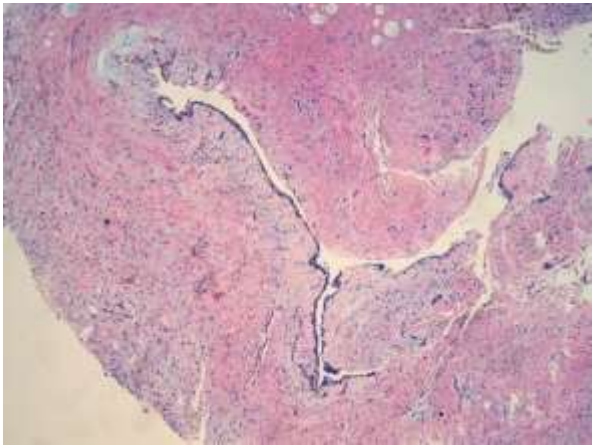

Figura 2. Corte histológico del quiste odontogénico calcificante.

El diagnóstico histológico fue de odontoma asociado a tumor odontogénico quístico calcificante. Tras el tratamiento quirúrgico y seguimiento durante 6 meses, tanto clínica como radiológicamente la evolución ha sido normal, sin encontrarse hasta el momento signos de recidiva.

DISCUSIÓN

Los quistes odontogénicos calcicificantes (QOT) son lesiones raras de igual incidencia en hombres que en mujeres, con predilección claramente por la mandíbula[1]. También conocidos como tumor de células fantasmas odontogénico, constituye aproximadamente un 1 – 2% de todos los tumores odontogénicos[2]. Por primera vez descrito en 1962, se incluyó por primera vez en la clasificación histológica en 1971, como "tumor odontogénico, quistes mandibulares y lesiones asociadas"[3]. QOT tiende a ser una lesión sin potencial invasivo que ocurre en pacientes de un rango de edad entre 02 y 92 años con máxima incidencia en la sexta década de la vida[4]. Suele ocurrir en la región entre el canino y primer molar, normalmente como una reabsorción ósea indolora o como leve entumecimiento[5], coincidiendo con la descripción del caso presentado. Hay teorías diversas para dar explicación a la patogénesis del QOT

asociado a odontoma: una primera sugiere que ambas surgen de manera casual, al igual que otros tumores como ameloblastoma también aparecen junto al QOT[6, 7]. Una segunda propone que QOT se desarrolla de forma secundaria desde el epitelio odontogénico que da lugar al odontoma[8, 9]. Hay otra, sin embargo, que piensa que QOT asociado a odontoma es una entidad clínica distinta e independiente[1]. La mayoría de QOTs incluyen como componentes del tumor epitelio ameloblástico junto con células fantasma, a menudo acompañadas de dentina displásica. A menudo se pueden observar lagunas microquísticas en islotes epiteliales, con ausencia de actividad mitótica en la mayoría de casos[10]. El tratamiento quirúrgico habitual es la extirpación sin márgenes quirúrgicos, dado que su potencial recidivante no es muy alto[4]. Además, la posibilidad de malignización del tumor es muy escasa[11].

CONCLUSIÓN

Tras revisar la bibliografía referente a esta entidad y contrastarla con la experiencia en nuestro servicio y, en concreto, con este caso clínico, podemos sacar varias conclusiones. En primer lugar podemos refutar la rareza de esta enfermedad, puesto que ha sido un hecho insólito en este año el hallazgo histológico de esta tumoración. Así mismo, con colaboración del servicio de anatomía patológica, podemos aportar una descripción celular de la pieza acorde con lo descrito en la literatura como mayoritario hasta la fecha. El tratamiento quirúrgico mediante escisión simple parece ser la forma definitiva, no habiendo encontrado hasta la fecha recidiva en caso alguno tratado de esta manera.

BIBLIOGRAFÍA

1. Hirshberg A, Kaplan I, Buchner A. Calcifying odontogenic cyst associated with odontoma: A possible separate entity (odontocalcifying odontogenic cyst). J Oral Maxillofac Surg 1994; 52:555-8.

2. Sun G, Huang X, Hu Q, Yang X, Tang E. The diagnosis and treatment of dentinogenic ghost cell tumor. Int J Oral Maxillofac Surg 2009;38:1179-83. 10.1016/j.ijom.2009.06.016

3. Garcia BG, Ruiz Masera JJ, Zafra Camacho FM, Gutierrez CC.Intraosseous dentinogenic ghost cell tumor: Case report and treatment review. Rev Esp Cir Oral Maxilofac 2015;37: 243-6. 10.1016/j.maxilo.2014.03.007

4. Praetorius F. Dentinogenic ghost cell tumour. In: Barnes L. editor. Surgical Pathology of the Head and Neck, Third Edition. CRC Press, 2009:1272-5.Buchner A. The central (intraosseous) calcifying odontogenic cyst: an analysis of 215 cases. J Oral Maxillofac Surg 1991;49:330-9. 10.1016/0278-2391(91)90365-S

5. Buchner A. The central (intraosseous) calcifying odontogenic cyst: an analysis of 215 cases. J Oral Maxillofac Surg 1991;49:330-9. 10.1016/0278-2391(91)90365-S

6. Shamaskin RG, Svirsky JA, Kangars GE. Intraosseous and extraosseus calcifying odontogenic cyst. J Oral Maxillofac Surg 1989;47:562-5.

7. Shafer WG, Hine MK, Levy BM. A textbook of Oral Pathology. Philadelphia: P.A. Saunders;1974. p. 249-51.

8. Lello GE, Maken M. Calcifying odontogenic cyst. Int J Oral Maxillofac Surg 1986;15:637-44.

9. Nagao T, Nakajima T, Fukushima M. Calcifying odontogenic cyst : A survey of 23 cases in the Japanese literature. J Maxillofac Surg 1983;11:174-9.

10. Bello IO, Qannam A, Al-Zahrani A, AlDosari A. Peripheral dentinogenic ghost cell tumor: report of a case and literature review. Int J Surg Pathol 2012;20:494-9. 10.1177/1066896911429299

11. Kasahara K, Iizuka T, Kobayashi I, Totsuka Y, Kohgo T. A recurrent case of odontogenic ghost cell tumour of the mandible.Int J Oral Maxillofac Surg 2002;31:684-7. 10.1054/ijom.2002.0239

Capítulo 12. QUISTE DENTÍGERO: REVISIÓN DE LA LITERATURA. A PROPÓSITO DE UN CASO

Autores: Teruel Hernández, E.; Caballero Illanes, V; Martín Botella, D; Soriano Arroyo, A.I; Cortez Lede, M.G.

Especialidad: Quirúrgica

Servicio de trabajo: Servicio de Cirugía Oral y Maxilofacial

RESUMEN

Presentamos el caso clínico de un paciente diagnosticado de quiste dentígero maxilar superior, inusual por sus grandes dimensiones e infrecuente localización, asociado a un incisivo lateral superior izquierdo retenido, con buena evolución clínica. Basado en el caso comentado analizamos en este trabajo los aspectos bibliográficos más relevantes de este tipo de lesiones quísticas, tras haber realizado una amplia revisión de la literatura.

Palabras clave: *Quiste dentígero, enucleación, técnica quirúrgica.*

CASO CLÍNICO

Paciente varón de 36 años de edad, sin antecedentes médicos ni quirúrgicos de interés, que acude a Urgencias del Hospital Universitario Virgen de la Arrixaca (HUVA) por presentar molestias dolorosas y tumoración facial a nivel de la región paranasal izquierda, de aproximadamente un mes de evolución y que no cede con tratamiento analgésico habitual.

A la exploración se aprecia importante grado de asimetría facial *(Figura 1A)* consecuente al aumento de volumen en la región maxilar izquierda, con gran desplazamiento del ala nasal, sin signos de eritema en zona cutánea adyacente. Por mucosa vestibular, a nivel de piezas dentarias 21 y 23, se palpa una tumoración de aproximadamente 3 centímetros de tamaño, de coloración azulada, de consistencia gomosa, sin drenaje de material purulento. No se objetiva ausencia de piezas dentarias ni alteraciones en la oclusión. Refiere exodoncia de tercer molar superior derecho hace varios años.

Ante estos hallazgos se solicita una ortopantomografía y un TC facial con el objetivo de una mejor valoración de la extensión anatómica de la lesión. En la radiografía *(Figura 1B)* se evidencia una lesión radiolúcida de bordes bien delimitados sobre la corona de 22 incluido, comprometiendo piezas dentarias 21 y 23, con gran crecimiento con respecto a la OPG anterior. El TC facial realizado posteriormente informa de una imagen lítica de aspecto no agresivo en maxilar superior izquierdo con gran expansión de la cortical y bordes bien definidos. Presenta un tamaño de 2,8cm de diámetro con gran cierto desplazamiento de las piezas dentales adyacentes y una pieza dentaria incluida en probable relación con un quiste odontogénico.

Figura 1: **A)** Ortopantomografía: quiste dentígeno con incisivo lateral incluído. Compromiso de piezas dentarias 21 y 23.
B) Control a los 6 meses donde se evidencia el gran crecimiento del quiste. **C)** Se objetiva importante defecto estético a nivel facial.

Con la información obtenida en las pruebas complementarias y el tamaño de la lesión se decide tratamiento quirúrgico. Se realiza abordaje sulcular desde pieza dentaria 12 hasta 26 con descarga posterior, evidenciando gran quiste a nivel maxilar superior izquierdo, de coloración azulada que impresiona por su tamaño, produciendo desplazamiento evidente del ala nasal *(Figura 2)* . Se realiza abordaje a la cavidad del quiste y enucleación del mismo , así como de la pieza dentaria incluida. A pesar de las dimensiones anatómicas de la lesión, no fue necesario el uso de injertos ni sustitutos óseos para el tratamiento de la cavidad

resultante. Se envía la pieza a Anatomía Patológica que confirma el diagnóstico de quiste odontógeno compatible con quiste folicular con evidente inflamación.

El paciente es dado de alta esa misma tarde por buena evolución clínica y remitido a las consultas de Cirugía Oral y Maxilofacial para retirada de puntos de la cavidad oral en una semana. Cuando acude a consulta se evidencia mejoría notable de la inflamación facial y del dolor *(Figura 3)*. Continuamos seguimiento clínico y radiográfico para comprobar evolución, restitución ósea y ausencia de recidiva de la lesión.

Figura 2. Se objetiva gran quiste de coloración azulada que produce marcada deformidad facial a nivel del ala nasal izquierda.

Figura 3. Primera semana postoperatorio. Se aprecia disminución marcada de la inflamación facial.

DISCUSIÓN

Se debe destacar la importancia de este tipo de lesiones quísticas debido en primer lugar a su incidencia, ya que los quistes odontogénicos constituyen actualmente las lesiones más comunes de la región oral y maxilofacial, siendo los segundos en frecuencia tras los quistes apicales y residuales[1].

Clínicamente suelen manifestarse de forma asintomática, siendo hallazgos radiográficos incidentales. Sin embargo, existen algunas lesiones como mostramos en el quiste del caso presente, que por su tamaño podrían producir deformidades óseas evidentes, desplazamientos de piezas dentarias e incluso fracturas patológicas, siendo el quiste dentígero el más agresivo de todos los quistes odontogénicos.

Es imprescindible el diagnóstico temprano de este tipo de lesión para evitar un crecimiento excesivo que pueda comprometer la estética facial, como en nuestro caso, o en situaciones de mayor gravedad, la viabilidad del resto de piezas dentarias adyacentes. En nuestro paciente, el diagnóstico se hizo clínico y radiográficamente, siendo la OPG la técnica más utilizada como diagnóstico inicial, debiendo ser confirmada mediante un examen histopatológico con el objetivo de establecer el diagnóstico diferencial de otras lesiones quísticas como son el ameloblastoma o el queratoquiste odontogénico[4,5,6].

De acuerdo con Loughney Gonzalez A. et al[7], el manejo terapéutico debe basarse principalmente en el tamaño y la localización del quiste. En nuestro caso se decide, a pesar de su gran tamaño, realizar la enucleación de la cavidad quística junto con la exodoncia de la pieza dentaria incluida. Son varios los estudios en donde los autores comunican dificultades en la enucleación, especialmente cuando el tamaño es elevado. En consecuencia la quistectomía ha sido considerada como una de las técnicas quirúrgicas con mayores tasas de recurrencias, existiendo otros autores como Sembronio et al. que ya plantean la ayuda endoscópica en el mismo acto para eliminar completamente una lesión de grandes dimensiones [7,8].

CONCLUSIÓN

El resultado exitoso de cualquier quiste odontogénico se basa fundamentalmente en un diagnóstico temprano y en la elección del tratamiento más apropiado. En la actualidad, el planteamiento terapéutico continúa aún en controversia, siendo considerada la enucleación quirúrgica junto con la retirada del diente implicado la opción más utilizada, aun existiendo posibilidades de recurrencia cuando la éxeresis ha sido incompleta. Con nuestro caso, a la espera de un seguimiento estrecho en nuestras consultas, se demuestra que con la elección del tratamiento adecuado y una adecuada técnica quirúrgica, un paciente con un quiste de grandes dimensiones puede tener excelentes resultados.

BIBLIOGRAFÍA

1. Kramer IR. Changing views on oral disease. Proc R Soc Med 1974; 67:271-6.
2. Shear M, Speight PM. Cyst of the oral and maxillofacial regions. 4th edn. Oxford: Blackwell Munksgaard, 2007

3. Denia Morales Navarro; Guillermo Sánchez AcuñaII; Liliana Rodríguez LayII. Presentación clínica atípica de un quiste dentígero. Rev Cubana Estomatol v.46 n.4 Ciudad de La Habana oct.-dic. 2009
4. Sapp JPH, Eversole LR and Wysocki GP: Cysts of the oral region, in Sapp Eversole Wysocki: Contemporary Oral and Maxillofacial Pathology. St. Louis, Mosby, 1997
5. Vazquez Diego J, Gandini Pablo C, Carvajal Eduardo E. Quiste dentígero: diagnostico y resolución de un caso. Revisión de la literatura. Av. Odontoestomatol 2008; 24(6): 359-364
6. Pascual Fernandez B, Loughney Gonzalez A, Fernandez Dominguez M. Importancia en el diagnostico temprano del quiste dentígeno. A propósito de un caso. Rev Cient Dent. 2013;10(1):59-62
7. Loughney Gonzalez A, Fernández Domínguez M, Loughney Castells JC, Sanchez Sanchez R. Diagnostico y actitud terapéutica del quiste dentígero. Aportación de dos casos. Rev. Cient Dent.2011; 8(3):195-200+
8. Sembronio S, Albiero AM, Zerman N, Costa F, Politi M. Endoscopically Assisted enucleation and curettage of large mandibular odontogenic keratocyst. Oral Surg Oral Med Oral Pathol Oral Radiol Endod 2009;107(2):193-6

Capítulo 13. FIBROMATOSIS AGRESIVA, UN TUMOR INUSUAL EN CABEZA Y CUELLO

Autores: Soriano Arroyo, A.I.; Caballero Illanes, V.; Camacho Luna, A.; Teruel Hernández, E.; Gutiérrez Sumillera, M.

Especialidad: Quirúrgica

Servicio de trabajo: Servicio de Cirugía Oral y Maxilofacial y de Cabeza y Cuello

RESUMEN

La fibromatosis agresiva hace referencia a una serie de tumoraciones con proliferación de fibroblastos y marcado aumento de colágeno. Se caracteriza por ser un tumor raro, benigno pero con crecimiento invasivo a nivel local y una alta tasa de recurrencia. Debido a su comportamiento impredecible, el manejo terapéutico es difícil y se encuentra en continua revisión. Presentamos el caso de una paciente con fibromatosis a nivel del músculo esternocleidomastoideo, la cual se sometió a un tratamiento quirúrgico para su extirpación.

Palabras Clave: *Fibromatosis extraabdominal, agresiva, desmoide.*

CASO CLÍNICO

Paciente mujer de 56 años que presenta una tumoración retroauricular derecha, a nivel de la inserción del músculo esternocleidomastoideo (ECM) en la mastoides, de meses de evolución, dolorosa, adherida a planos profundos.

Para su diagnóstico, se realiza una Eco-PAAF que orienta el nódulo hacia una tumoración mesenquimal de bajo grado; y un TAC cervical que informa de una lesión fusiforme, isodensa en músculo ECM derecho en su inserción mastoidea, de 41x34mm, bien definido, que no distorsiona el tejido adyacente (*Figura 1*).

Figura 1. TAC cervical: Tumoración isodensa a nivel de músculo ECM derecho.

Ante la sospecha de tumoración mesenquimal y la clínica dolorosa, se decide intervenir quirúrgicamente, realizando la extirpación de la tumoración (*Figura 2*) en el espesor del músculo ECM derecho, a través de una incisión retroauricular derecha y respetando el nervio auricular mayor y el nervio espinal.

Figura 2. Resección tumoral de 4cm, apariencia macroscópica nodular pero con infiltraciones a modo de espículas (flecha).

La muestra es remitida para su estudio anatomopatológico, que describe la lesión como un nódulo compuesto por proliferación mesenquimal de bajo grado, con células fusiformes, sin atipia, con zonas con depósito de colágeno, que contacta en varios zonas con bordes de la pieza. De este modo se confirma el diagnóstico de Fibromatosis "extraabdominal", con márgenes quirúrgicos afectos.

El caso es comentado en el Comité de tumores de cabeza y cuello donde se desestima una nueva cirugía o tratamiento adyuvante por la benignidad del tumor y la alta tasa de morbilidad asociada, decidiendo realizar controles periódicos estrechos por la alta tasa de recidiva local.

En el seguimiento posterior en la consulta de cirugía Maxilofacial mediante RMN, se visualizó a los 3 meses una nueva masa nodular retroauricular de 5x8 mm y a los 6 meses aumentó de tamaño a 1,8 x 2,7 cm. Ante la sospecha de una recidiva local, se realiza una nueva PAAF que la confirma. A pesar de la progresión, al encontrarse asintomática la paciente se decide continuar con actitud expectante revalorando a la paciente periódicamente para tomar una decisión en el momento que precise.

DISCUSIÓN

La fibromatosis agresiva, también conocida como fibromatosis desmoide o fibromatosis extrabadominal, es una entidad cuya incidencia se sitúa entre los 2-4 casos/1000000 habitantes y la localización a nivel de cabeza y cuello suponen entre el 7-15% de los tumores desmoides[1.] De etiología desconocida pero con factores firmemente asociados como son los antecedentes traumáticos, cirugías previa, factores hormonales (embarazo o toma de anticonceptivos orales) o mutaciones en el gen APC (síndrome de Gardner), que regula la β-catenina, que interviene en el proceso de la cicatrización [1, 2.] Predominio en el sexo femenino y en rango de edad bastante amplio que varía según estudio.[3,4] Suele aparecer como un único nódulo, no doloroso, de crecimiento rápido, fijo a planos profundos, pudiendo invadir estructuras neurovasculares[1]. A nivel de cabeza y cuello puede asociar clínica de disfagia, trismo, disnea, etc según área afectada. A nivel histológico, presenta proliferación fibroblástica monoclonal, con abundantes fibras colágenas, estroma hipocelular, con pequeña actividad mitótica sin necrosis [1,2,4].

Para su diagnóstico, es necesario una RMN o un TAC que nos permitirá conocer la extensión y la afectación de estructuras vitales o invasión ósea. Se representa como una tumoración iso o hiperintensa, que depende de la cantidad de fibras de colágeno [1,2].

El tratamiento óptimo ha sido un tema a debate por muchos estudios siendo hasta hace poco la cirugía el tratamiento de elección [1, 2, 5]. Sin embargo, tras los últimos estudios sobre comportamiento, supervivencia, regresión y recidiva, se ha llegado a un consenso europeo (*Figura 3*) en el que se prioriza la observación y seguimiento durante los primeros años, hasta que aparezca alguna clínica o afectación de alguna estructura vital [6].

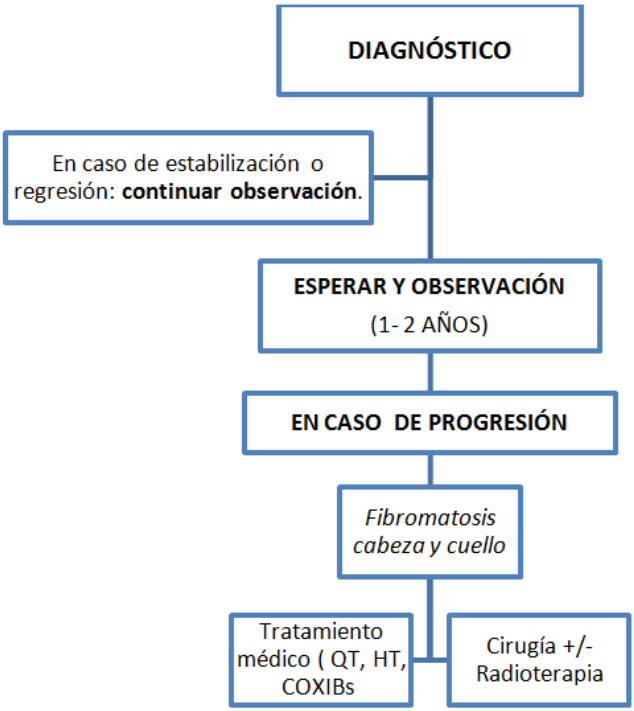

Figura 3. Consenso de tratamiento en la fibromatosis de cabeza y cuello.

Otros tratamientos que se emplean son la radioterapia como único tratamiento en tumores irresecables o como adyuvante a la cirugía con márgenes afectos, pues se ha visto que disminuye las recidivas; la quimioterapia (antraciclina, metotrexate+ vinblastina), la hormoterapia (tamoxifeno) y los AINES, principalmente los COXIBs.

CONCLUSIÓN

La fibromatosis agresiva es una entidad con una baja incidencia, benigna, que no metastatiza pero invasiva a nivel local, con una tasa de recidiva muy elevada a pesar de la alternativa terapéutica empleada, por lo que es de gran importancia el seguimiento periódico de estos pacientes. Ante el comportamiento impredecible el tratamiento de este tumor ha estado en continuo debate, tendiendo en la actualidad a llevar una actitud expectante hasta la aparición de síntomas o la afectación de estructuras vitales, más en territorio de cabeza y cuello, donde el tratamiento puede generar grandes repercusiones a nivel funcional y estético.

BIBLIOGRAFÍA

1. De Bree E, Zoras O,Caza JL, Toma RP, Suarez C, Mendenhall WM et al. Desmoid tumors of the head and neck: A therapeutic challenge. Head&Neck. 2014 Oct; 36(10): 1517-26.

2. Liuzzi JF, Garriga E, Dacunha M, Tirado E, Siso S, Brito E. Fibromatosis agresiva extra abdominal de cabeza y cuello. Rev Venez Oncol. 2014; 26(3):217-222.

3. Zumárraga JP, Coimbra BGMM, Dos Santos FG, Baptista AM, Kohara MT, de Camargo OP. Extra-abdominal desmoids tumor: Analysis of consecutive cases in a single institution. Acta Ortop Bras. 2018; 26 (4): 244-247.

4. Miranda Roa JA, Rico Martínez G, Linares González LM, Delgado Cedillo EA, Flores Pineda N. Manejo de fibromatosis musculoaponeurótica agresiva. 10 años de experiencia. Acta ortopédica Mexicana. 2008; 22(2):85-89.

5. Teixeira LE, Arantes EC, Villela RF, Soares CB, Costa RB, Andrade MA. Extra-abdominal desmoids tumor: local recurrence and treatment options. Acta Ortop Bras. 2016 ; 24 (3):

147-50.

6. Kasper, B., Baumgarten, C., Garcia, J., Bonvalot, S., Haas, R., Haller, F, et all. An update on the management of sporadic desmoids-type fibromatosis: a EuropeanConsensus iniciative between Sarcoma Patients EuroNet(SPAEN) and European Organization for Research and Treatment of Cancer (EORTC)/Soft tissue and Bone Sarcoma Group (STBSG). Ann Oncol. 2017; 28 (10): 2399-2408.

Capítulo 14. QUISTE ÓSEO SOLITARIO DE LOCALIZACIÓN ATÍPICA

Autores: Caballero Illanes, V; Martín Botella, D.; Soriano Arroyo, A.I.; Camacho Luna, A.; Cortez Lede, M.G.

Especialidad: Quirúrgica

Servicio de trabajo: Servicio de Cirugía Oral y Maxilofacial y de Cabeza y Cuello

RESUMEN

Existe gran diversidad de lesiones quísticas que pueden afectar la mandíbula y su diagnóstico diferencial no siempre es sencillo. Presentamos el caso de una paciente joven con el hallazgo casual de una imagen radiolúcida a nivel de sínfisis mandibular en una ortopantomografía de rutina realizada por su odontólogo. Se trata de un quiste óseo solitario mandibular, lesión poco frecuente, como veremos a continuación.

Palabras Clave: *Quiste óseo, quiste solitario,mandíbula.*

CASO CLÍNICO

Paciente mujer de 11 años remitida a nuestro Servicio por su odontólogo por hallazgo casual en la ortopantomografía de una imagen quística a nivel de sínfisis mandibular asintomática. A la exploración no se observa deformidad del mentón ni se palpa tumoración alguna a dicho nivel. Se solicita TAC para estudio dada la peculiaridad de la imagen radiológica. En ésta se observa una lesión lítica, expansiva y multilocular en sínfisis mandibular que se extiende desde la pieza dentaria 43 a la 33, con un tamaño de 29mm (transversal) x 19mm (craneocaudal) x 17mm (anteroposterior), compatible radiológicamente con ameloblastoma, tumor de células gigantes y quiste óseo aneurismático (*Figura 1*). Se decide completar el estudio con una RMN en la que se visualiza una lesión con las características ya descritas, pero sin rotura de las corticales óseas mandibulares ni afectación de partes blandes contiguas, con diagnóstico probable de quiste óseo solitario (*Figura 2*).

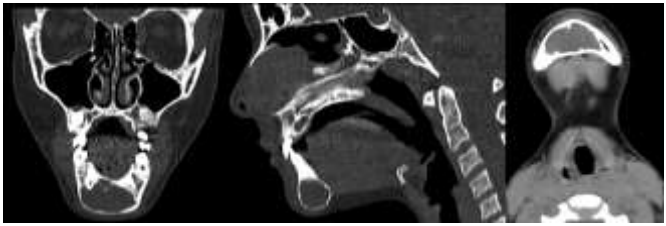

Figura 1. TAC con quiste sinfisario (de izquierda a derecha, cortes coronal, sagital y axial)

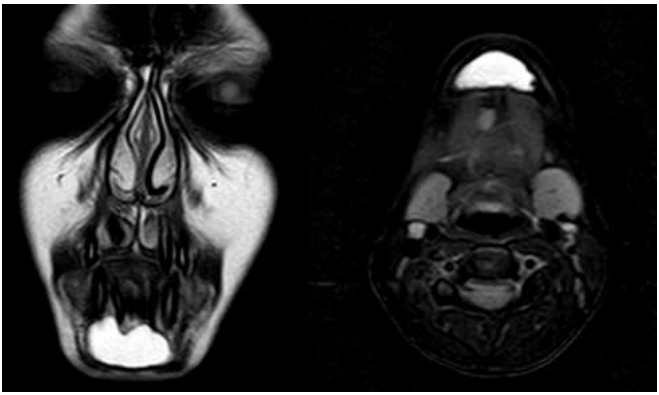

Figura 2. Imagen de RMN en T2 (cortes coronal y axial)

La paciente es intervenida bajo anestesia general, por vía intraoral, levantando colgajo mucoperióstico desde pieza 31 a 42, con osteotomía de acceso y legrado de la cavidad vacía que tiene un epitelio muy fino y casi no aporta muestra. El estudio anatomopatológico de la muestra informa de tejido conectivo fusocelular benigno que produce trabéculas óseas con ribetes osteoblásticos sin células gigantes multinucleadas, aunque si hay hemorragia, compatible con quiste óseo simple. Dada la benignidad de la lesión, no se requiere más tratamiento adicional que las revisiones periódicas posoperatorias.

DISCUSIÓN

El quiste óseo solitario mandibular, a pesar de su nombre, se considera como un pseudoquiste, ya que es una cavidad intraósea sin recubrimiento epitelial. Ha recibido varias denominaciones, que reflejan la dificultad en su filiación etiopatogénica, como quiste óseo traumático, hemorrágico, simple o idiopático. Es generalmente asintomático y suele detectarse como hallazgo casual en pruebas de imagen rutinarias. Está formado por una cavidad vacía sin epitelio de recubrimiento que muestra bordes festoneados cuando se encuentra entre raíces dentales. Se presenta con mayor frecuencia en paciente jóvenes (menores de 20 años), aunque no existe consenso en qué sexo tiene mayor incidencia.[1,2] En un 90-95% de los casos se encuentra en huesos largos (a nivel de la metáfisis de los extremos proximales del húmero y diáfisis femoral).[2,3] Representa tan solo el 1% de todos los quistes maxilares. Su localización mayoritaria a nivel maxilofacial es en cuerpo mandibular (75% de los casos) y en segundo lugar en sínfisis.[4]

Su etiopatogenia es poco clara, aunque las más aceptada, entre muchas otras, es que se produce después de una lesión traumática en la cual una resolución defectuosa de la hemorragia intramedular acaba en la formación de una cavidad ósea vacía. La histología de estas lesiones muestra una cavidad de hueso esponjoso con una pared quística compuesta por una delgada membrana de tejido conectivo fibroso con fibras de colágeno sin recubrimiento epitelial.[5,6] El diagnóstico diferencial es amplio debido a la gran cantidad de patologías de características radiológicas similares que se presentan a nivel mandibular, entre las que hay que considerar el quiste dentígero, quiste residual, ameloblastoma, mixoma, quiste radicular, granuloma central de células gigantes, queratoquiste odontogénico y tumor odontogénico calcificante epitelial. Su tratamiento es quirúrgico y permite confirmación diagnóstica a la vez (obtención del tejido para estudio), mediante un minucioso curetaje. Las recidivas son poco comunes.[7]

CONCLUSIÓN

Los huesos maxilofaciales son afectos por un número muy diverso de quistes o tumores con componente quístico muy difícilmente distinguibles clínico-radiológicamente los unos de los otros. Ello genera grandes dificultades no sólo en su diagnóstico, sino en la planificación del tratamiento más adecuado ya que éste puede variar enormemente en agresividad según de qué entidad se trate. La precaución ante un diagnóstico dudoso es, pues,

necesaria. La biopsia se presenta así indispensable en este tipo de patologías pues es la prueba diagnóstica que más nos acerca al diagnóstico definitivo.

BIBLIOGRAFÍA

1. Cortell-Ballester I, Figueiredo R, Berini-Aytés L, Gay-Escoda C. Traumatic bone cyst: A retrospective study of 21 cases. Med Oral Patol Oral Cir Bucal. 2009; 14(5):E239-243.
2. Harnet JC, Lombardi T, Klewansky P, Reiger J, Tempe MH, Clavert JM. Solitary bone cyst of the jaws: a review of the etiopathogenic hypotheses. J Oral Maxillofac Surg. 2008; 66(11):2345-2348.
3. Kawamata A, Takai Y, Kanematsu N, Fujiki Y. Bone scintigraphy in solitary (Simple) bone cyst of jaw. Oral Radiol. 19993; 9(2):1-6.
4. Peñarrocha-Diago M, Sanchis-Bielsa JM, Boner-Marco J, Minguez-Sanz JM. Surgical treatment and follow-up of solitary bone cyst of the mandible: a report f seven cases. Br J Oral Maxillofac Surg. 2001; 39(3):221-223.
5. Watanabe PCA, Nader HA, López Labdessa LMP. Quiste óseo traumático. Técnicas diagnósticas. Rev Fac Odont Univ Ant. 2000; 12 (1): 16-19.
6. Wong-Romo G, Garrillo-Terán E, Ángeles-Varela E. Quiste óseo solitario mandibular. Reporte de un caso y revisión de la literatura. Revista odontológica Mexicana. 2016; 20(2):114-122.
7. Kumar ND, Sherubin JE, Raman U, Shettar S. Solitary bone cyst. Indian J Dent Res. 2011; 22 (1): 172-174.

Capítulo 15. HALLAZGO SIMULTÁNEO DE RÁNULA SUBLINGUAL Y QUISTE DERMOIDE SUBMENTAL. PRESENTACIÓN DE UN CASO

Autores: Martín Botella, D.; Soriano Arroyo, A.I. ; Camacho Luna, A.J. ; Teruel Hernández, E.; Gutiérrez Sumillera, M.

Especialidad: Quirúrgica

Servicio de trabajo: Cirugía Oral y Maxilofacial y de Cabeza y Cuello

RESUMEN

Las ránulas son quistes mucosos de retención en el suelo de la cavidad oral, originados por la extravasación o retención mucosa, que al aumentar de tamaño pueden ocasionar limitación a la movilidad lingual y/o molestias en la deglución. Los quistes dermoides son tumoraciones benignas de crecimiento lento que pueden darse en cualquier parte del cuerpo. A continuación se presenta un raro caso clínico de presentación simultánea de ránula sublingual y quiste dermoide submental.

Palabras clave: *Ránula, quiste dermoide, glándula sublingual.*

CASO CLÍNICO

Paciente mujer de 23 años sin antecedentes médico-quirúrgicos de interés que consulta por tumoración submandibular de larga evolución (la recuerda desde la infancia), que le ocasiona episodios puntuales de prurito en la zona y sensación de movilidad a la deglución. A la exploración física destaca una tumoración submandibular izquierda muy grande y turgente, sin signos de infección, así como una tumoración submental de consistencia elástica, móvil. La paciente aporta ecografía cervical, donde se aprecia tumoración quística dependiente de lóbulo medial de glándula submaxilar izquierda, sin signos inflamatorios en ese momento.

Se solicita TC, que informa de formación hipodensa, de aproximadamente 4,5 cm de eje largo en zona submental; y formación submandibular de 3,3x3,6 cm, de morfología lobulada y contenido homogéneo, que incluso podría ser quístico, la cual se origina del espacio

sublingual y se extiende a región submandibular del lado izquierdo, compatible con ránula *(Figura 1)*.

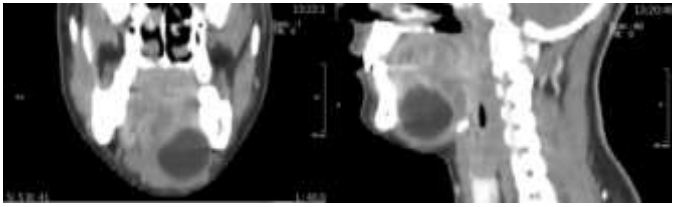

Figura 1. Cortes coronal (izquierda) y sagital (derecha) en los que se evidencia tumoración de contenido homogéneo, posiblemente quístico, compatible con ránula sublingual.

Con el diagnóstico de sospecha de ránula sublingual y tumoración blanda submental a estudio, se interviene quirúrgicamente, realizándose resección desde suelo de boca de glándula sublingual izquierda con ránula asociada, y resección de quiste submental, de aparente contenido sebáceo mediante incisión cervical (*Figuras 2 y 3*). Por su contenido, esta segunda lesión impresionaba el diagnóstico de quiste dermoide.

Figura 2. Exéresis de ránula sublingual izquierda. Se puede apreciar la tumoración en el momento de la resección mediante abordaje intraoral (izquierda) y la pieza quirúrgica, una vez realizada la exéresis completa de la misma (derecha).

Figura 3. Exéresis de lesión quística submental. Podemos observar su resección por vía de abordaje cervical (izquierda) y la pieza quirúrgica resecada (derecha). Dadas sus características y su contenido sebáceo, impresionaba de quiste dermoide.

Los resultados de Anatomía Patológica informan de mucocele tipo ránula, en el caso de la lesión quística intraoral, y de quiste dermoide, en el caso del quiste submental.
Con estos diagnósticos, y después de una recuperación favorable de la paciente, se decide su alta por parte del servicio de Cirugía Oral y Maxilofacial.

DISCUSIÓN

Las ránulas son quistes mucosos de retención en el suelo de la cavidad oral, originados por la extravasación o retención mucosa. Cuando aumentan de tamaño, pueden ocasionar limitación a la movilidad lingual y/o molestias en la deglución [1]. A pesar de que se ha identificado la glándula sublingual como el origen de estas lesiones, en los últimos 50 años han sido descritos numerosos tratamientos, incluyendo la incisión con drenaje, marsupialización, escleroterapia, exéresis de la glándula sublingual y la ránula y exéresis de la ránula solamente [2]. Actualmente no se ha llegado a un consenso claro sobre cuál es el ideal, pero con las bases fisiopatológicas que se poseen de esta entidad, la exéresis completa y conjunta de la glándula sublingual y de la ránula por un cirujano especialista parecen ser la clave para un pronóstico exitoso [3].

Los quistes dermoides son tumoraciones benignas de crecimiento lento que pueden darse en cualquier parte del cuerpo. El 7% han sido descritos en cabeza y cuello (1,6% en cavidad oral) [4]. La mayoría son congénitos, e histológicamente están recubiertos por un epitelio escamoso queratinizado, conteniendo estructuras anejas en su interior, como pueden ser folículos pilosos, glándulas sudoríparas y glándulas sebáceas. En 1937, New and Erich

clasificaron los quistes dermoides de cabeza y cuello según la zona a la que afectan: periorbitaria, nasal, submental y zonas de fusión ventral y dorsal de las regiones supraesternal, tiroidea y suboccipital. Su tratamiento de elección es la resección completa [5].

CONCLUSIÓN

Las ránulas sublinguales y los quistes dermoides de cabeza y cuello son entidades patológicas no muy infrecuentes en nuestro medio, sin embargo, el hallazgo conjunto de ambas en localizaciones tan próximas no deja de ser bastante inusual. A pesar de ello, su manejo sigue siendo el mismo que si se presentaran de forma aislada, y su pronóstico, muy favorable.

BIBLIOGRAFÍA

1. Qingtong Zhao, Mengyu Li, Renfa Lai, Shaoyi Wang. Treatment of intraoral ranulas with a two-incision fistula technique: the management of recurrence. Br J Oral Maxillofac Surg. 2018 Feb;56(2):129-133. doi: 10.1016/j.bjoms.2017.12.013. Epub 2018 Jan 12.
2. Chen JX, Zenga J, Emerick K, Deschler D. Sublingual gland excision for the surgical management of plunging ranula. Am J Otolaryngol. 2018 Sep - Oct;39(5):497-500. doi: 10.1016/j.amjoto.2018.05.011. Epub 2018 May 26.
3. Kokong D, Iduh A, Chukwu I, Muqu J, Nuhu S, Augustine S. Ranula: current concept of pathophysiologic basis and surgical management options. World J Surg. 2017 Jun;41(6):1476-1481.
4. Sahoo RK, Sahoo PK, Mohapatra D, Subudhi S. Two concurrent large epidermoid cysts in sublingual and submental region resembling plunging ranula: report of a rare case. Ann Maxillofac Surg. 2017 Jan-Jun;7(1):155-158. doi: 10.4103/ams.ams_50_15.
5. Choi JS, Bae YC, Lee JW, Kang GB. Dermoid cysts: epidemiology and diagnostic approach based on clinical experiences. Arch Plast Surg. 2018 Nov;45(6):512-516. doi: 10.5999/aps.2018.00017. Epub 2018 Nov 15.

Capítulo 16. ¿CLAVO O ENDOPRÓTESIS PARA FRACTURA PATOLÓGICA DE CADERA? ALGORITMO TERAPÉUTICO

Autores: Vera Porras, E. M.; Puertas García-Sandoval, J. P.; Valcárcel Díaz, A.; López-Navarro Morillo, F.; Guillamón Marín, M. J.

Especialidad: Quirúrgica

Servicio de trabajo: Cirugía Ortopédica y Traumatología

RESUMEN

Las metástasis óseas son veinte veces más frecuentes que los tumores primarios óseos en mayores de 45 años. Para su tratamiento el conocimiento de la supervivencia del paciente y de los índices de curación ayudan en la elección del mejor tratamiento. Aunque la cirugía de lesiones metastásicas sigue siendo un concepto de terapia paliativa, se necesita una estrategia adaptada individualmente que requiere un equipo experimentado en un centro multidisciplinario de tumores.

Palabras clave: *Metastases, endoprosthesis, bone cancer.*

CASO CLÍNICO

Se presenta el caso de una paciente mujer de 67 años que acude a atención primaria con dolor en miembro inferior izquierdo de características inespecíficas. Entre las imágenes radiográficas que se realizaron encontramos una lesión lítica en diáfisis femoral. A los dos meses, tras un mecanismo de giro, la paciente acude a su hospital de referencia con una fractura transversa patológica, y por la que es derivada a la Unidad de tumores de HCUVA.

Durante su ingreso, se realiza una gammagrafía en la que se objetiva actividad osteogénica en MII sin focos hipercaptantes en resto del esqueleto; así como un TC toraco-abdomino-pélvico con contraste I.V. para estudio de tumor primario con diagnóstico de tumor renal izquierdo con invasión a vena renal como causa más probable.

Se interviene a la paciente quirúrgicamente mediante fijación interna con enclavado largo intramedular tomando muestras de aspirado de canal medular y una de tejido óseo con trucut. Posteriormente se aplicó radioterapia antiálgica sobre lesión ósea metastásica (5x400cGy) y nefrectomía radical izquierda en los meses posteriores. En su seguimiento posterior, se observa progresión de la enfermedad y fallo del material de osteosíntesis (*Figura 1*) por lo que se planteó reintervenir a la paciente.

Figura 1. Fracaso de osteosíntesis.

Previamente se procedió a embolización tumoral prequirúrgica de ramas óseas y musculares de femoral profunda y superficial que irrigaban al tumor. Se procedió a resección en bloque de 17 cm, vaciado de canal femoral, implantación de megaprótesis de cadera, reconstrucción de partes blandas con malla de trevira, reinserción de psoas, extrarotadores, glúteo mayor y vasto lateral (*Figuras 2 y 3*).

Figura 2. Cirugía de rescate con endoprótesis.

Figura 3. Control radiográfico postquirúrgico tras rescate.

En la anatomía patológica de la pieza, se evidenció infiltración por metástasis de cáncer renal de célula clara con signos de respuesta del 65% e imágenes de invasión linfovascular. Actualmente, la paciente presenta nódulos pulmonares metastásicos en TC y gammagrafía sin patología metastásica.

DISCUSIÓN

Las metástasis óseas son veinte veces más frecuentes que los tumores primarios óseos en mayores de 45 años. Cuando se sospecha una metástasis ósea de origen desconocido se ha de realizar la pertinente historia clínica, con anamnesis y exploración física, un análisis de laboratorio rutinario, radiografía del hueso afectado y de tórax, gammagrafia y TC tóraco-abdomino-pélvico con medio de contraste intravenoso. Así se identificaría la lesión primitiva en el 85% de los pacientes [1].

Salvo que el paciente tenga una historia conocida de metástasis confirmada histológicamente, los hallazgos de imagen son insuficientes para basar el tratamiento en caso de sospecha de cáncer. De tal forma, si se han concluido las pruebas complementarias y no se ha llegado al diagnóstico está indicada la realización de una biopsia antes de proceder al tratamiento, que no puede adelantarse a la confirmación diagnóstica [1-4].

La biopsia es el procedimiento más importante y debe realizarse tras haber sido estudiado completamente y derivado al centro hospitalario donde recibirá el tratamiento definitivo. El principal objetivo quirúrgico es que nuestra fijación dure en el tiempo, sea efectiva y que no exista necesidad de rescate posterior. Cuando se estime una supervivencia larga se considerarían resecciones más funcionales y duraderas [3]. Una esperanza de vida superior a seis meses es el factor principal para predecir la unión de una fractura patológica metastásica [3-4].

El fémur se afecta en un 64-70% de los casos, y para ello tenemos dos opciones: la fijación interna o la resección combinada con endoprótesis [3].Existe consenso en que la endoprótesis presenta mayor tiempo de supervivencia del implante y menor tasa de complicaciones (a excepción de la luxación), dando también gran importancia a la morbilidad y el pronóstico del paciente a la hora de la elección del implante [1-3].

CONCLUSIÓN

En conclusión, el conocimiento de la supervivencia del paciente y de los índices de curación de las fracturas metastásicas ayudan en la elección del mejor método de tratamiento.

Aunque la cirugía de lesiones metastásicas sigue siendo un concepto de terapia paliativa, se necesita una estrategia de tratamiento adaptada individualmente que requiere un equipo experimentado y se debe realizar en un centro multidisciplinario de tumores.

BIBLIOGRAFÍA

1. Szendrői M, Antal I, Szendrői A, Lazáry Á, Varga PP. Diagnostic algorithm, prognostic factors and surgical treatment of metastatic cancer diseases of the long bones and spine. EFORT Open Rev. 2017 Sep 1; 2(9):372-381.

2. Morishige M, Muramatsu K, Tominaga Y, Hashimoto T, Taguchi T. Surgical treatment of metastatic femoral fractures: achieving an improved quality of life for cancer patients. Anticancer Res. 2015; 35:427–432.

3. Di Martino A, Martinelli N, Loppini M, Piccioli A, Denaro V. Is endoprosthesis safer than internal fixation for metastatic disease of the proximal femur? A systematic review. Injury. 2017; 48; S48 - S54.

4. Jonas SC, Mehendale SM, Bick SM, Baker RP. Current orthopaedic management of bony metastases in the proximal third of the femur. Hip Int. 2017 Feb 21; 27(1):1-7. doi: 10.5301/hipint.5000497.

5. Forsberg J, Wedin R, Bauer HC. External validation of the Bayesian Estimated Tools for Survival (BETS) models in patients with surgically treated skeletal metastases. BMC Cancer 2012; 12:493.

6. Araki N, Chuman H, Matsunobu T, Tanaka K, Katagiri H, Kunisada T, Hiruma T, Hiraga H, Morioka H, Hatano H, Asanuma K, Nishida Y, Hiraoka K, Okamoto T, Abe S, Watanuki M, Morii T, Sugiura H, Yoshida Y, Ohno T, Outani H, Yokoyama K, Shimose S, Fukuda H, Iwamoto Y. Factors associated with the decision of operative procedure for proximal femoral bone metastasis: Questionnaire survey to institutions participating the Bone and Soft Tissue Tumor Study Group of the Japan Clinical Oncology Group. J Orthop Sci. 2017 Sep; 22(5):938-945. doi:10.1016/j.jos.2017.05.012.

Capítulo 17. OSTEOMIELITIS VERTEBRAL POR CANDIDA

Autores: Sáez Soto, M.; García García, J.; Rodríguez Sánchez, P.; Negrié Morales, I.; Vela Pardo, S.
Especialidad: Quirúrgica
Servicio de trabajo: Servicio de Cirugía Ortopédica y Traumatología

RESUMEN

Las infecciones por hongos son una causa poco frecuente de osteomielitis. Son microorganismos que clásicamente han sido catalogados de baja virulencia, que puede exacerbarse en estados de inmunodepresión. Presentamos un caso de osteomielitis vertebral por Candida en un paciente añoso, sin otra causa de inmunodepresión, que diagnosticado con pruebas de imagen y biopsia, con el tratamiento médico adecuado no precisó de cirugía.

Palabras Clave: *Candida albicans, osteomielitis, infección vertebral.*

CASO CLÍNICO

Presentamos a un paciente varón de 76 años de edad que es derivado a nuestro centro desde su hospital de referencia tras ser diagnosticado de osteomielitis vertebral L5-S1. Inicialmente el paciente acudió a su centro de referencia por lumbalgia invalidante de varios días de evolución, sin que recordara traumatismo ni antecedente de mecanismo lesional. En el centro de origen se decidió realizar radiografías anteroposterior y lateral de columna y analítica con perfil infeccioso, en las que no se encontró ninguna alteración. Tras recurrir el paciente de forma repetida a urgencias, se decidió realizar un escáner para descartar lesiones no perceptibles en la radiografía simple. Esta exploración se informó como osteomielitis L5-S1 con absceso presacro. Al presentar fiebre en esta última consulta, ingresó para tratamiento antibiótico intravenoso. Durante su hospitalización el paciente presentó fiebre de hasta 38ºC que no cedía pese al tratamiento antibiótico, por lo que se decidió derivar a nuestro centro para estudio y tratamiento definitivo. Ya en nuestro hospital se le realizó un nuevo estudio radiológico con escáner, en el que se observó desestructuración de la morfología del espacio

discal L5-S1, con esclerosis y desestructuración parcial de los cuerpos vertebrales, una listesis L5-S1 grado I y signos de colección presacra *(Figuras 1 y 2*).

Figura 1. Imagen de escáner en la que se observa la listesis del espacio discal L5-S1.

Figura 2. Imagen de escáner en la que se observa la distorsión del espacio discal L5-S1.

Ante estos hallazgos se decidió realizar una biopsia ósea y hemocultivos seriados que se obtuvieron durante los picos febriles, con resultado positivo a Candida albicans, por lo que se modificó el tratamiento suministrando antifúngicos específicos. Durante su ingreso el paciente evolucionó favorablemente, la clínica remitió y los hemocultivos se negativizaron, por lo que pudo ser dado de alta para tratamiento antifúngico intravenoso ambulatorio, sin precisar cirugía en este caso.

DISCUSIÓN

La osteomielitis vertebral es una alteración infrecuente y de difícil diagnostico por su inespecificidad clínica. Entre los agentes causantes, la Candida spp es de las menos frecuentes[1-4]. Este tipo de infecciones se suelen asociar a estados de inmunosupresión (VIH, diabetes, edad avanzada, enolismo,...) o a la aparición de factores predisponentes como la inoculación de sustancias (usuarios de drogas vía parenteral) o implante de elementos intravasculares como los catéteres[4]. Pueden extenderse por contigüidad o por diseminación hematógena, siendo el segundo mecanismo más frecuente, y se caracteriza por tener una latencia muy variable[4-5]. La forma de presentación de las osteomielitis vertebrales es inespecífica, pero suele constar de dolor, generalmente lumbar o dorsal bajo, de larga evolución y fiebre en menos de una tercera parte. Las alteraciones neurológicas por la afectación del canal vertebral es menor del 20%[2-5]. Se observa una leucocitosis en un 17% de las ocasiones, mientras que la elevación de la VSG suele aparecer de forma más frecuente aunque no específica. A pesar de que la vía hematógena se considera el principal mecanismo de diseminación, solo la mitad de los pacientes tienen hemocultivos positivos[4] siendo así en el paciente que presentamos.

Entre las pruebas de imagen, es la resonancia magnética la que aporta más información, sin embargo esta es inespecífica en cuanto a la etiología causante[4]. La radiografía, en caso de mostrar alteraciones, aparecen cuando la enfermedad está evolucionada[6]. Al diagnóstico etiológico solo es posible llegar mediante el estudio de una muestra que puede obtenerse mediante punción o biopsia de las lesiones[3-4] y hemocultivos. No existe una guía de práctica clínica para establecer el tratamiento médico adecuado para este tipo de infecciones. Sin embargo, el pronóstico suele ser favorable, y la mortalidad es inferior al 15% y siempre relacionada con la enfermedad de base[4].

CONCLUSIÓN

Los factores de riesgo para la osteomielitis vertebral son los estados de inmunsupresión, entre los que no hay que olvidar la edad avanzada. En los casos de aparición de osteomielitis vertebral resistente a antibioterapia en un paciente inmunodeprimido se debe pensar en una infección por agentes atípicos como puede ser la Candida. El diagnóstico etiológico se confirmará por biopsia.

BIBLIOGRAFÍA

1. Calvo JM, Ramos JL, García F, Bureo JC, Bureo P, Pérez M. Osteomielitis vertebral piógena y no piógena: estudio descriptivo y comparativo de una serie de 40 casos. Enferm Infecc Microbiol Clin 2000; 18:452-6.
2. Colmenero JD, Jiménez-Mejías ME, Sánchez-Lora JF, Reguera JM, Palomino-Nicás J, Martos F, et al. Pyogenic, tuberculous, and brucellar vertebral osteomyelitis: a descriptive and comparative study of 219 cases. Ann Rheum Dis 1997; 56:709-15.
3. McHenry MC, Easley KA, Locker G. Osteomyelitis: Long-term outcome for 253 patients from 7 Cleveland-area hospitals. Clin Infect Dis 2002; 34:1342-50.
4. Miller DJ, Mejicano GC. Vertebral osteomyelitis due to Candida species: Case report and literature review. Clin Infect Dis 2001; 33:523-30.
5. Slenker A, Keith S, Horn D. Two hundred and eleven cases of Candida osteomyelitis: 17 case reports and a review of the literature. Diagn Microbiol Infect Dis 2012; 73:89-93.
6. Miller D, Mejicano G. Vertebral osteomyelitis due to candida species: case report and literature review. Clin Infect Dis 2001; 33:523-30.

Capítulo 18. FRACTURA DE CADERA PATOLÓGICA EN MUJER JOVEN CON HISTORIA DE CÁNCER DE MAMA

Autores: López-Navarro Morillo, F.; Navarro Blaya, J. F.; Navío Serrano, C.; Vera Porras, E. M.; Puertas García-Sandoval, J. P.

Especialidad: Quirúrgica

Servicio: Servicio de Cirugía Ortopédica y Traumatología

RESUMEN

Presentamos el caso de una mujer de 44 años con antecedentes neoplásicos que presenta una fractura subcapital de cadera derecha. Tras realizar un estudio exhaustivo, no conseguimos confirmar que se trate de una lesión tumoral, por lo que se decide tratamiento quirúrgico con estudio anatomopatológico intraoperatorio. Tras confirmar la presencia de enfermedad tumoral, procedemos a la resección en bloque de la lesión e implantación de una megaprótesis de cadera con cotilo de triple movilidad.

Palabras clave: *Artroplastia, cadera, metástasis*.

CASO CLÍNICO

Presentamos el caso de una mujer de 44 años sin enfermedades previas de interés, salvo alergia a Sulfamidas y asma en la infancia, y antecedentes familiares de neoplasias ginecológicas, intestinales y cutáneas. En 2012 fue diagnosticada de carcinoma ductal infiltrante en la mama izquierda, estadio IIIA (RE+ 90%, RP negativos, Her2 negativo. E-Cadherina +). Fue tratada con quimioterapia neoadyuvante (docetaxel, doxorrubicina y ciclofosfamida), seguida de mastectomía radical y radioterapia locorregional. Posteriormente, inició tratamiento con tamoxifeno, que alternó con letrozol, y fue evaluada periódicamente en consulta sin evidencia

de recaída, hasta que en 2017 muestra ligera elevación de marcadores tumorales, con estudio de extensión negativo.

En 2018, es remitida desde otro hospital para valoración por parte de la Unidad de Tumores Óseos de HCUVA por presentar fractura subcapital de cadera derecha sin traumatismo asociado, al levantarse de una silla. Previamente, cuenta una clínica de coxalgia inespecífica, de inicio espontáneo, de semanas de evolución. Se decide realización de gammagrafía ósea con rastreo corporal (hipercaptación en segundo arco costal derecho y fémur derecho, inespecíficas), TC (múltiples metástasis líticas de pequeño tamaño en el esqueleto axial, en ambas escápulas y en cuello femoral derecho), y RM (fractura patológica de cuello femoral derecho secundaria a metástasis con otro pequeño foco localizado en fémur proximal a 7 cm de la línea de fractura y metástasis óseas múltiples en pelvis) (*Figura 1*).

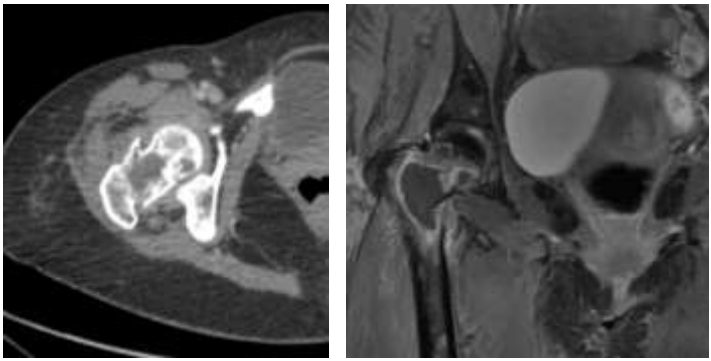

Figura 1. TAC y RM que muestran la fractura y abundante edema perilesional.

Se realiza biopsia de la zona sospechosa, que se identifica como muestra con necrosis e inflamación inespecífica, sin poder confirmar que se trate de una lesión tumoral.

Ante todos estos resultados, se decide intervenir a la paciente, para poder tomar muestras anatomopatológicas intraoperatorias y en función del resultado, realizar un

tratamiento quirúrgico u otro. Previamente, se realiza embolización prequirúrgica el día anterior a la cirugía.

Unos días después, se realiza la intervención quirúrgica utilizando un abordaje lateral ampliado de cadera, con monitorización neurofisiológica intraoperatoria. Se identifica una fractura subcapital de cadera derecha con defecto óseo importante y material de aspecto amarillento, sugestivo de lesión tumoral. Se confirma la naturaleza tumoral de la fractura mediante estudio anatomopatológico intraoperatorio, y tras descartar presencia de células tumorales a nivel distal, se realiza la osteotomía de fémur proximal, extrayendo la pieza en bloque (*Figura 2*).

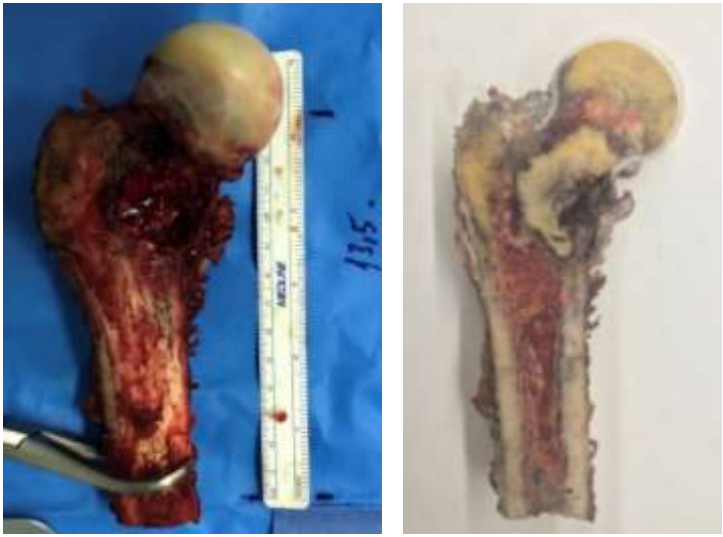

Figura 2. Pieza resecada, que incluye cabeza, cuello, metáfisis y parte proximal de diáfisis femoral. Imagen durante la cirugía (izquierda) y durante estudio anatomopatológico (derecha).

A continuación, se colocan los componentes de prueba de la megaprótesis y se comprueba la estabilidad de la nueva articulación. Tras ello, se implantan los componentes definitivos (cotilo de triple movilidad fijado con dos tornillos y press-fit, y metáfisis de 13.5cm sobre un vástalgo largo de 130cm, cementada con antibiótico (*Figura 3*). Por último, a través de una malla sintética se reinsertan los músculos rotadores externos, psoas ilíaco, glúteo mayor,

gluteo menor, glúteo medio y vasto lateral, que han sido cuidadosamente referenciados durante el abordaje. Se realiza un cierre por planos y piel con agrafes, y se coloca un vendaje compresivo. El postoperatorio inmediato trascurre sin incidencias, retirando el drenaje a las 48h, y permitiendo la sedestación y deambulación a los 3-4 días, siendo alta 6 días después de la operación.

Figura 3. Megaprótesis de cadera mediante abordaje lateral ampliado, con cotilo de triple movilidad fijado con dos tornillos y press-fit, y metáfisis de 13.5cm sobre un vástalgo largo de 130cm, cementada con antibiótico. Obsérvese la malla sintética recubriendo la prótesis para la reinserción de la musculatura.

DISCUSIÓN

La presentación clínica de las metástasis óseas suele ser un dolor de características inflamatorias, continuo, que despierta por la noche, y en ocasiones puede llegar a provocar fracturas patológicas, apareciendo entonces un dolor más intenso e impotencia funcional de la zona afecta. Las fracturas patológicas pueden estar causadas por procesos benignos (enfermedad de Paget), tumores óseos primarios o metástasis. Sin embargo, hasta el 80-90% de las lesiones óseas solitarias en pacientes con enfermedad oncológica previa son metástasis [1].

De entre los huesos largos, el extremo proximal del fémur es la zona más afectada por las lesiones metastásicas, afectando en el 50% al cuello femoral [2]. En la radiografía simple puede no observarse la lesión, por lo que es tarea del médico indagar sobre el mecanismo lesional y la historia del paciente para sospechar la situación.

Como en toda la patología tumoral, antes de iniciar ningún tratamiento es preciso identificar correctamente el tipo de lesión y su extensión[3]. El estudio anatomopatológico es fundamental, pero en ocasiones puede dar un falso negativo, como en nuestra paciente, debido a que la muestra puede haber sido tomada de una zona necrótica.

La cirugía oncológica en las metástasis óseas suele ser un procedimiento paliativo, aunque en ciertos tumores, como el carcinoma de mama, puede alargar la supervivencia[4]. Es fundamental resecar en primer lugar la zona afecta asegurando unos márgenes libres amplios. Para la reconstrucción pueden utilizarse sistemas de placas y tornillos o prótesis. En nuestro caso optamos por una megaprótesis de cadera, que nos permite realizar una exéresis amplia de la lesión y una recuperación funcional adecuada y más precoz que con la osteosíntesis [5, 6] . Sin embargo, la progresión de la enfermedad en el fémur distal no parece ser lo suficientemente frecuente como para recomendar la megaprótesis como técnica de elección [7].

CONCLUSIÓN

Ante una fractura por fragilidad en un paciente con historia oncológica previa la primera opción a descartar es una lesión metastásica. Para ello, podemos ayudarnos de técnicas de imagen como la RM y el TC, pero sin duda, el diagnostico definitivo lo dará el estudio anatomopatológico. Una vez que se confirma la naturaleza de la lesión es el momento de plantear alternativas terapéuticas. Las megaprótesis se sitúan como alternativas válidas para el tratamiento de fracturas de cadera de origen neoplásico, ya que permite conseguir unos márgenes libres amplios y los resultados funcionales son correctos a corto, medio y largo plazo.

BIBLIOGRAFÍA

1. Jacofsky DJ, Haidukewych GJ. Management of pathologic fractures of the proximal femur: state of the art. J Orthop Trauma. agosto de 2004;18(7):459-69.

2. Sim FH. Metastatic bone disease of the pelvis and femur. Instr Course Lect. 1992; 41:317-27.

3. Szendrői M, Antal I, Szendrői A, Lazáry Á, Varga PP. Diagnostic algorithm, prognostic factors and surgical treatment of metastatic cancer diseases of the long bones and spine. EFORT Open Rev. septiembre de 2017; 2(9):372-81.

4. Lobos M A, Olmedo P V, Ortiz B E, Opazo R C. Sobrevida de pacientes con cáncer de mama y metástasis ósea. Rev Chil Cir. diciembre de 2013;65(6):489-94.

5. Guzik G. Treatment Outcomes and Quality of Life after the Implantation of Modular Prostheses of the Proximal Femur in Patients with Cancer Metastases. Ortop Traumatol Rehabil. 5 de mayo de 2016;18(3):231-8.

6. Morishige, Masashi & Muramatsu, Keiichi & Tominaga, Yasuhiro & Hashimoto, Takahiro & Taguchi, Toshihiko. Surgical treatment of metastatic femoral fractures: Achieving an improved quality of life for cancer patients. Anticancer research. 2015;35(7): 427-32.

7. Xing Z, Moon BS, Satcher RL, Lin PP, Lewis VO. A long femoral stem is not always required in hip arthroplasty for patients with proximal femur metastases. Clin Orthop. mayo de 2013;471(5):1622-7.

Capítulo 19. A GRANDES MALES, GRANDES SOLUCIONES: DEFORMIDAD DE RODILLA DE ORIGEN TUMORAL TRATADA MEDIANTE FIJACIÓN EXTERNA CIRCULAR TIPO HEXÁPODO

Autores: Rodríguez Sánchez, P.; García García, J.; Sáez Soto, M.; Cabo Díez, J.; Salcedo Cánovas, C.

Especialidad: Quirúrgica

Servicio de trabajo: Servicio de Cirugía Ortopédica y Traumatología

RESUMEN

El osteocondroma es una tumoración benigna de origen cartilaginoso. Suele localizarse en regiones metafisarias de huesos largos, adyacente a fisis de crecimiento, pudiendo originar deformidades del aparato locomotor. Radiológicamente se presentan como excrecencias óseas.

El tratamiento consiste en la resección completa en casos de síntomas compresivos y dolor. Los sistemas de fijación externa circular nos permiten, tras la resección tumoral, corregir las deformidades originadas por el desarrollo tumoral mediante osteogénesis a distracción.

Palabras Clave: *Osteocondroma, Fijación Externa Circular, Reconstrucción.*

CASO CLÍNICO

Presentamos el caso de una paciente mujer de 14 años, remitida a la Unidad de Tumores de nuestro centro por una tumoración en la rodilla izquierda, de años de evolución.

En la exploración física se apreciaba una tumoración a nivel de la epífisis proximal de peroné izquierdo junto a una desviación de la tibia y una deformidad en valgo de la rodilla izquierda. Asimismo, la paciente refería dolor en la rodilla tras periodos de deambulación o bipedestación prolongada.

Se realizó un estudio radiológico simple con telemetría en bipedestación que evidenció una deformidad de rodilla en procurvatum de 15º, un genu valgo de 18º y un acortamiento respecto al miembro contralateral de 2 cm *(Figura 1)*.

Tras el estudio inicial, se indicó la biopsia guiada por tomografía computarizada (TC), obteniéndose el diagnóstico de osteocondroma primario. Para la valoración de su extensión local se realizó un estudio de resonancia magnético nuclear (RMN). Pese a tratarse de un tumor benigno, se propuso un tratamiento quirúrgico debido a la deformidad que originaba.

Tras la planificación quirúrgica se decidió realizar la resección completa de la tumoración y la colocación de un fijador externo circular tipo Truelok Hexapod System para corregir la deformidad asociada.

Figura 1. Imágenes del estudio radiológico y de RMN donde se aprecia la tumoración localizada en el extremo proximal del peroné.

En una primer tiempo, situando a la paciente en posición decúbito prono, mediante un abordaje postero-lateral de rodilla se realizó la resección completa de la tumoración. Tras liberar el nervio ciático poplíteo externo se realizó la liberación de la masa tumoral, de aspecto cartilaginoso, que se extendía desde el peroné a la zona medial de la pierna sobrepasando la tibia por su región anterior. Una vez resecada la tumoración se realizó un cierre por planos de la herida quirúrgica.

Posteriormente, se cambió a la paciente a una posición decúbito supino, para el segundo tiempo quirúrgico. Mediante un abordaje percutáneo se implantó un sistema de fijación externa circular denominado Truelok Hexapod System, con dos aros completos, proximal y distal, dos fichas de hidroxiapatita y 4 agujas de Kirschnner. Una vez colocado se realizó mediante un miniabordaje anterior de tibia proximal, una osteotomía de la tibia, para permitir la modificación progresiva del sistema y la osteogénesis a distracción *(Figura 2)*.

Figura 2. Composición de imágenes clínicas y radiológicas donde se observa el sistema de fijación externo circular tipo hexápodo así como proceso de corrección gradual de la deformidad angular del miembro inferior afecto.

La paciente evolucionó de forma favorable alcanzando a los 20 días de la intervención la alineación de tibia deseada y planificada. A los a los 3 meses se evidenció consolidación ósea en el estudio radiológico retirándose el sistema de fijación externa y permitiéndose la carga parcial. Seis meses después, la paciente deambulaba con normalidad sin tutores y realizaba su actividad habitual *(Figura 3)*.

Figura 3. Obsérvese el aspecto clínico y radiológico prequirúrgico y el resultado finalizado el proceso terapéutico.

DISCUSIÓN

El osteocondroma es una tumoración benigna de origen cartilaginoso[1]. Se trata del tumor óseo primario de mayor incidencia. Suele localizarse en regiones metafisarias. De crecimiento indoloro, suele producir clínica debido a un efecto masa, o alterando crecimiento óseo, originado deformidades del aparato locomotor[1].

Las deformidades angulares de los miembros inferiores condicionan alteraciones del eje mecánico, produciendo incapacidad y deformidad estética. Se consideran una de las etiologías más frecuentes de degeneración artrósica en las articulaciones de carga, debiendo ser

corregidas desde la infancia para su prevención[2]. Pueden ser debidas a dismetrías congénitas, tallas bajas familiares, acondroplasia, infecciones, lesiones traumáticas o patología tumoral.

En pacientes de esqueleto inmaduro, se pueden tratar mediante alargamientos fisarios o técnicas de hemiepifisiodesis, actuando sobre fisis de crecimiento. En la edad adulta carecemos de esa posibilidad.

Los sistemas de fijación externa son un recurso terapéutico eficaz que nos permite la corrección de deformidades angulares del aparato locomotor mediante la regeneración ósea a distracción asociada a otros gestos quirúrgicos[2,3,4]. Esta corrección es progresiva, ajustable durante el tratamiento y de escasa invasividad quirúrgica.

El fijador externo tipo hexápodo es un sistema de fijación externa circular que permite correcciones óseas tridimensionales mediante la variación coordinada y milimétrica de las componentes[5,6]. Se apoya en una plataforma informática que permite la planificación matemática del tratamiento mediante un software. Otros sistemas de fijación externa circular clásicos permiten la corrección de deformidades óseas, dependiendo en gran medida de la destreza del cirujano.

El procedimiento terapéutico consiste en la osteogénesis a distracción, según la cadencia determinada por el sistema informático, aproximadamente, a razón de un mes por centímetro elongado.

La tasa de complicaciones es escasa, destacando las infecciones de las fichas cuya prevención es importante. En caso de ser necesario pueden recambiarse sin suponer el fracaso del sistema.

CONCLUSIÓN

En nuestra experiencia, los sistemas de fijación externa tipo hexápodo son un recurso terapéutico válido para el tratamiento de las deformidades multiplanares del aparato locomotor secundarias a patología tumoral, con resultados clínicos satisfactorios y baja tasa de complicaciones. Se trata de procedimientos complejos en los que es muy importante la planificación preoperatoria adecuada, con el fin de determinar la longitud y angulación ósea que pretendemos alcanzar. Asimismo, es necesario un seguimiento estrecho del paciente, con

revisiones frecuentes, con el fin de detectar de forma temprana complicaciones.

BIBLIOGRAFÍA

1. Shtofmakher G, Kaufman MA, Bhoola PH, Patel AA, Rice SM, Cohen RE. Multiple osteocartilaginous exostoses of the lower extremity: a case report. Foot (Edinb). marzo de 2015;25(1):62-5.

2. McCarthy JJ, Ranade A, Davidson RS. Pediatric deformity correction using a multiaxial correction fixator. Clin Orthop Relat Res. diciembre de 2008; 466(12):3011-7.

3. Mitković M, Milenković S, Micić I, Gajdobranski D, Radenković M, Karaleić S, et al. [Knee angular deformity correction using unicorticotomy and callus distraction by external fixation method and presentation of new external fixation device for varus correction of proximal tibia]. Acta Chir Iugosl. 2013;60(2):103

4. Shawen SB, McHale KA, Temple HT. Correction of ankle valgus deformity secondary to multiple hereditary osteochondral exostoses with Ilizarov. Foot Ankle Int. diciembre de 2000;21(12):1019-22.

5. Hughes A, Heidari N, Mitchell S, Livingstone J, Jackson M, Atkins R, et al. Computer hexapod-assisted orthopaedic surgery provides a predictable and safe method of femoral deformity correction. Bone Joint J. febrero de 2017;99-B(2):283-8.

6. Rogers MJ, McFadyen I, Livingstone JA, Monsell F, Jackson M, Atkins RM. Computer hexapod assisted orthopaedic surgery (CHAOS) in the correction of long bone fracture and deformity. J Orthop Trauma. mayo de 2007; 21(5):337-42.

Capítulo 20. INESTABILIDAD DE HOMBRO TRAS LUXACIÓN GLENOHUMERAL POSTERIOR A PROPÓSITO DE UN CASO

Autores: García García, J.; García Zafra, F.; Rodríguez Sánchez, P.; Sáez Soto, M.; López-Navarro Morillo, F.

Especialidad: Quirúrgica

Servicio de trabajo: Servicio de Cirugía Ortopédica y Traumatología

RESUMEN

Paciente con luxación posterior de hombro que tras reducción cerrada, se objetiva gran inestabilidad. En la tomografía computarizada (TC) se objetiva: lesión de Hill-Sachs y de Bankart invertidas con mantenimiento de la luxación. Se decide tratamiento quirúrgico artroscópico, realizándose reparación capsulolabral anterior y posterior y del reborde óseo posterior glenoideo. La luxación posterior de hombro es una patología poco frecuente y de difícil diagnóstico. El tratamiento quirúrgico solo es necesario cuando existe una inestabilidad concomitante, normalmente secundaria a lesiones asociadas.

Palabras Clave: *Luxación, hombro, artrocopia.*

CASO CLÍNICO

Paciente de 23 años de edad que, sin antecedentes de interés para el cuadro actual, sufre un traumatismo directo en la cara anterior del hombro derecho.

A la exploración física presenta dolor intenso a la palpación e impotencia funcional en el hombro, sin deformidad evidente, y con bloqueo de los movimientos rotacionales. Tras

realizar radiografías simples en proyecciones anteroposterior e "Y" de escápula (*Figura 1*), se diagnostica de luxación posterior de hombro.

Se realiza reducción cerrada bajo sedación, mediante tracción en abducción de unos 60º del húmero, con el codo en semiflexión, y se incrementa la rotación externa al mismo tiempo que se hace presión sobre la cabeza del húmero hacia delante. Cuando se consigue la reducción, la articulación glenohumeral presenta una gran inestabilidad posterior, reproduciéndose espontáneamente la luxación.

Ante esta situación se solicita una tomografía computerizada (TC) para comprobar las lesiones asociadas. En ésta se muestra una persistencia de la luxación posterior, asociada a una lesión de Hill-Sachs y de Bankart invertidas (*Figura 2*). Con estos hallazgos y la inestabilidad clínica ya referida, se decide tratamiento quirúrgico. En primer lugar se realiza una nueva reducción cerrada y, mediante visión artroscópica, se observa una amplia desinserción del labrum anterior que se reinserta mediante tres implantes tipo SutureTak®, desinserción posterior con lesión compleja capsulolabral y del reborde posterior óseo glenoideo que se repara mediante otros 5 implantes tipo SutureTak®.

El postoperatorio transcurre sin incidencias, comprobándose la correcta congruencia articular en la resonancia magnética (RM) y artrotomografía computerizada (artro-TC) de control, (*Figura 3*). Tras la cirugía se mantiene inmovilización con cabestrillo durante cuatro semanas, iniciándose posteriormente el tratamiento físico rehabilitador.

Cuatro meses después de la cirugía el paciente está asintomático, con una articulación glenohumeral estable y un arco móvil funcional restablecido. Presenta una leve pérdida de fuerza respecto al hombro contralateral, que no le limita para la realización de sus tareas diarias.

DISCUSIÓN

La luxación posterior de hombro es una patología muy poco frecuente, suponiendo el 2,7% del total de luxaciones de hombro[1], y siendo 20 veces menos frecuente que las luxaciones anteriores[2]. Normalmente no asocia deformidad evidente como las anteriores, y puede pasar desapercibida en los estudios radiográficos habituales, siendo necesario pedir

proyecciones radiológicas especiales. Por ello suelen tratarse de forma tardía al no ser diagnosticadas y, como consecuencia, el pronóstico es más desfavorable que en las anteriores.

Su aparición suele estar asociada a alteraciones del nivel de conciencia, como pueden ser las convulsiones o descargas eléctricas, en las que se produce una contracción muscular extrema, también pueden producirse por traumatismos sobre un brazo en flexión, aducción y rotación interna[3].

La sospecha clínica es vital, dado que puede pasar desapercibida y confundirla con una contusión o una lesión del manguito rotador, lo que retrasa el diagnóstico y causa graves complicaciones a largo plazo. Unas buenas proyecciones radiológicas anteroposterior y axial son obligatorias para el diagnóstico; si no se puede realizar, se recomienda una "Y" de escápula[4]. La TC aporta información valiosa sobre el estado de las estructuras óseas y superficies articulares, especialmente de cara a la planificación preoperatoria, pero no es esencial para el diagnóstico.

El tratamiento habitual es la reducción cerrada y, si queda estable y no existe un gran defecto óseo, se inmoviliza en rotación interna, obteniéndose buenos resultados, ya que no suele ser recidivante. El tratamiento quirúrgico es necesario en grandes lesiones óseas o lesiones que condicionen una inestabilidad. Entre estas, destaca la fractura por impactación anteromedial de la cabeza contra el reborde glenoideo posterior, que se conoce como lesión de Hill-Sachs invertida. Tradicionalmente este tratamiento se ha asociado con cirugía abierta, en los últimos años se han desarrollado numerosas técnicas artroscópicas para el manejo de estas lesiones[5].

CONCLUSIÓN

La luxación posterior de hombro es una entidad muy poco frecuente que debemos sospechar para poder diagnosticarla, y que no debe pasar desapercibida. Puede asociar grandes lesiones óseas que provoquen inestabilidad articular y que requieran un tratamiento quirúrgico que dependerá del tamaño y tipo de la lesión, su cronicidad de la lesión, y la demanda funcional del paciente. Los procedimientos artroscópicos se han convertido en las técnicas de elección para este tipo de patologías, en vez de realizar cirugías abiertas.

BIBLIOGRAFÍA

1. Shields DW, Jefferies JG, Brooksbank AJ, Millar N, Jenkins PJ. Epidemiology of glenohumeral dislocation and subsequent instability in an urban population. J Shoulder Elbow Surg. 2017 Nov 10. Pii: S1058-2746(17)30585-2. [Epub ahead of print].
2. Brelin A, Dickens JF. Posterior shoulder instability. Sports Med Arthrosc Rev. 2017; 25(3):136-43.
3. Hawkins RJ, Neer CS 2nd, Pianta RM, Mendoza FX. Locked posterior dislocation of the shoulder. J Bone Joint Surg Am. 1987; 69(1):9-18.
4. Guehring M, Lambert S, Stoeckle U, Ziegler P. Posterior shoulder dislocation with associated reverse Hill-Sachs lesion: treatment options and functional outcome after a 5-year follow up. BMC Musculoskelet Disord. 2017;18(1):442.
5. Sánchez-Alepuz E, Pérez-Barquero JA, Jover-Jorge N, Lucas-García F, Carratalá-Baixauli V. Treatment of the posterior unstable shoulder. Open Orthop J. 2017; 11:826-47.

FIGURAS

Figura 1. Radiografía anteroposterior (A) y proyección en "Y" de escápula (B) donde se objetiva una luxación glenohumeral posterior. En la proyección AP podemos apreciar el clásico signo de la bombilla (light-bulb sign) debido a la rotación interna del brazo.

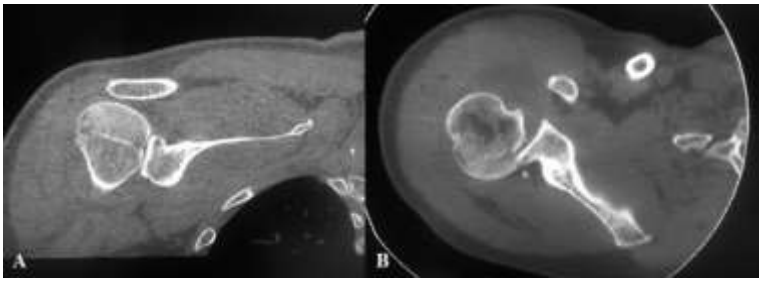

Figura 2. Cortes coronal (A) y axial (B) de la tomografía computerizada en los que se observan las lesiones de Hill-Sachs y Bankart invertidos.

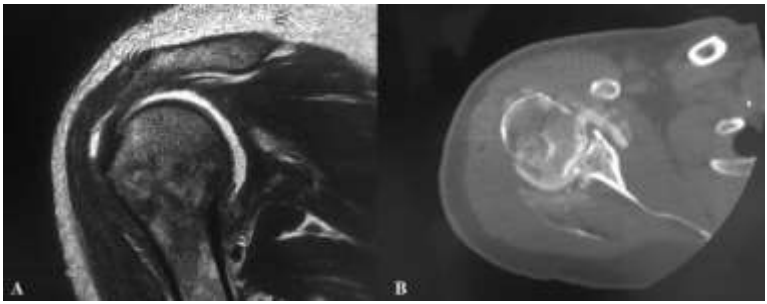

Figura 3. Corte coronal de resonancia magnética (A) y corte axial de artro-tomografía computerizada (B) postoperatorios en los que se observa la reducción de la cabeza humeral en la glena sin otras lesiones asociadas.

Capítulo 21. LAS TÉCNICAS CLÁSICAS EN LA ERA MICROQUIRÚRGICA: COLGAJO PIERNAS CRUZADAS

Autores: López Martínez, J.A.; Vera García, P.J.; Fernández Pascual, C.J.; Seva García, M.C.; Cánovas Sanchís, S.

Especialidad: Quirúrgica

Servicio de trabajo: Servicio de Cirugía Plástica y Unidad de Quemados

RESUMEN

Varón de 72 años de edad que presentó una fractura de calcáneo derecho que se trató con osteosíntesis del mismo con mala evolución, no mejorando con curas ni terapia de vacío. Se decidió realizar colgajo sural posterior el cual presentó problemas de congestión y fue fallido. Por ello, y ante la presencia de un único tronco arterioso funcionante en la pierna, se llevó a cabo un colgajo safeno tipo piernas cruzadas en tres tiempos en lugar de un colgajo libre anterolateral de muslo por el riesgo de trombosis en la anastomosis vascular y pérdida ulterior de la extremidad.

Palabras Clave: *sural flap, saphenous flap, cross leg flap.*

CASO CLÍNICO

Varón de 72 años de edad intervenido en julio de 2018 por fractura de calcáneo derecho tratado con osteosíntesis mediante placas y tornillos. Desde la cirugía presentó mala evolución con necrosis cutánea exponiéndose la placa por lo que fue remitido al servicio de cirugía plástica y quemados. En un principio se decidió realizar tratamiento con terapia de vacío[1], tras el desbridamiento de las zonas esfaceladas. Debido a la escasa efectividad se decidió programar para cobertura cutánea por defecto de partes blandas.

Ingresó en septiembre del mismo año con el objetivo de realizar un colgajo sural posterior[2] del miembro ipsilateral y cobertura de la zona donante mediante injerto mallado. En el postoperatorio el colgajo evolucionó de forma tórpida iniciándose el rescate con enoxaparina,

con la pauta descrita en la Tabla I. No obstante, no se llegó a completar totalmente, finalizándose en el día 8, debido a la necrosis prácticamente completa del colgajo y, por tanto, a la imposibilidad de mejorar. Se decidió colocar de nuevo terapia de vacío, solicitar arteriografía de miembros inferiores y alta hospitalaria para seguimiento en consultas externas.

Tabla I

Pauta de rescate con enoxaparina sódica en zonas congestivas de colgajos

Días	**Área congestiva <75 cm^2**
1-3	20 mg cada 6 horas
4-6	10 mg cada 8 horas
7-9	10 mg cada 12 horas
10-14	10 mg cada 24 horas

En la arteriografía realizada de forma ambulatoria solamente era permeable la arteria peronea hasta el tobillo, ya que la tibial anterior tenía un calibre filiforme hasta tercio proximal (donde se ocluía) y la tibial posterior estaba obliterada desde su nacimiento.

Se planteaba la posibilidad de realizar un colgajo libre anterolateral de muslo[3], pero debido a la existencia de un único vaso responsable de la irrigación de la pierna izquierda y dada la posibilidad de trombosis que presenta una anastomosis latero-lateral se decidió acudir a la cirugía clásica mediante un colgajo tipo piernas cruzadas la primera semana de noviembre del mismo año.

En un primer tiempo se realizó un retardo del colgajo fasciocutáneo safeno de la pierna izquierda, a fin de aumentar el sufrimiento de dicho tejido para que se incrementase el número de vasos en el tejido y, por tanto, disminuyese la posibilidad de necrosis. En un segundo tiempo, una semana más tarde, se realizó exéresis de tejido esfacelado en el talón derecho, se rellenó con sulfato cálcico el defecto cálcaneo y se procedió al levantamiento de

colgajo fasciocutáneo safeno y a la estabilización de ambas piernas mediante fijadores externos *(Figura 1)*. Finalmente, tras 24 días se realizó la separación de colgajo tipo piernas cruzadas remodelación del mismo y cobertura de la zona donante con injerto mallado.

El paciente fue dado de alta a los 10 días de la intervención *(Figura 2)*. El colgajo presentaba solamente una zona de 1x3 cm de epidermiolisis en la zona superior en proceso de cicatrización; el resto presentaba un color y una temperatura normales. El paciente continúa con rehabilitación aunque ya es capaz de caminar distancias pequeñas.

DISCUSIÓN

Este caso nos planteó un reto ya que morbilidad postoperatoria (debido al encamamiento durante al menos tres semanas) parecía volver al pasado en la era microquirúrgica. Follmar et al. concluyeron que el colgajo muscular sural (cirugía que se realizó en un primer tiempo) presentaba menor morbilidad de zona donante, una cobertura adecuada y menor tiempo quirúrgico que la realización de un anterolateral de muslo. De hecho, la elevación del colgajo se describe como segura, con resultados estéticos satisfactorios, y con una rápida incorporación del paciente a su vida social y laboral[4]. Ludeña et al. estudiaron el colgajo sural en contraste con el de piernas cruzadas y se concluyó que la estancia hospitalaria era considerablemente menor en la técnica de colgajo sural. Esto se debe a que el paciente ha de permanecer ingresado durante al menos tres semanas, momento en el cual se realiza la liberación del colgajo piernas cruzadas[5]. El uso de microcirugía hubiese permitido la realización de la cobertura cutánea mediante un colgajo anterolateral de muslo Este colgajo libre presenta una morbilidad muy aceptable y permite obtener un fino grosor por lo que es estético (características similares a la piel del resto de la pierna) y funcional[4, 6]. Además, conlleva la ventaja de la especificidad reconstructiva: una de las máximas es intentar obtener el tejido para reparar de la zona adyacente a la dañada (colgajo sural local en la primera intervención). El siguiente paso (según la escala de uso racional de técnicas reconstructivas) hubiese sido el anterolateral del muslo ya que no hubiésemos utilizado otra región anatómica, en este caso la pierna contraria, para la transferencia tisular. Sin embargo, el elevado riesgo de complicaciones (como trombosis arteriales en la anastomosis termino-lateral con pérdida definitiva de la extremidad) nos hizo ser cautos y relegar esta opción a un último lugar, apostando por una opción más segura.

CONCLUSIÓN

El caso que arriba nos acontece nos ha de hacer plantearnos la importancia de conocer las técnicas clásicas en la era de la microcirugía y la incipiente súper o nano microcirugía. Gran error es pensar que se está volviendo al pasado usando estas cirugías ya que, si bien pueden parecer inhumanas hoy día por su gran morbilidad, son útiles en algunos casos complejos y prácticamente abocados a un final fatídico. De hecho, en nuestro caso sin dicho colgajo de piernas cruzadas quizás no hubiese sido posible salvar el miembro inferior a este paciente.

BIBLIOGRAFÍA

1. Sarabia Cobo Carmen María, Castanedo Pfeiffer Cristina. ¿En qué consiste la presión tópica negativa? ¿Es eficaz/eficiente en el cierre de heridas complejas?: revisión del tema. Gerokomos [Internet]. 2014 Mar [citado 2018 Dic 02] ; 25(1): 44-47. Disponible en: http://scielo.isciii.es/scielo.php?script=sci_arttext&pid=S1134-928X2014000100010&lng=es. http://dx.doi.org/10.4321/S1134-928X2014000100010.
2. Almeida FM, da Costa PR, Okawa RY.: Reverse-flow island sural flap. Plast Reconstr Surg 2002; 109: 583.
3. Masià J., Vives L. Colgajo anterolateral del muslo: anatomía quirúrgica, técnica de disección y aplicaciones clínicas. Cir. plást. iberolatinoam. [Internet]. 2006 Dic [citado 2018 Dic 02] ; 32(4): 269-279. Disponible en: http://scielo.isciii.es/scielo.php?script=sci_arttext&pid=S0376-78922006000400006&lng=es.
4. Follmar K. E., B.A., Baccaran A., Baumeister S. P., Levin S., and Erdmann, D. The Distally Based Sural Flap Plast. Reconstr. Surg. 2007, 119: 138e.
5. Ludeña, J.R.. Correlación entre el colgajo sural versus colgajo de piernas cruzadas para tratamiento de pérdida de sustancia en la pierna [tesis doctoral]. Perú: Repositorio Académico USMP; 2016.
6. Akdeniz Doğan, Z.D., Çavuş Özkan, M., Betül Tuncer, F., Saçak, B., and Özhan Çelebiler O. A Comparative Clinical Study of Flap Thickness. Annals of Plastic Surgery. 2018; 81(4): 472-474.

Figura 1. Colgajo tipo piernas cruzadas ya estabilizado.

*Figura 2***.** Resultado final del colgajo, 2 días antes de la retirada de puntos y 5 del alta domiciliaria.

Capítulo 22. LINFOMA ANAPLÁSICO DE CÉLULAS GIGANTES ASOCIADO A IMPLANTE MAMARIO EN EL CONTEXTO DE UNA RECONSTRUCCIÓN MAMARIA. REPORTE DE UN CASO CLÍNICO

Autores: Vera García, P.J.; Moreno Villalba, R.A.; Reed Hölscher, J.A.; López Martínez, J.A.; Rego Hermida, P.

Especialidad: Quirúrgica

Servicio de trabajo: Servicio de Cirugía Plástica y Quemados

RESUMEN

El linfoma anaplásico de células gigantes asociado a implantes mamarios (LACG-AI) es una entidad extremadamente rara, siendo diagnosticados hasta septiembre de 2017 un total de 414 casos[1]. Se postula que su etiología es resultado de una reacción a un cuerpo extraño como la prótesis y la inflamación crónica persistente que se deriva. Frecuentemente se manifiesta como seroma crónico recidivante y su diagnóstico definitivo es histológico, aunque debe ser sospechado clínicamente dada la progresión que puede alcanzar en la paciente la demora en el mismo[2]. El tratamiento consiste en la explantación de la prótesis, capsulectomía completa y posterior tratamiento adyuvante con quimioterapia y/o radioterapia.

Palabras Clave: *Linfoma anaplásico de células gigantes, implantes mamarios, cirugía reconstructiva mamaria.*

CASO CLÍNICO

Presentamos el caso de una paciente de 60 años con numerosos antecedentes familiares de cáncer de mama. Entre sus antecedentes personales destacan: HTA, DM-II, colitis ulcerosa (no tratada), colecistectomizada en 1998, hernia umbilical corregida en 2004, ulcus duodenal tratado en 2002 mediante vagotomía y piloroplastia, hallux valgus corregido. Obstétricos: G4 P4. Fue histerectomizada vía vaginal sin anexectomía en 1995.

Sometida a cuadrantectomía superoexterna de mama izquierda y vaciamiento axilar tras diagnóstico de cáncer de mama en 2005 con posterior administración de QT según esquema TAC (6 ciclos) y RT adyuvante.

Tras la realización de un estudio genético se diagnostica como portadora de la mutación del gen BRCA-1 (gen supresor de tumores cuya mutación se relaciona con cáncer de mama y ovario) por lo que se le realiza ooforectomía bilateral profiláctica en 2008.

Posteriormente, en junio de 2009 se realiza mastectomía subcutánea bilateral profiláctica, pexia mamaria, injerto libre areolar e implantes mamarios texturizados (ST-MF130-375). Tras sufrir dehiscencia de herida quirúrgica con exposición de prótesis en mama derecha, es de nuevo intervenida en julio de ese año practicando desbridamiento quirúrgico y recambio de prótesis en mama derecha (ST-410MF de 335 g).

Tras varios años con ausencia de sintomatología, consulta en diciembre de 2014 en urgencias por dolor y aumento de volumen en mama derecha a raíz de un esfuerzo sin signos de infección ni de extrusión, siendo compatibles los hallazgos con seroma tardío. Finalmente, y tras varias consultas en urgencias por la misma clínica que otras veces (dolor y aumento de volumen en mama derecha) es diagnosticada en junio de 2015 de contractura capsular de mama izquierda y seroma tardío en mama derecha. En septiembre de ese año es intervenida de forma programada realizándose extracción de ambos implantes de mama (implante izquierdo con rotura completa intracapsular y el derecho con seroma muy abundante y parcialmente organizado), capsulectomía completa (se manda para estudio histopatológico) y posterior levantamiento de colgajo muscular dorsal ancho sin isla cutánea para cobertura y protección de piel de mama izquierda previamente irradiada por radioterapia. Colocación de nuevos implantes texturizados anatómicos Polytech 375 ml.

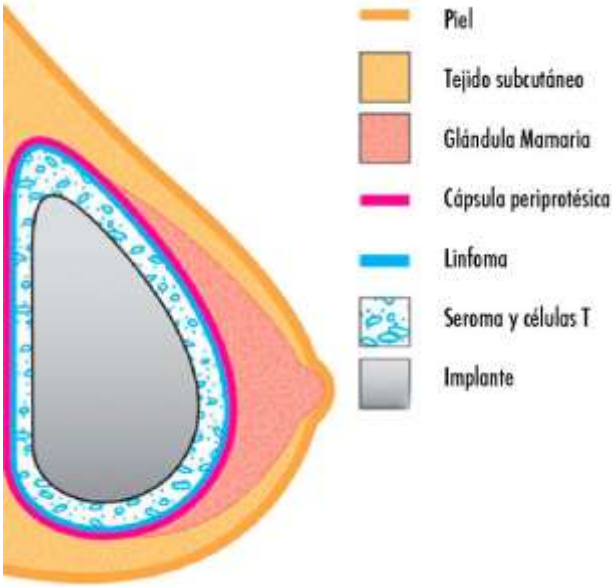

Figura 1. Localización del linfoma anaplásico de células gigantes asociado a implante mamario.

En el estudio anatomopatológico de la capsula protésica se visualizan "hallazgos morfológicos y resultados inmunofenotípicos de síndrome linfoproliferativo CD30 (+) encuadrable en la categoría provisional de linfoma anaplásico de células grandes ALK (-), asociado a implante mamario" (*Figura 1*). En los meses previos al diagnóstico la paciente no había presentado síndrome constitucional, fiebre, sudoración nocturna u otra sintomatología. No adenopatías cervicales, supraclaviculares, axilares ni inguinales. Tras ser valorada por Oncología se realiza estudio de extensión con PET-TAC (adenopatías paraesternales izquierdas de hasta 9 mm con ligero incremento metabólico sin clara etiología de malignidad, pudiendo ser inflamatorio) y biopsia de médula ósea (negativa para malignidad). Finalmente, la lesión es diagnosticada como linfoma anaplásico de mama derecha en estadio I – IPI 0. Se decide de forma consensuada tratamiento QT adyuvante según esquema CHOP con Myocet (mínimo 4 ciclos).

DISCUSIÓN

El origen hematológico de las neoplasias no epiteliales de mama supone menos del 1% [2,3]. En concreto, el linfoma anaplásico de células gigantes es una variante extremadamente rara del linfoma no Hodgkin (2-3% de los casos)[2,3]. Su aparición sobre prótesis mamarias constituye una entidad independiente reconocida en el año 2016 por la OMS como LACG-AI en la clasificación de tumores linfoides[2].

Su incidencia supone el 0.1-0.3 casos/100.000 mujeres con implantes/año[1], se postula que es resultado de una reacción inflamatoria crónica caracterizada por un crecimiento anómalo de células T (con perfil inmunohistoquímico determinado: CD30+ y ALK-) frente a un cuerpo extraño, con la formación de una capsula fibrosa alrededor del implante mamario[4].

Los LACG asociados a prótesis surgen en el espesor de la cápsula periprotésica, no pudiendo aparecer en pacientes no portadoras de prótesis mamarias. Suelen ser asintomáticos presentándose al diagnóstico como un seroma peri-protésico tardío o menos frecuentemente como una masa peri-capsular, si bien el retraso diagnóstico no implica un peor pronóstico salvo en este último dado que su evolución es menos favorable[2].

El diagnóstico del LACG-AI es difícil ya que su presentación inicial puede ser muy variable. Las técnicas de inmunohistoquímica nos aportarían la confirmación diagnóstica. Novedosos estudios establecen una potencial relación entre la presencia de biofilm en las cápsulas, el grado de contractura capsular y la aparición de LACG[5].

En cuanto al tratamiento, se requiere la retirada de la prótesis y capsulectomía total junto con exéresis de masas asociadas y adenopatías axilares sospechosas, quedando a criterio del cirujano la retirada del implante no afecto (un 4,6% compromete la mama contralateral). Se recomienda tratamiento coadyuvante con radioterapia y quimioterapia[3].

En nuestro caso, sólo fue indicado coadyuvancia con quimioterapia, y al igual que el 92% de los casos que se presentaron en forma de seroma asoció un buen pronóstico.

CONCLUSIÓN

El LACG-AI es una entidad poco frecuente y cuyo diagnóstico supone un reto. Debe descartarse ante la aparición tardía de un seroma periprotésico confirmando el diagnóstico una inmunohistoquímica compatible. Tras la retirada de implante y cápsula presenta un buen pronóstico con una baja tasa de mortalidad. Si bien, es importante el conocimiento de la entidad dado que formas de presentación menos frecuentes como la masa periprotésica o adenopatías regionales asocian una evolución menos favorable.

BIBLIOGRAFÍA

1. de Boer M, van Leeuwen FE, Hauptmann M, Overbeek LIH, de Boer JP, Hijmering NJ, et al. Breast Implants and the Risk of Anaplastic Large-Cell Lymphoma in the Breast. JAMA Oncol. 2018 Mar 1; 4(3):335-341.
2. Fernández-Sobrino I, Cordones-Guerrero JJ, Benítez-Dupin O, Cornejo-Ladrero JI, Lobo-Samper F. Masa palpable como presentación atípica de linfoma anaplásico de células gigantes asociado a implantes mamarios. Cir Plast Iberolatinoam. 2017; 43(2): 129-135.
3. Monreal J. Linfoma anaplásico de células grandes asociado a prótesis de mama: situación actual. Eur Aesth Plast Surg J. 2015; 5:48-51.
4. Hapgood G, Savage KJ. The biology and management of systemic anaplastic large cell lymphoma. Blood. 2015; 126 (1): 17-25.
5. Clemens MW, Miranda RN. Breast Implant-Associated Anaplastic Large Cell Lymphoma After 18 Years of Investigation. Clin Plastic Surg. 2015; 42: 605-613.

Capítulo 23. ABSCESO EPIDURAL ESPINAL ESPONTÁNEO EN EL NEONATO

Autores: García López, A.; Sotos Picazo, S.; López López-Guerrero, A.

Especialidad: Quirúrgica

Servicio de trabajo: Servicio de Neurocirugía

RESUMEN

El absceso epidural espinal espontáneo en niños es una patología muy infrecuente, especialmente en neonatos que no han sido sometidos a ningún tipo de invasibidad a nivel espinal. Su presentación clínica puede ser muy atípica con respecto a niños mayores y adultos. Su diagnóstico precoz y tratamiento es fundamental para prevenir el deterioro neurológico permanente. Presentamos un caso y revisamos la literatura.

Palabras Clave: *Absceso epidural espinal, neonato, infección extradural.*

CASO CLÍNICO

Neonato varón nacido a término con 3500 g de peso que es valorado en urgencias de nuestro hospital porque su madre le nota un bulto en la región dorsal a los 10 días del nacimiento. A esto se asocia dificultad para las tomas y llanto frecuente. En la exploración está afebril, con buen estado general, exploración neurológica normal y con una fontanela normotensa. En la analítica destaca una PCR de 2,7 mg/dl y una leucocitosis de 36.000 con neutrofilia. Se toman hemocultivos que resultan negativos. Se ingresa al paciente y se le realiza una RM de columna con y sin gadolinio (*Figura 1*). El diagnóstico diferencial se estableció entonces entre una lesión tumoral de estirpe linfática o un absceso epidural. Ante los hallazgos en la imagen de la compresión sobre la médula espinal y con fines diagnósticos, se indica tratamiento quirúrgico. El procedimiento se realiza bajo anestesia general y monitorización neurofisiológica. Se coloca al paciente en decúbito prono y se marca la incisión a realizar sobre la región de la tumoración dorsal (*Figura 2a*). Tras abrir la piel, tejido celular subcutáneo y fascia dorso-lumbar, sale material purulento del plano subfascial (*Figura 2b*). Se recogen muestras para estudio microbiológico. A través de una limitada hemilaminectomía D6 izquierda accedemos al

espacio epidural. Con ayuda del microscopio drenamos el espacio epidural descomprimiendo así la médula espinal a ese nivel. No se produjeron complicaciones posteriores. En el cultivo de las muestras obtenidas en quirófano creció un *S. aureus* meticilin sensible. En el control de RM que se realizó en el postoperatorio se observa la evacuación completa de la lesión (*Figura 3*). El paciente recibió tratamiento antibiótico intravenoso con cloxacilina durante un total de 4 semanas. El estudio etiológico incluyó ecocardiograma, ecografía abdominal, estudio de poblaciones linfocitarias, estudio de inmunoglobulinas y test de oxidación y fagocitosis, todo ello con resultado normal.

DISCUSIÓN

El absceso epidural espinal espontáneo es una patología muy rara en neonatos y más aún si no hay antecedente de maniobra diagnóstica o terapéutica a nivel espinal [4]. Se han descrito como focos primarios de este tipo de absceso los traumatismos con herida abierta, punción lumbar, otitis media, seno dérmico, catéter venoso central, enfermedad de Crohn, faringitis, neumonía e infecciones de la piel aunque no es infrecuente que no se consiga identificar el foco original [4]. En niños mayores y adultos se suele presentar como cuadro febril, dolor dorsal y signos de focalidad neurológica medular como la paraparesia espástica, hipoestesia con nivel sensitivo, vejiga neurógena o alteración de cordones posteriores. La presentación en neonatos suele ser atípica por lo que el diagnostico es difícil y se suele retrasar. Se postula que la diseminación hematógena es la vía de infección más frecuente y el patógeno más habitual el *S. aureus* [2]. La localización más frecuente es a nivel posterior dorsal y lumbar dado que a este nivel el plexo venoso epidural es más abundante y tiene la circulación más enlentecida. Aunque la ecografía puede ser bastante precisa en el diagnostico y la localización de la lesión, la prueba de imagen de elección es la resonancia magnética. Se trata de una patología que requiere cirugía urgente para evitar que aparezcan secuelas neurológicas permanentes [2]. Además, las muestras obtenidas en quirófano nos ayudan a dirigir el tratamiento antibiótico. La cirugía debe ser lo más mínimamente invasiva en el acceso al espacio epidural para evitar inestabilidad de ese segmento y deformidad cifótica progresiva. Una vez descomprimida la médula e iniciado el tratamiento antibiótico se debe buscar un foco primario de la infección y descartar inmunodeficiencias [2.]

CONCLUSIÓN

El absceso epidural espinal es una patología muy infrecuente en el neonato y con una presentación clínica atípica. La RMN es la prueba de imagen de elección para el diagnóstico. La cirugía y el tratamiento antibiótico son curativos además de que pueden evitar las secuelas neurológicas permanentes si se indican de forma precoz. Se debe llevar a cabo un estudio para buscar el foco primario o el factor predisponente de esta infección aunque no es infrecuente que dicho factor no se llegue a identificar.

BIBLIOGRAFÍA

1. Rubin G, Michowiz SD, Ashkenasi A, Tadmor R, Rappaport ZH. Spinal epidural abscess in the pediatric age group: case report and review of the literature. Pediatr Infect Dis J. 1993;12:1007–1011
2. Tang K, Xenos C, Sgouros S. Spontaneuos spinal epidural abscess en a neonate: with a review of the literature. Child´s Nerv Syst. 2003;17:629-631
3. Aicardi J, Lepintre J. Spinal epidural abscess in a 1-month-old child. Am J Dis Child. 1967;104:269
4. Gudinchet F, Chapuis L, Berger D. Diagnosis of anterior cervical spinal epidural abscess by US and MRI in a newborn. Pediatr Radiol. 1991;21:515–517
5. Palmer JJ, Kelly WA. Epidural abscess in a 3-week-old infant: case report. Pediatrics. 1972;50:817–820
6. Klekamp J, Samii M. Extradural infections of the spine. Spinal Cord. 1999; 37:103–109
7. Nussbaum ES, et al. Spinal epidural abscess: a report of 40 cases and review. Surg Neurol. 1992;27:125–136

FIGURAS

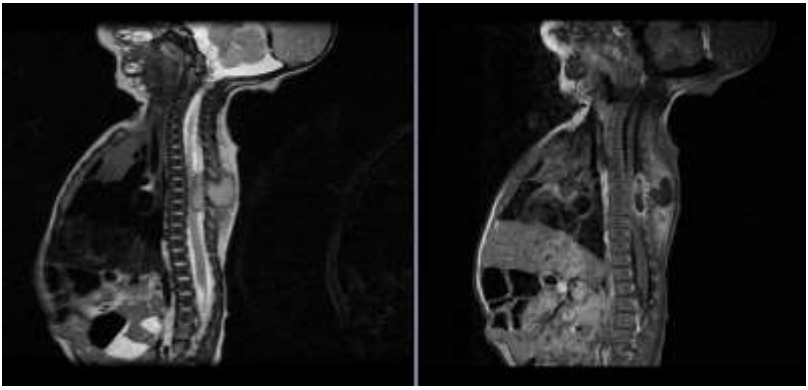

Figura 1. RMN en secuencia T2 (izquierda) donde se observa una lesión quística en el espacio epidural posterior a nivel de D6 con compresión de la médula espinal y extensión a las partes blandas a nivel dorsal. En la secuencia T1 con contraste (derecha) se observa que la lesión capta contraste de forma periférica

.

Figura 2. Figura 2a: Paciente preparado para la intervención. Lugar de la incisión marcada en línea media de la región dorsal, justo en la zona de la tumoración; *Figura 2b*: Apertura de la fascia dorsolumbar con salida de material purulento.

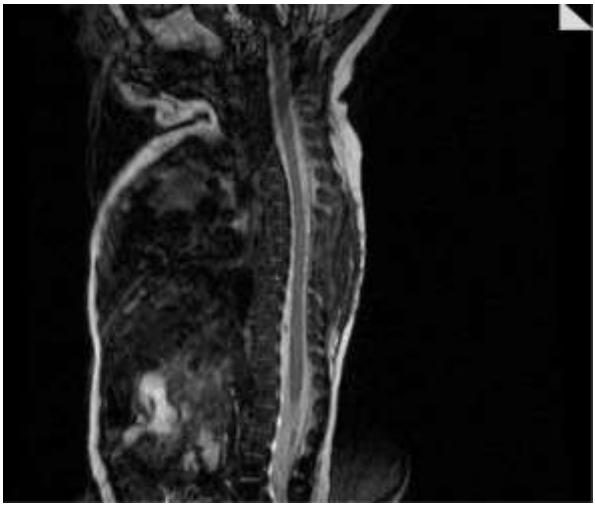

Figura 3. RMN realizada tras la operación. Comprobamos la total resolución del absceso y de su compresión sobre la médula espinal.

Capítulo 24. TRATAMIENTO QUIRÚRGICO DE LA ENFERMEDAD DE PARKINSON: A PROPÓSITO DE UN CASO

Autores: Sotos Picazo, S.; García López, A.; Cuartero Pérez, B.; Vázquez Lorenzo, J.

Especialidad: Quirúrgica

Servicio de trabajo: Servicio de Neurocirugía

RESUMEN

La enfermedad del Parkinson es una patología neurodegenerativa y una de las principales causas de discapacidad neurológica. Sus manifestaciones clínicas incluyen bradicinesia, rigidez, temblor y alteraciones posturales o de la marcha. El tratamiento farmacológico es la primera opción en estos pacientes. Tras fracaso del tratamiento se valora el uso de "terapias avanzadas", entre ellas, la estimulación cerebral profunda del núcleo Subtalámico (NST). A propósito de un caso se hablará de sus indicaciones, técnica quirúrgica, fundamentos fisiopatológicos y evolución clínica.

Palabras Clave: *Enfermedad de Parkinson, Estimulación cerebral profunda, núcleo subtalámico*.

CASO CLÍNICO

Varón 63 años diagnosticado de Enfermedad de Parkinson idiopática en 2010. Clínica predominante rígido-acinética. Tras tratamiento médico durante siete años con L-dopa a altas dosis y agonistas dopaminérgicos, el paciente presenta fluctuaciones motoras y discinesias secundarias a medicación, mayor periodo de tiempo al día en "Off" y enfermedad limitante para las ABVD (actividades básicas de la vida diaria) con gran dependencia. Tras valorar la evolución clínica y buena respuesta inicial a la levodopa se plantea tratamiento quirúrgico, el paciente decide esperar. Se comienza con infusión de apomorfina con mejoría inicial, nueve meses después, trastorno de control de impulsos severo secundario al tratamiento con mejoría tras suspensión. Se decide tratamiento quirúrgico: Test de respuesta a levodopa (Escala UPDRS[6]) con mejoría evidente, clínica de predominio motor y menor de 70 años. El paciente continúa con su medicación hasta el día antes de la cirugía. Previa a la implantación de los electrodos se realiza

la planificación quirúrgica. Para ésta se realizará una resonancia magnética cerebral (RM), a partir de la cual se calculará mediante un Software de estereotaxia, la diana terapéutica o "target" (en nuestro caso el núcleo Subtalámico, NST) el trayecto a seguir y la vía de entrada, obteniéndose unas coordenadas (X,Y,Z). El mismo día de la cirugía se coloca el marco estereotáctico que nos permitirá localizar las coordenadas, previamente obtenidas, en el cráneo del paciente *(Figura 1)*.

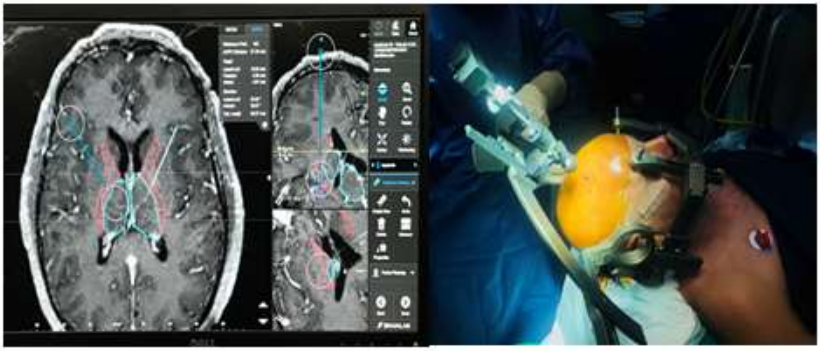

Figura 1. Planificación de la diana terapéutica, trayecto y vía de entrada y su aplicación en el marco de estereotaxia.

Durante la cirugía, el paciente permanecerá dormido en la apertura de piel, hueso y duramadre. Tras esto, el paciente debe permanecer despierto. Se procede a realizar la primera parte, la colocación del electrodo. Durante la trayectoria del electrodo, se realiza un microrregistro de la actividad eléctrica del cerebro determinándose en cada momento las estructuras cerebrales que se van atravesando hasta llegar al subtálamo (*Figura 2*).

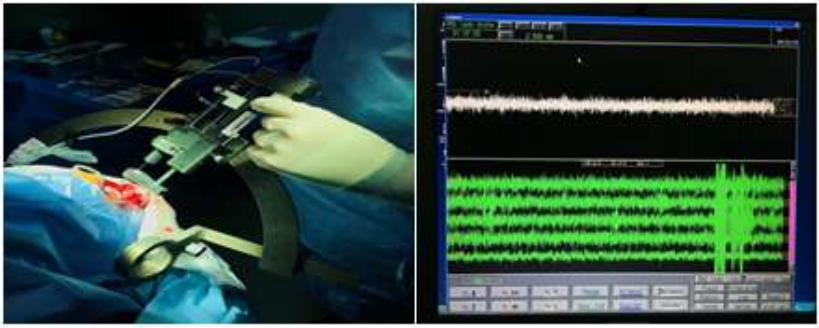

Figura 2. A la izquierda se observa el electrodo introduciéndose por el trépano conectado a unos cables para realizar el registro. A la derecha morfología de la actividad eléctrica del núcleo subtalámico.

Una vez en el "target" se procede a la estimulación comenzando primero a baja intensidad y subiendo progresivamente. Durante el periodo de estimulación se explora neurológicamente al paciente de manera continua para observar si presenta mejoría clínica tras estimulación y la presencia o no de efectos secundarios (alteraciones pupilares u oculomotoras, parestesias permanentes, cápsula interna). Una vez realizada, el electrodo definitivo se colocará en aquel trayecto cuya estimulación haya supuesto una mejoría clínica mayor para el paciente y unos efectos adversos ausentes o sólo visibles a intensidades altas. Se procede a la fijación del electrodo y realización del lado contralateral por el mismo procedimiento. Una vez colocados ambos electrodos, por vía subcutánea se tunelizan hasta la región infraclavicular dónde son conectados al generador. Se procede a colocar la batería subcutánea. Durante el postoperatorio se realiza una estimulación progresiva con ajustes de intensidad del estímulo que mejoren la clínica previa sin provocar efectos secundarios limitantes. El paciente es dado de alta a la semana de la cirugía, tras lo cual se realizará un seguimiento en consulta. El paciente dos semanas después, muestra mejoría de la rigidez y de los momentos en "Off" persistiendo moderada bradicinesia que tras ajuste de la estimulación mejora, sin precisar por el momento tratamiento farmacológico adicional.

DISCUSIÓN

La enfermedad de Parkinson es un proceso neurodegenerativo complejo de etiología desconocida. La fisiopatología consiste en una depleción dopaminérgica que provoca hiperactividad en el globo pálido y núcleo subtalámico; esto produce una potenciación de la vía inhibitoria tálamo-cortical con respecto a la vía activadora [(2,3)]. El cuadro clínico consiste en bradicinesia, temblor, rigidez, alteración postural y/o de la marcha. Su diagnóstico es clínico, no obstante, la RMN y el DaTSCAN nos excluyen otras causas de parkinsonismo. El tratamiento farmacológico mediante precursores y agonistas dopaminérgicos es el tratamiento de elección. Sin embargo, con el tiempo, los pacientes precisan de mayor dosis para el control sintomático así como la aparición de efectos secundarios, lo que obliga a plantear tratamientos alternativos. La estimulación cerebral profunda es un tratamiento aplicado y aceptado por todo el mundo. Existen distintas dianas terapéuticas: núcleo subtalámico (NST), globo pálido interno, (GPi), núcleo ventral intermedio del tálamo (VIM). A día de hoy se ha demostrado que la estimulación del NST aporta mayor beneficio en el control de los síntomas y reduce la necesidad de medicación posterior con respecto al resto de dianas terapéuticas (Tabla I). [2]

Tabla I

Dianas terapéuticas y el efecto que ejercen sobre los síntomas tras su estimulación

	NST	GPi	Vim
Indicaciones	Fluctuaciones motoras, discinesias, temblor Limitaciones, fundamentalmente por los síntomas off	Fluctuaciones motoras, discinesia Limitación, fundamentalmente por discinesias Cuando el NST está contraindicado (edad, cognición, alteraciones psiquiátricas)	Temblor Sin limitaciones por otros síntomas parkinsonianos Cuando el NST está contraindicado
Efecto sobre			
Rigidez	+++	+	Sin efecto
Bradicinesia	+++	+	Sin efecto
Temblor	+++	+	+++
Marcha	+++*	Sin efecto	Sin efecto
Discinesias	++	+++	Sin efecto
Reducción de la medicación	+++	Variable	Sin efecto
Riesgos	Inestabilidad y problemas de la marcha si no responden a levodopa Disartria, disfagia, cognición y problemas psiquiátricos	Disartria, disfagia Cognición y problemas psiquiátricos (menos riesgo que con el NST)	Disartria, disfagia Ataxia (especialmente si es bilateral) Riesgo de tolerancia si la estimulación continúa 24 h

La relación anatómica del núcleo subtalámico con las estructuras circundantes (núcleo III par, sustancia negra, cápsula interna, núcleo rojo y lemnisco medial) y su posible lesión tras la colocación del electrodo hace que tome relevancia la exploración neurológica durante la intervención. La indicación quirúrgica se realiza en pacientes con enfermedad clínica avanzada y predomino de síntomas motores; respuesta clínica a la administración de levodopa; efectos secundarios tras tratamiento médico, siendo contraindicación de la cirugía el deterioro cognitivo avanzado y alteraciones psiquiátricas severas, estando en controversia actualmente la edad. Como complicaciones postquirúrgicas principales existe riesgo de hemorragia cerebral e infección del material implantado. La evolución clínica de estos pacientes ha demostrado mejoría de los síntomas motores, medida por la Escala UPDRS-III, precisando menores dosis de tratamiento farmacológico y disminución de los periodos "Off" del paciente, por tanto, mejorando su calidad de vida [1, 4, 5, 6, 7].

CONCLUSIÓN

Los pacientes con enfermedad de Parkinson avanzada, con el tiempo presentan una ventana terapéutica más estrecha con mayor presencia de períodos "Off" durante el día, lo que precisa de dosis más altas de tratamiento farmacológico provocando a su vez mayores efectos secundarios. En estos casos se debe plantear terapias avanzadas. La estimulación cerebral profunda del núcleo subtálamico mejora la situación clínica en pacientes con predominio de síntomas rigido-acinéticos con una tasa de complicaciones bajas [1, 4, 7].

BIBLIOGRAFÍA

1. Rev. méd. Chile vol.146 no.5 Santiago mayo 2018. Deep brain stimulation in Parkinson's disease. Carolina Kunstmann; Felipe Valdivia; Alejandro De Marinis; Fredy Ayach; José Miguel Montes; Pedro Chana-Cuevas.

2. The subthalamic nucleus in the pathophysiology of Parkinson's disease and its role as a surgical target Carlos R. Méndez-Herrera. REV CHIL NEURO-PSIQUIAT 2011; 49 (1): 62-68.

3. Mecanismos fisiopatológicos involucrados en la enfermedad de Parkinson Margarita Gómez-Chavarín, G. Roldan-Roldan, R. Morales-Espinosa, G. Pérez-Soto, C. Torner-Aguilar. Arch Neurocien (Mex) Vol. 17, No. 1: 25-33; 2012

4. Resultados del tratamiento quirúrgico de la enfermedad de Parkinson en la Unidad de Neurocirugía Funcional, Estereotaxia y Radiocirugía, del Hospital General de México en el periodo de 1992-2009 Sandoval LI, Jiménez F, Soto J, Velasco F, Carrillo-Ruíz JD, Gómez P, Suárez R. Revista Mexicana de Neurociencia Enero-Febrero, 2010; 11(1): 20-25.
5. Actualización en la enfermedad de Parkinson. Parkinson's disease: a review. Dr. Raúl Martínez-Fernández; Dra.Carmen Gasca-Salas; Dr. Álvaro Sánchez-Ferro; Dr. José Ángel Obeso. Revista Clínica Médica Las Condes, Volume 27, Issue 3. Mayo 2016.
6. La escala unificada de la enfermedad de Parkinson modificada por la Sociedad de Trastornos del Movimiento (MDS-UPDRS): aplicación clínica e investigación Mayela Rodríguez-Violante1,2, Amin Cervantes-Arriaga. Arch Neurocien (Mex) Vol. 19, No. 3: 157-163; 2014.
7. Utilidad clínica de la estimulación cerebral profunda en la enfermedad de Parkinson avanzada Servicios de 1 Neurología y 2 Neurocirugía Hospital Universitario Virgen de las Nieves Granada 3 Facultad de Psicología Universidad de Granada. Neurología 2004; 19(10); 719-727.
8. Quality of life of patients with Parkinson's disease following surgical treatment in Albacete University Hospital. M.ª Victoria Ruiz-García, Mercedes Gómez-Hontanilla, Ana M.ª Ruiz-García, Josefa Ruiz-García, Ángeles Ruiz-García, Vicente Herráez-Izquierdo.

9. Calidad de vida en pacientes con enfermedad de Parkinson y estimulación cerebral profunda Artículo original Med Int Mex 2007;23:7-14 Carlos F. Pla Casamitjana, Silvia García.

Capítulo 25. CONTRA TODO PRONÓSTICO. MASA PÉLVICA DE ASPECTO MALIGNO E HISTOLOGÍA BENIGNA

Autores: Iniesta Albaladejo, M. A.; Gómez Carrascosa, I.; Guijarro Campillo, A.R.; Ibarra Vilar, P.V.; Alfosea Marhuenda, E.

Especialidad: Quirúrgica

Servicio de trabajo: Servicio de Obstetricia y Ginecología

RESUMEN

Mujer de 36 años que consulta por clínica de compresión y sensación de distensión abdominal de rápida evolución. A la exploración, masa pélvica palpable hasta nivel umbilical. En la ecografía transvaginal se evidencia una tumoración anexial derecha de 12-14 centímetros, con criterios de malignidad. TAC abdomino-pélvico sin evidencia de enfermedad diseminada. Marcadores tumorales discretamente elevados. Se realiza laparotomía exploradora con anexectomía derecha y biopsia intraoperatoria informada como cistoadenoma mucinoso con focos de atipia celular <10%.

Palabras Clave: *tumor, ovario, anexial.*

CASO CLÍNICO

Mujer de 36 años sin antecedentes personales de interés, salvo hábito tabáquico. Antecedente de parto eutócico tras gestación a término, con un hijo sano. Revisiones ginecológicas regladas, última hace dos años. Consulta en puerta de Urgencias del Hospital Maternal por sensación de distensión abdominal con masa palpable en mesogastrio en decúbito supino.

Se realiza ecografía transvaginal evidenciándose útero en anteflexión y endometrio trilaminar. Ovario izquierdo normal. Ovario derecho con masa de unos 12 centímetros de diámetro máximo, compleja, con componente sólido y vascularización aumentada.

Se realiza preoperatorio completo, se extraen marcadores tumorales y se solicita ecografía en la Unidad de Pruebas Especiales y TAC abdomino-pélvico al Servicio de Radiología. Pruebas analíticas con resultados normales, salvo un Ca 19.9 de 80 UI/ml y HE4 de 66 pMOL/L. Fórmula ROMA premenopaúsica del 14,27%. La ecografía en la Unidad de Pruebas especiales describe un ovario derecho de 130mm x 120mm x 106mm *(Figura1)*, que alcanza el ombligo, con formación sólido quística de gran tamaño con lóculos múltiples de diferentes densidades y septada, de paredes irregulares *(Figura 2)* y vascularización aumentada, sobre todo a nivel de los septos y del polo superior (score IV). La tumoración es móvil y con contorno externo bien delimitado. Pared con espesor de 6.5 mm, septos en su interior en número mayor a 10, con mas de diez lóculos y papilas sin parénquima ovárico sano visible. Contenido principalmente sólido y vascularización central. Ausencia de ascitis. Resto de aparato genital interno normal. Clasificación GIRADS 5.

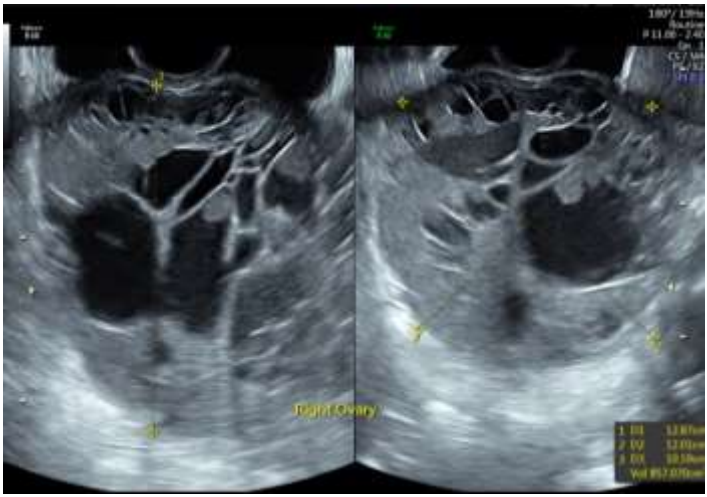

Figura 1. Tumoración anexial derecha. Volumen de 857cc. Obsérvese la multitud de lóculos, papilas, y heterogeneidad de la formación, con componente de predominio sólido y áreas quísticas.

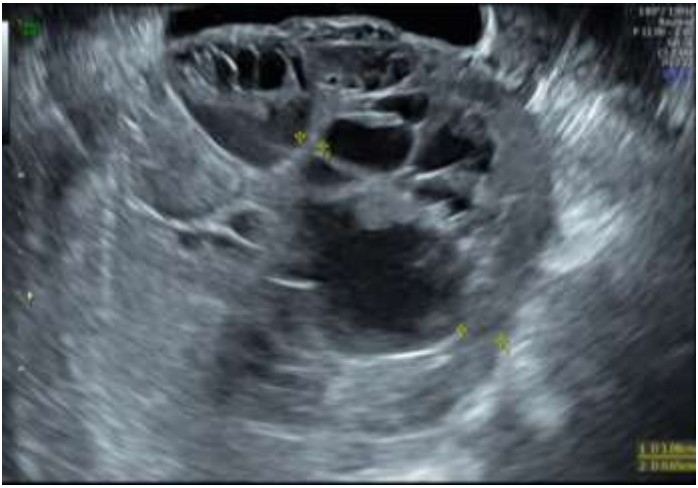

Figura 2. Detalle del grosor de la pared de la tumoración y del grosor de los septos, ambos orientativos de malignidad.

Diagnosticada como formación anexial de aspecto maligno y compatible con cistoadenocarcinoma seroso de bajo grado, con un riesgo de malignidad estimado del 98,5%, según la escala Adnex de la IOTA y sin poder descartar cistoadenoma mucinoso borderline con un 62,5% de probabilidad. Se realiza TAC abdomino-pélvico para completar estudio de extensión, donde se observa mínima cantidad de ascitis, sin evidencia de otras lesiones.

Se propone cirugía con prioridad 1: laparotomía exploradora, con biopsia intraoperatoria y, si resultado de histología maligna, cirugía de estadiaje con intención de citorreducción óptima (R0).

Entre los hallazgos quirúrgicos, masa anexial derecha de 12 cms de superficie lisa, pediculado, no adherido, de aspecto benigno. Moderada cantidad de ascitis. Resto de aparato genital interno y cavidad abdominal normal. Se realiza la anexectomía derecha y se remite la pieza de forma intraoperatoria a Anatomía Patológica (AP) que la informa como benigna.

La AP definitiva informa de ovario derecho de 1280 gramos con imagen de cistoadenoma mucinoso ovárico (con menos del 10% de tumor proliferante atípico), con

componente microscópico asociado a tumor de Brenner benigno. Actualmente la paciente se encuentra asintomática con revisiones periódicas normales.

DISCUSIÓN

El diagnóstico de una masa anexial se suele realizar a través de los síntomas que presentan nuestras pacientes o bien como hallazgo casual al realizar una exploración o ecografía de forma rutinaria[1]. Aunque son mayoritariamente benignas, deben valorarse siempre desde un punto de vista oncológico. La realización de una adecuada anamnesis, una ecografía transvaginal reglada, si es posible en una unidad especializada, marcadores tumorales y pruebas de extensión en función de los hallazgos previos contribuyen a terminar de filiar tanto la extensión como las características de la tumoración[2]. Las reglas simples de la IOTA y la clasificación de GIRADS a partir de los hallazgos ecográficos son claves a la hora del manejo y seguimiento[3,4]. La creación de protocolos por parte de la SEGO y la ESGO (Oncoguías) pueden ayudar a estandarizar la práctica clínica con el mayor nivel posible de evidencia científica[5].

Ante cambios sugestivos de malignidad, historia familiar de cáncer de ovario, deseos genésicos cumplidos o pacientes postmenopáusicas la cirugía se convierte en la opción diagnóstica y terapéutica más adecuada.

En nuestro caso, el diagnóstico de sospecha era un cáncer epitelial de bajo grado que habría supuesto la realización de una laparotomía media supra-infraumbilical con histerectomía, doble anexectomía, lavado peritoneal para citología, omentectomía, apendicetomía, linfadenectomía pélvica y paraaórtica y revisión de toda la cavidad peritoneal, con toma de biopsia/exéresis de todas las lesiones sospechosas[5]. La morbimortalidad de este tipo de cirugía no es nada desdeñable. Sin embargo, el hallazgo de benignidad en la biopsia intraoperatoria modificó por completo la actitud terapéutica y el pronóstico de nuestra paciente.

CONCLUSIÓN

El cáncer de ovario, generalmente de diagnóstico tardío y en estadios avanzados, presenta en muchas ocasiones un pronóstico nefasto. El manejo de las tumoraciones anexiales resulta difícil. La repercusión en la fertilidad y la posibilidad de generar una menopausia a una

edad precoz son factores a tener en cuenta al planificar la cirugía, además de las posibles complicaciones postquirúrgicas tras intervenciones agresivas.

Los protocolos y guías clínicas pueden ayudar a un manejo homogéneo de la población y facilitar la toma de decisiones. En nuestro caso, un manejo adecuado y una cuidadosa planificación quirúrgica, siempre apoyándonos en el diagnóstico anatomopatológico (intra y postoperatorio), han modificado de manera importante el pronóstico de la paciente.

BIBLIOGRAFÍA

1. Di Legge, A; Pollastri, P; Mancari, R; Ludovisi, M; Mascilini, F; Franchi, D et al. Clinical and ultrasound characteristics of surgically removed adnexal lesions with largest diameter < 2.5cm: a pictorial essay. Ultrasound Obstet Gynecol 2017; 50: 648-656
2. Mascilini, F; Savelli, L; Scifo, M.C; Exagoustos, C; Timor-Tritsch, I.E; De Blasis, I; Moruzzi, M.C. et al. Ovarian masses with papillary projections diagnosed and removed during pregnancy: ultrasound features and histological diagnosis. Ultrasound Obstet Gynecol 2017; 50: 116-123
3. Moro, F; Zannoni, D; Arciuolo, D; Pasciuto, T; Amoroso, S; Mascilini, F et al. Imaging in gynecological disease: clinical and ultrasound features of mucinous ovarian tumors. Ultrasound Obstet Gynecol 2017.
4. Moro, F; Baima Poma, C; Zannoni, G.F; Vidal Urbinati, A; Pasciuto, T; Ludovisi, M et al. Imaging in gynecological disease: clinical and ultrasound features of invasive and non-invasive malignant serous ovarian tumors. Ultrasound Obstet Gynecol 2017; 50: 788-799
5. Oncoguía SEGO: Cáncer Epitelial de Ovario 2008.Guías de práctica clínica en cáncer ginecológico y mamario. Publicaciones SEGO. Octubre 2008.

Capítulo 26. EL RETO DIAGNÓSTICO DE LOS TUMORES SINCRÓNICOS GENITALES

Autores: Marín Pérez, A.M; Ibarra Vilar, P.; Lorca Alfaro, S.; Martínez Mendoza, A.; Llanos Llanos, M.C.

Especialidad: Quirúrgica

Servicio de trabajo: Servicio de Ginecología y Obstetricia

RESUMEN

Los tumores sincrónicos de ovario y endometrio suponen un reto diagnóstico a la hora de distinguir entre un origen primario o metastásico, sobre todo en los carcinomas de endometrio tipo 2. Además, los tumores de segmento uterino inferior son una entidad muy infrecuente y debemos sospecharlo en los casos de tumoraciones en el istmo uterino. En casos de tumores sincrónicos genitales deberemos pensar en la asociación con síndromes familiares de cáncer colorrectal no polipósicos y mutaciones en BRCA.

Palabras Clave: *Tumores sincrónicos, segmento uterino inferior, BRCA.*

CASO CLÍNICO

Paciente de 65 años G3P3, menopáusica desde los 55. Presenta antecedentes de ictus, junto con depresión reactiva y personalidad paranoide. Desde hace 4 años se realiza colonoscopias de cribado, ya que tiene antecedentes familiares de cáncer colorrectal (madre, abuela y tías, todas diagnosticadas después de los 60 años). Fumadora y bebedora crónica.

Consulta en ginecología de zona por sangrado post-menopáusico. En la ecografía se visualiza un endometrio lineal con imagen compatible con muco-hematometra de 3 mm. Se toma biopsia Cornier, que informa de adenocarcinoma probablemente con origen endometrial variedad células claras-seroso, donde el patrón morfológico ha obligado a descartar un origen metastásico con origen en la mama, que en las técnicas de inmunohistoquímica no lo sugiere.

Tras estos resultados se deriva a la Unidad de Oncología Ginecológica del HCUVA, donde se solicita ecografía en nuestra unidad, en la que se visualiza un útero de forma normal, con endometrio atrófico y un hidro-hematometra leve *(Figura 1)*.

Figura 1. Cortes longitudinal y transversal uterinos. Se visualiza hematometra.

Cérvix de tamaño y forma normal, sin delimitarse con claridad la línea endocervical y en labio anterior de endocérvix una zona hipoecogénica de 18x12mm con vascularización aumentada y desordenada (neoangiogénesis) *(Figura 2)*. El ovario derecho, de 8 cm3, presenta estructura desordenada y heterogénea, con vascularización aumentada y anárquica. El ovario izquierdo era normal.

Figura 2. Nódulo en endocérvix con vascularización aumentada y desordenada (sugestivo de neoangiogénesis).

Tras estos hallazgos se sospechó un carcinoma de células claras de origen endocervical y se solicitó RMN, TAC y mamografía (al no poder concluir en la AP origen metastásico de mama). El TAC fue normal, y la RMN informa de sospecha de neo de cérvix. En la mamografía se visualiza nódulo sospechoso Birads 4a *(Figura 3)*, que se biopsia informando de una neoplasia epitelial atípica altamente sugestivo de carcinoma, con IHQ triple negativo y PAX-8 negativo (descarta posibilidad de tumor ginecológico previo).

Figura 3. Mamografía en la que se visualiza nódulo de 15x 9 mm en LICE de mama derecha (BIRADS 4a).

Se repite biopsia de endometrio y se realiza legrado endocervical, concluyendo la segunda anatomía patológica que presenta morfología idéntica a la primera biopsia; no obstante, al informar que la paciente también presenta una "masa ovárica" informan que es posible que los tumores encontrados en endometrio y endocérvix puedan ser un sincrónico o una metástasis de un carcinoma de células claras ovárico, sin poder concluirlo con exactitud. Ante estos resultados la paciente se propone para cirugía conservadora de la mama + BSGC + cirugía de estadiaje de carcinoma de endometrio tipo II. La anatomía patológica de la pieza quirúrgica nos revela un carcinoma seroso de alto grado primario endometrial de segmento uterino inferior, con invasión endocervical y afectación metastásica de ambos ovarios. En la IHQ no se observa pérdida de expresión de PTEN, MSH2, MSH6, MLH1 ni PSM2. Se ha concluido como origen de la neoplasia el epitelio endometrial por su localización macroscópica en la

unión del istmo endometrial con el endocérvix, la morfología y el perfil inmunohistoquímico de carcinoma seroso, así como por la escasa frecuencia descrita en la literatura del carcinoma seroso primario de endocérvix. La anatomía patológica de la mama resulta ser un tumor sincrónico primario. Finalmente, la paciente fue remitida a genética médica, donde se ha descubierto ser portadora de la mutación BRCA2.

DISCUSIÓN

Los tumores sincrónicos de ovario y endometrio constituyen un evento poco común, con una incidencia entre el 2-8,5%[1]. Sin embargo, no existen publicaciones que documenten la presencia de dos tumores sincrónicos de mama y endometrio, junto con metástasis ováricas.

Por lo general, las pacientes con tumores sincrónicos de endometrio y metástasis ováricas son predominantemente post-menopáusicas y mayores, teniendo peor pronóstico que los carcinomas sincrónicos primarios[1,2].

Por su parte, el adenocarcinoma seroso de segmento uterino inferior, es una entidad muy infrecuente, cuya incidencia como tal no está determinada en la literatura[3]. En el manejo ecográfico muchas veces resulta imposible de distinguir si nos encontramos con un tumor endocervical o un tumor endometrial de segmento uterino inferior. Además, en nuestro caso, el reto diagnóstico era todavía mayor, al aparecer un tumor sincrónico de ovario y mama.

En cuanto a los tumores de endometrio de segmento uterino inferior, existen publicaciones que los relacionan con los síndromes familiares de cáncer colorrectal no polipósicos[3,4] (como el Sd. de Lynch), de forma que las pacientes con tumor de segmento uterino inferior tendrán un 29% de probabilidad de estar afectas por un síndrome hereditario de cáncer colorrectal[5]. También cabe destacar que en pacientes con al menos 1 familiar de primer grado afecto de síndrome hereditario de cáncer colorrectal tendrán entre un 27-43% de probabilidad de presentar un tumor sincrónico de ovario, junto al tumor de segmento uterino inferior, muchas veces no diagnosticado[4,5].

Pese a que nuestra sospecha diagnóstica inicial era un Síndrome de Lynch, en la inmunohistoquímica la paciente no ha presentado pérdida de PTEN, MSH2, MSH6, MLH1 ni PSM2, típico de la inestabilidad de microsatélites.

Finalmente, no existen publicaciones que relacionen el BRCA2 con los tumores de segmento uterino inferior y síndromes familiares de cáncer colorrectal no polipósicos.

CONCLUSIÓN

Los tumores de segmento uterino inferior son una entidad poco frecuente, pero que debemos tener presente para poder realizar un correcto diagnóstico diferencial con los tumores de endocérvix, ya que en muchas ocasiones pueden confundirse, debido tanto a la similitud en su forma de presentación, como a la dificultad de establecer ecográficamente donde acaba el segmento uterino inferior y comienza el endocérvix. De este modo, para su adecuando manejo deberemos pensar en la asociación con síndromes hereditarios de cáncer colorrectal y la alta frecuencia de metástasis ováricas asociadas.

BIBLIOGRAFÍA

1. Bese, T., Sal, V., Kahramanoglu, I., Tokgozoglu, N., Demirkiran, F., Turan, H., Ilvan, S. and Arvas, M. Synchronous Primary Cancers of the Endometrium and Ovary With the Same Histopathologic Type Versus Endometrial Cancer With Ovarian Metastasis. International Journal of Gynecological Cancer. 2016; 26(2): 394-406.

2. Singh, N. Synchronous tumours of the female genital tract. Histopathology. 2010; 56(3): 277-285

3. Rossi, L., Le Frere-Belda, M., Laurent-Puig, P., Buecher, B., De Pauw, A., Stoppa-Lyonnet, D., Canlorbe, G., Caron, O., Borghese, B., Colas, C., Delhomelle, H., Chabbert-Buffet, N., Grandjouan, S., Lecuru, F. and Bats, A. Clinicopathologic Characteristics of Endometrial Cancer in Lynch Syndrome. International Journal of Gynecological Cancer. 2017; 27(5): 953-960.

4. Westin, S., Lacour, R., Urbauer, D., Luthra, R., Bodurka, D., Lu, K. and Broaddus, R. Carcinoma of the Lower Uterine Segment: A Newly Described Association With Lynch Syndrome. Journal of Clinical Oncology. 2008; 26(36): 5965-5971.

5. Uccella, S., Cha, S., Melton, L., Bergstralh, E., Boardman, L., Keeney, G., Podratz, K., Ciancio, F. and Mariani, A. Risk Factors for Developing Multiple Malignancies in Patients With Endometrial Cancer. International Journal of Gynecological Cancer. 2011; 21(5): 896-901.

Capítulo 27. DIAGNÓSTICO DIFERENCIAL EN ENDOMETRIOSIS PROFUNDA

Autores: García Campaña, E.; Muñoz Contreras, M.; Pérez Buendía, J.; Campos Hernández, I.; Cánovas López, L.

Especialidad: Quirúrgica

Servicio de trabajo: Servicio de Ginecología y Obstetricia

RESUMEN

La endometriosis se ha considerado comúnmente una enfermedad premenopáusica. Sin embargo, no debemos obviarla en edades perimenopáusicas donde su diagnóstico puede ser más controvertido. Presentamos el caso de una paciente perimenopáusica, sin antecedentes de endometriosis, intervenida ante la sospecha de cistoadenoma mucinoso en la que, como hallazgo incidental intraoperatorio, se descubre la presencia de una masa a nivel de ciego con que un equipo multidisciplinar deberá realizar un diagnóstico diferencial.

Palabras Clave: *Endometriosis profunda, abordaje multidisciplinar, masa en ciego.*

CASO CLÍNICO

Paciente de 50 años en seguimiento ambulatorio por útero miomatoso que es remitida a la consulta de ginecología del Hospital Virgen de la Arrixaca ante el hallazgo en una ecografía de control de una masa anexial izquierda de 58 x 44 milímetros con marcadores tumorales elevados (Ca125: 190). Como antecedentes médicos de interés presentaba un hipotiroidismo en tratamiento con tiroxina, anemia ferropénica y esofagitis eosinofílica. Había sido intervenida de varices en ambos miembros inferiores y tenía una cesárea.

La paciente refería molestias en abdomen y menstruaciones irregulares. A la exploración física presentaba dolor a la movilización cervical y a la palpación profunda en fosa iliaca derecha, donde se apreciaba una masa palpable. El útero, de tamaño aumentado, era poco móvil. En la ecografía se visualizaba un útero fijo en anteversión de 116x79x 103 milímetros con

un endometrio regular de 6.9 milímetros con un mioma intramural en cara anterior y canto derecho que deformaba la línea endometrial de 48x56 milímetros, otro mioma subseroso en cara posterior de 27x33milímetros y otro mioma pediculado dependiente de canto izquierdo de 39x33 milímetros. El ovario derecho era normal y en anejo izquierdo se visualizaba una formación quística (*Figura 1*), sin excrecencias ni papilas, con escasa captación Doppler periférica y un septo vascularizado, de diferentes densidades, que podría corresponder a cistoadenoma mucinoso con área de hemorragia intraquística.

Figura 1. Formación quística en ovario izquierdo.

Se propuso tratamiento quirúrgico con histerectomía y doble anexectomía por vía laparotómica. En quirófano se evidenció un síndrome adherencial importante y un útero globuloso de unos 12 centímetros con mioma subseroso en fondo uterino y lateral izquierdo de unos 9 centímetros. El ovario izquierdo de localización intraligamentaria, contenía un endometrioma que se drenó espontáneamente (*Figura 2*). En ovario derecho se evidenció un endometrioma de unos 2 centímetros. El espacio de Douglas se encontraba parcialmente obliterado por adherencias entre pared posterior uterina y anejo izquierdo, con un implante endometriósico de unos 6 milímetros en ligamento uterosacro izquierdo *(Figura 3*).

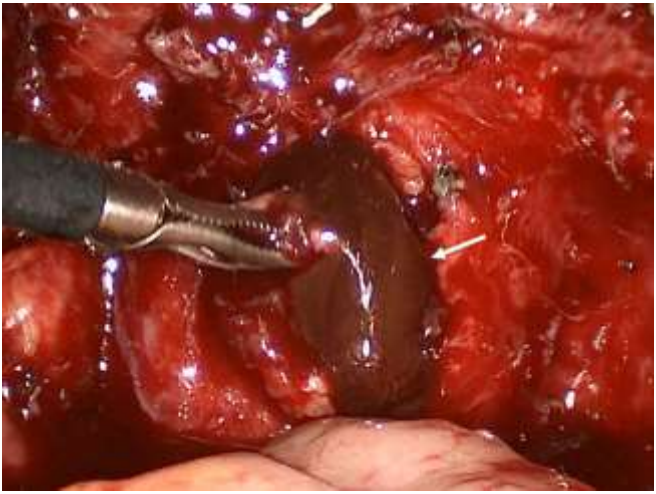

Figura 2. Drenaje de endometrioma en ovario izquierdo.

Figura 3. Espacio de Douglas obliterado.

A nivel de ciego se palpaba una tumoración que englobaba apéndice cecal. Durante el mismo acto quirúrgico fue valorada por Cirugía General que recomendó realizar una colonoscopia previa al alta. Se planteaban distintos diagnósticos entre los cuales destacaban el nódulo endometriósico intestinal y el carcinoma colorectal. El resto de la cavidad abdominal era normal. Tras la intervención el postoperatorio cursó sin incidencias. La colonoscopia (*Figura 4*) informaba de una masa submucosa a nivel de ciego de grandes dimensiones, 50 milímetros aproximadamente, con mucosa respetada en toda su superficie. Se tomaron distintas biopsias encontrando tejido adiposo en profundidad, impresionando de lipoma a nivel cecal.

Figura 4. Masa a nivel de ciego.

La anatomía patológica definitiva informó de endometriosis ovárica bilateral con rasgos de endometriosis atípica hiperplásica en ovario derecho (*Figura 5)* con un alto índice de proliferación y adenomiosis uterina.

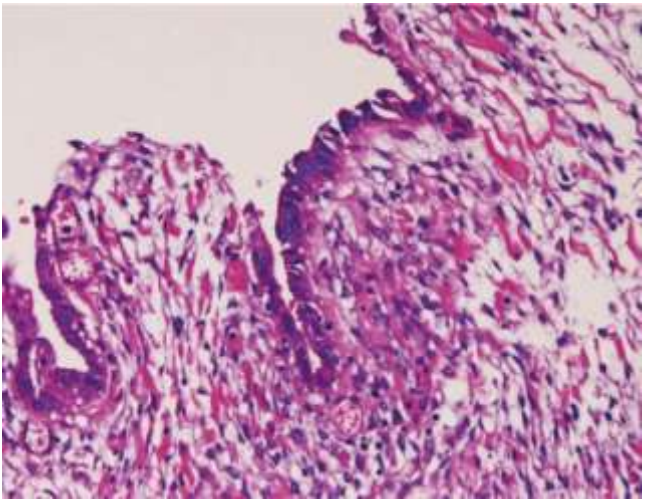

Figura 5. Imagen histológica de endometriosis atípica.

DISCUSIÓN

La endometriosis se define por la presencia de tejido endometrial ectópico. Tiene una prevalencia aproximada del 5-20%[1]. Hablamos de endometriosis profunda cuando existe una invasión peritoneal de más de cinco milímetros en profundidad en los implantes endometriósicos[1]. Esta presentación clínica de la enfermedad es la principal causa de dolor pélvico, dismenorrea, dispareunia, disquecia y disuria; y está relacionada íntimamente con la infertilidad[1]. La evaluación de la extensión de la enfermedad es difícil, especialmente en regiones ocultas por adherencias pélvicas. La transformación maligna puede ocurrir en la endometriosis ovárica en el 0,7% de las pacientes[5]. La ecografía transvaginal (ET) suele ser la primera prueba de imagen requerida debido a su accesibilidad y bajo coste[2]. Sin embargo presenta algunas desventajas como ser operador dependiente. La resonancia magnética (RM) tiene una alta resolución espacial[4] y permite la identificación de tejidos mediante secuencias multiparamétricas lo que puede facilitar la evaluación de la extensión de la lesión en la cavidad pélvica. En el caso presentado, ante el hallazgo intraquirúrgico de masa cecal, es necesario realizar un diagnóstico diferencial entre nódulos endometriosis, enfermedad inflamatoria intestinal, neoplasias y metástasis, entre otras patologías[3]. Es importante descartar la

transformación maligna de los focos endometriósicos en edades peri y postmenopáusicas. La colonoscopia nos ayuda a descartar procesos digestivos, sin embargo no es eficaz para el diagnóstico en endometriosis intestinal puesto que en la mayoría de las ocasiones las biopsias endoscópicas no proporcionan tejido endometrial suficiente para su diagnóstico, obteniéndose mayormente tejido fibrótico de la mucosa intestinal[2]. Cuando el tracto gastrointestinal o urinario está involucrado, es obligatorio un abordaje combinado de ginecólogos, cirujanos generales y urólogos.

CONCLUSIÓN

Debemos considerar la posibilidad de transformación maligna de la endometriosis ovárica, especialmente en edades perimenopáusicas, para realizar un diagnóstico y tratamiento adecuados. El abordaje de la endometriosis profunda, dada su complejidad, debe estar en manos de un equipo multidisciplinar[1].

BIBLIOGRAFÍA

1. Ugwumadu L, Chakrabarti R, Williams-Brown E et al. The role of the multidisciplinary team in the management of deep infiltrating endometriosis. Gynecological Surgery (2017) DOI 10.1186/s10397-017-1018-0.
2. Roman H, Bubenheim M, Huet E et al. Conservative surgery versus colorectal resection in deep endometriosis infiltrating the rectum: a randomized trial. Human Reproduction, Vol.33, No.1 pp. 47–57, 2018.
3. Bray-Beraldo F, Gomes AM, Gazzo C, Protásio M et al. Surgical treatment of intestinal endometriosis: outcomes of three different techniques. Rev Bras Ginecol Obstet 2018; 40:390–396.
4. Tang X, Ling R, Gong J et al. Deep infiltrating endometriosis MR imaging with surgical correlation. Quant Imaging Med Surg 2018;8(2):187-195.
5. Oral E, Aydin O, Kumbak BA et al. Concomitant endometriosis in malignant and borderline ovarian tumours. J Obstet Gynaecol. 2018 Jun 8:1-6. Doi: 10.1080/01443615.2018.1441815.

Capítulo 28. HEMATOMA SUBCAPSULAR HEPÁTICO COMO COMPLICACIÓN DEL SÍNDROME DE HELLP

Autores: Kozak, I.; Gómez Carrascosa, I.; Sánchez Mateos, M.R.; Martínez Vicente, L.; De Paco Matallana, C.

Especialidad: Quirúrgica

Servicio de trabajo: Servicio de Obstetricia y Ginecología

RESUMEN

Presentamos el caso de hematoma subcapsular hepático en una gestante de gemelar bicorial biamniótico, con embarazo de evolución normal hasta el puerperio, en el que desarrolla dolor abdominal e inestabilidad hemodinámica. La evolución clínica y analítica llevan al diagnóstico del síndrome de HELLP, y la hemorragia como complicación grave de éste. El caso evoluciona de manera favorable, aunque con manejo muy complicado, teniendo que intervenir a la paciente por parte de Cirugía General en tres ocasiones, precisando apoyo de Cirugía Cardiovascular Intervencionista.

Palabras Clave: *Síndrome de HELLP, rotura hepática, mortalidad materna.*

CASO CLÍNICO

Paciente de 36 años, primigesta de un gemelar bicorial biamniótico, tras fecundación in vitro, en tratamiento con Progesterona 200 mg/día. Antecedentes personales:

- IMC antes del embarazo: 19.9, GS y Rh: 0-. Sin hábitos tóxicos. Intervenciones quirúrgicas: cirugía refractaria.
- Síndrome de Sjögren, con anticuerpos anti-Ro y anti-La positivos, en seguimiento por Medicina Interna, y en Consulta de Prenatal a partir de la semana 16, en tratamiento con Hidroxicloroquina, 200mg/12 horas.
- Antecedentes familiares: madre, abuela y tíos maternos con DM tipo 2.

Ecografía de la semana 12: embarazo gemelar bicorial biamniótico intrauterino normal, bajo riesgo de cromosomopatías. Revisiones en Prenatal cada 2 semanas, con crecimiento fetal adecuado e intervalo PR en ambos gemelos conservado. Ecografías de las semanas 20 y 36 sin alteraciones. Valorada en la semana 33+2 en Consultas Externas de Endocrinología por Diabetes Gestacional, sin precisar tratamiento. En la semana 36+6 consulta en Puerta de Urgencias del Hospital Maternal por manchado escaso. Durante el RCTG, se registra una deceleración en relación con hipertono uterino, recuperando la FCF, ante lo que se decide ingreso para inducción con Dinoprospona 10 mg vaginales. El parto tiene lugar al día siguiente, instrumentado con vacuo, naciendo un varón y una mujer, con buenos pesos y puntuación de Apgar, que pasan con la madre.

A las 6 horas tras el parto se produce bajada de tensión, dolor en el hipocondrio derecho, acompañados del mal estado general. En el TAC abdomino-pélvico se objetiva un extenso hematoma hepático subcapsular, de 19 x 6.4 cm, con severa compresión del parénquima y múltiples focos de sangrado activo y de crecimiento rápido (respecto al TAC urgente realizado en la hora anterior) (*Figura 1*). También se observa trombosis venosa aguda de la vena renal izquierda, de 2.6 cm de extensión, y ascitis severa de distribución multicompartimental y de predominio pélvico.

Figura 1. Hematoma subcapsular hepático, con varios puntos de sangrado activo. Compresión del parénquima

Las analíticas seriadas muestran (Tabla I):

Tabla I

Evolución analítica de la paciente: Se objetivan descenso progresivo de Hg y hematocrito, en el contexto de sangrado activo, así como plaquetopenia, aumento de transaminasas (GOT y GPT) y hemólisis (aumento de LDH), compatibles con el diagnóstico de síndrome de HELLP

	PREPARTO (06/08)	**POSTPARTO (06/08)**	**PRECIRUGÍA (06/08)**	**POSTCIRUGÍA (07/08)**
Hb (g/dl)	14.8	10.9	7.2	10.9
Hto (%)	42	31.5	20.5	30.9
Ac de protrombina (%)	103	85	68	79
Plaquetas	94.000	94.000	75.000	71.000
GOT (AST) (U/L)				276
GPT (ALT) (U/L)				208
LDH (U/L)				644

Ante los hallazgos analíticos se sospecha el síndrome de HELLP. Dada la inestabilidad hemodinámica, se realiza laparotomía exploradora urgente, en la que se aspira el hemoperitoneo y se hace hemostasia local con compresión, packing y drenaje subhepático. La paciente requiere transfusión, y no evoluciona de manera satisfactoria, con hipotensiones y

hallazgo de aumento de hematoma y hemoperitoneo, derrame pleural leve de nueva aparición en el nuevo TAC al día siguiente, por lo que se decide reintervenir. En la segunda cirugía se realizan colecistectomía, previa disección y ligadura de arteria y conducto císticos, disección y ligadura de la arteria hepática derecha, disección de la cara posterior del hígado, así como embolización preventiva selectiva de las ramas ascendentes de arteria hepática derecha, con nueva hemostasia cuidadosa mediante packing y drenaje. 2 días después se hace limpieza del packing y hemostasia sin hallazgos de nuevo sangrado.

La paciente es dada de alta tras 21 días de ingreso en el Servicio de Cirugía, con evolución favorable. Es seguida por parte de Unidad Tromboembólica, con tratamiento con Bemiparina sódica (Hibor) 3500 UI cada 24 horas. En seguimiento también por parte de Infecciosas por candidemia, resuelta previo al alta.

DISCUSIÓN

La rotura hepática espontánea es una complicación infrecuente y amenazante de la vida de la paciente embarazada, asociada casi exclusivamente a preeclampsia severa o síndrome de HELLP. Su incidencia es aproximadamente de 1 caso por 67 000 nacimientos o de 1 por 2000 pacientes con preeclamsia / eclampsia / síndrome de HELLP[1].

La fisiopatología exacta del proceso por el que se produce la rotura no es conocido del todo. Los hallazgos histopatológicos muestran hemorragia periportal y depósito de fibrina intravascular. Esta condición patológica lleva a la obstrucción sinusoidal hepática, congestión vascular, procesos de isquemia e infarto. En ocasiones se desarrolla hemorragia intraparenquimatosa y subcapsular, que en los casos más severos puede llevar a la rotura capsular[2]. La tasa de mortalidad materna relacionada con la rotura hepática es de 39%, y la perinatal de 42%[3].

Existen estudios que demuestran que la hemorragia y/o rotura hepática pueden desarrollarse en cualquier momento y en cualquier tipo de síndrome de HELLP en el espectro de desarrollo del síndrome según la clasificación de Mississippi (*Figura 2*). Así, la creencia de que el sangrado ocurre en los casos más avanzados (Clase 1) es errónea[4].

Mississippi classification system for HELLP syndrome

	Platelets per μL	LDH, IU/L	AST or ALT, IU/L
Class 1 HELLP	≤50 000	≥600	≥70
Class 2 HELLP	>50 000 to ≤100 000	≥600	≥70
Class 3 HELLP	>100 000 to ≤150 000	≥600	≥40

Abbreviations: ALT, alanine transaminase; AST, aspartate aminotransferase; HELLP, hemolysis, elevated liver enzymes, low platelets; LDH, lactate dehydrogenase.

Figura 2. Clasificación de Mississippi.

El manejo efectivo en los casos publicados hasta ahora ha consistido en una combinación de cirugía y soporte agresivo avanzado. Algunas técnicas quirúrgicas han demostrado disminuir considerablemente la mortalidad y morbilidad relacionadas con la rotura hepática, aunque no hay acuerdo suficiente sobre cuál es la mejor. Entre ellas figuran la ligadura de la arteria hepática, embolización arterial, hepatorrafia, packing hepático, diversos tipos de hemostáticos locales, coagulación con láser de argón, transplante hepático, administración del factor VII a, así como manejo conservador o combinación de varias técnicas anteriormente descritas [1].

CONCLUSIÓN

El diagnóstico y el manejo del síndrome de HELLP es complicado, debido a falta de signos y síntomas específicos, lo cual retarda mucho el tratamiento si no se diagnostica en los estadios más iniciales. En un 15-20% de los casos no es precedido de enfermedad hipertensiva de embarazo (TA elevada + proteinuria), hasta un tercio de los pacientes desarrollan sus primeras manifestaciones de SH hasta varios días posparto[5]. La rotura hepática debe ser considerada como diagnóstico diferencial de un cuadro de dolor abdominal e hipotensión en una gestante.

BIBLIOGRAFÍA

1. P Vigil-De Gracia, L Ortega-Paz. Pre-eclampsia/eclampsia and hepatic rupture. International Journal of Gynecology and Obstetrics 118 (2012) 186–189.

2. Pavlis T, Aloizos S, Aravosita P, Mystakelli C, Petrochilou D, Dimopoulos N, et al. Diagnosis and surgical management of spontaneous hepatic rupture associated with HELLP syndrome. J Surg Educ 2009; 66(3):163–7.

3. Marsh FA, Kaufmann SJ, Bhabra K. Surviving hepatic rupture in pregnancy–a literature review with an illustrative case report. J Obstet Gynecol 2003; 23(2):109–13.

4. M Darby, J N. Martin, S Q. Mitchell, M Y. Owens, K Wallace. Using case reports to determine when liver bleeding occurs during disease progression in HELLP syndrome. International Journal of Gynecology and Obstetrics 123 (2013) 7–9.

5. C H Gutiérrez-Aguirre, J Alatorre-Ricardo, O Cantú-Rodríguez, D Gómez-Almaguer. Sindrome de HELLP. Diagnóstico y tratamiento. Rev Hematol Mex 2012; 13(4):195-200.

Capítulo 29. TRASTORNO DEPRESIVO MAYOR CON RASGOS PSICÓTICOS EN GESTANTE A TÉRMINO

Autores: Sánchez-Mateos Enrique, M.R.; Guijarro Campillo, A.F.; Kozak, I.; Gómez Carrascosa, I; Carrascosa Romero, M.C.

Especialidad: Quirúrgica

Servicio de trabajo: Servicio de Obstetricia y Ginecología

RESUMEN

En el presente caso clínico se describe la aparición de un trastorno depresivo grave con rasgos psicóticos en una paciente gestante a término, sin antecedentes psiquiátricos previos. Con él, se pretende poner de manifiesto la importancia de los trastornos psiquiátricos durante la gestación y el puerperio, habitualmente infradiagnosticados, así como resaltar la necesidad de realizar un diagnóstico precoz y correcto tratamiento con el objetivo de mejorar la morbilidad materno-fetal. Se evidencia la necesidad de realizar más estudios al respecto.

Palabras Clave: *Gestación, trastorno depresivo mayor, psicosis puerperal.*

CASO CLÍNICO

Mujer de 33 años, gestante de 39 semanas, que acude a Urgencias del Hospital Maternal remitida desde su hospital de referencia por sospecha de cuadro psicótico. Iniciada allí inducción del parto con Prostaglandinas vaginales (Misoprostol) por dolor abdominal no filiado y cuadro psiquiátrico grave. Antecedentes personales: No alergias medicamentosas. Migraña sin tratamiento. Síndrome de piernas inquietas sin tratamiento. Dolor abdominal no filiado estudiado con pruebas diagnósticas normales. No historia psiquiátrica previa. No intervenciones quirúrgicas. Antecedentes Familiares: Madre: depresión mayor. Datos de la gestación: EG: 39 semanas y 0 días. GS y Rh: 0+. G2 P1. Serología: Rubéola: IGG+, RPR: Negativo, HIV: Negativo, HbsAg: Negativo. Gestación de evolución normal controlada en su hospital de referencia. Portadora de catéter ureteral doble J por sospecha de cólicos renales de repetición. Anamnesis: la paciente acompañada de su pareja. A su llegada muestra llanto débil constante, incoercible y

quejas de algias múltiples. Refiere dolor abdominal difuso, constante, de meses de evolución e hiporexia. Niega sangrado vaginal. Presenta ideas deliroides ("padezco cáncer con metástasis pero nadie lo sabe) y alucinaciones cenestésicas (" un bicho me recorre el cuerpo"). Ante la dificultad de obtener más información, se realiza anamnesis a familiar. Se entrevista a su pareja sobre rasgos de personalidad de la paciente. Refiere tendencia a la hipocondría desde hace años, personalidad obsesiva, con claro empeoramiento durante los últimos tres meses, ideas obsesivas repetitivas y abandono total de responsabilidades con tendencia a la clinofilia. Refiere valoración por parte de Salud Mental, que descartó patología.

Exploración física: orientada en las tres esferas, constantes estables. Bien hidratada, coloreada y perfundida. Exploración neurológica sin alteraciones. Abdomen grávido, sin signos de hipertonía. Ausencia de sangrado vaginal. Exploración vaginal: dilatación cervical 2 cm, cérvix borrado. Se retira dispositivo de liberación de Misoprostol vaginal. Presenta ideas de desesperanza y culpa, pensamiento fijo de minusvalía, insomnio global, sueño no reparador, fatigabilidad, adinamia, astenia, hiporexia, con menor ganancia de peso esperado para su edad gestacional y disminución del interés por sus actividades cotidianas. Sin ideas de suicidio. El familiar manifiesta que presentó esta sintomatología la mayor parte del día y casi todos los días desde hace 3 meses. Pruebas complementarias: Ecografía abdominal: feto en posición cefálica, placenta normoinserta en cara anterior, líquido amniótico normal y frecuencia cardiaca positiva. Registro cardiotocográfico: variable y reactivo. Dinámica irregular. Analítica: hemograma, bioquímica y coagulación sin alteraciones patológicas. Conducta: se decide continuar inducción con Oxitocina en paritorio y realizar interconsulta a servicio de Psiquiatría, que pauta tratamiento con ansiolíticos. El parto finaliza por vía vaginal con instrumentación mediante vacuo, sin incidencias, naciendo un varón de 2660 gramos (bajo peso para edad gestacional: percentil 4). La paciente ingresa en planta de puerperio junto al neonato, con compañía constante por orden expresa de equipo de Psiquiatría, que realiza una valoración exhaustiva de la paciente con diagnóstico final de Trastorno Depresivo Mayor endógeno grave (Tabla I) con rasgos psicóticos tipo Nihilista. Inicia tratamiento con antidepresivos tricíclicos y pasa a su cargo.

Tabla I. Criterios diagnósticos de trastorno de depresión mayor según DSM-5

A. Cinco (o más) de los síntomas siguientes han estado presentes durante el mismo periodo de dos semanas y representan un cambio de funcionamiento previo; al menos uno de los síntomas es (1) estado de ánimo depresivo o (2) pérdida de interés o placer.
(1) Estado de ánimo deprimido la mayor parte del día, casi todos los días, según se desprende de la información subjetiva o de la observación por parte de otras personas.
(2) Disminución del interés o placer por todas o casi todas las actividades la mayor parte del día, casi todos los días.
(3) Pérdida importante de peso sin hacer dieta o aumento de peso, o disminución del apetito casi todos los días.
(4) Insomnio o hipersomnia casi todos los días.
(5) Agitación o retraso psicomotor casi todos los días.
(6) Fatiga o pérdida de energía casi todos los días.
(7) Sentimiento de inutilidad o culpabilidad excesiva e inapropiada (que puede ser delirante) casi todos los días (no simplemente el autorreproche o culpa por estar enfermo).
(8) Disminución de la capacidad para pensar o concentrarse, o para tomar decisiones, casi todos los días.
(9) Pensamientos de muerte recurrentes (no sólo miedo a morir), ideas suicidas recurrentes sin un plan determinado, intento de suicidio o un plan específico para llevarlo a cabo.
B. Los síntomas causan malestar clínicamente significativo o deterioro social, laboral u otras áreas de funcionamiento.
C. El episodio no se puede atribuir a los efectos fisiológicos de una sustancia o de otra afección médica.
D. El episodio de depresión mayor no se explica mejor por un trastorno esquizoafectivo, esquizofrénico, esquizofreniforme, trastorno delirante, u otro trastorno especificado o no especificado dentro del espectro de la esquizofrenia y otros trastornos psicóticos.

DISCUSIÓN

Se estima que la prevalencia de trastornos psiquiátricos durante el periodo gestacional en pacientes sin patología psiquiátrica previa es de aproximadamente un 15 - 29 %, siendo del 12 % durante el tercer trimestre, influenciado por la cercanía del momento del parto. Además, en casos de trastorno depresivo mayor se ha evidenciado una continuidad del mismo en el periodo puerperal. [1,2, 4] Se ha demostrado que la depresión no tratada puede conllevar

consecuencias negativas para la madre y para el feto (parto pretérmino, bajo peso al nacer, hipertensión, preeclampsia).[2] A pesar de ello, resulta dificultosa la correcta valoración de cada caso de manera individualizada, extrapolando los beneficios de tratar la patología psiquiátrica con los riesgos potenciales del tratamiento, teniendo en cuenta los escasos estudios realizados acerca del tratamiento tanto farmacológico, como no farmacológico de la depresión durante la gestación.[3,4] En la práctica clínica, se utilizan diferentes grupos de fármacos antidepresivos, sin que exista a día de hoy ningún ensayo que recomiende un subgrupo concreto. Sí que se ha demostrado la utilidad de la terapia electro convulsiva (TEC), aunque ensayos con muestras más grandes deberían ser llevados a cabo. [4,5]

Por tanto, actualmente, la principal herramienta en los trastornos depresivos durante la gestación, es la captación de pacientes de riesgo, así como la detección precoz de los primeros síntomas que puedan sugerir la aparición de patología.

CONCLUSIÓN

Los trastornos depresivos durante la gestación y el puerperio tienen una elevada prevalencia, el diagnóstico suele ser tardío y a menudo conllevan consecuencias materno fetales. Por ello, resulta de sumar importancia identificar aquellos factores de riesgo para desarrollar un trastorno de este tipo, aprovechando para ello los controles habituales de la gestación. De este modo, se puede conseguir un diagnóstico y tratamiento precoces, que mejoran la morbilidad a corto y medio plazo. Una vez instaurada la patología se debe iniciar tratamiento individualizado, aunque más estudios deben ser llevados a cabo al respecto para realizarlo con mayor seguridad.

BIBLIOGRAFÍA

1. Bennett HA, Einarson A, Taddio A, Koren G, Einarson TR. Prevalence of depression during pregnancy: systematic review. Obstet Gynecol. 2004; 103:698-709.

2. Evans J, Heron J, Francomb H, Oke S, Golding J. Cohort study of depressed mood during pregnancy and after childbirth. BMJ. 2001; 323(7307):257-60

3. Bonari L, Pinto N, Ahn E, Einarson A, Steiner M, Koren G. Perinatal Risks of Untreated Depression During Pregnancy. The Canadian Journal of Psychiatry / La Revue canadienne

de psychiatrie. 2005; 49(11):726–35.

4. Leontien M. van Ravesteyn, Mijke P. Lambregtse - van den Berg, Witte J. G. Hoogendijk, andAstrid M. Kamperman. Interventions to treat mental disorders during pregnancy: A systematic review and multiple treatment meta-analysis . PLoS One. 2017; 12(3)

5. Recommendations for the use of ECT in pregnancy: literature review and proposed clinical protocol. Ward HB, Fromson JA, Cooper JJ, De Oliveira G, Almeida M. Arch Womens Ment Health. 2018 Dec; 21(6):715-722.

Capítulo 30. VÓMITOS EN EL EMBARAZO: ¿SOSPECHA DE MOLA PARCIAL CON EMBRIÓN VIABLE?

Autores: Sánchez Romero, J.; Pérez Buendía, J.; Castaño Ruiz, I.; Kozak, I.; Blanco Carnero, J.E.

Especialidad: Quirúrgica

Servicio de trabajo: Servicio de Obstetricia y Ginecología

RESUMEN

Gestante de 9+5 semanas de gestación que consulta por metrorragia y vómitos sin tolerar sólidos ni líquidos desde hace 3 días. No se evidencia alteración hidroelectrolítica y en la ecografía se objetiva un saco gestacional intrauterino con embrión acorde a amenorrea con actividad cardíaca y una reacción trofoblástica desorganizada que no capta doppler. En urgencias, se obtiene una beta-HCG de 106.110 mUI/mL. Se plantea el diagnóstico diferencial entre mola parcial con embrión viable o hematoma retrocorial con gastroenteritis asociada.

Palabras Clave: *Vomiting, molar pregnancy, gestational trophoblastic disease.*

CASO CLÍNICO

Se reporta el caso de una gestante de 9+5 semanas de gestación de 35 años que consulta en urgencias por metrorragia indolora en menor cantidad que una menstruación y vómitos sin tolerar sólidos ni líquidos desde hace 3 días. La paciente no presenta fiebre ni diarrea. Tiene intolerancia al ácido clavulánico sin destacar otros antecedentes personales ni familiares de interés. Se trata de su tercera gestación (parto en 2008 y un aborto en 2010), y ha sido seguida por su matrona.

En urgencias, se realiza una exploración ginecológica a la paciente observándose en la especuloscopia una vagina amplia y elástica, normocoloreada con cérvix normoepitelizado y cerrado de multípara con escasos restos hemáticos procedentes de cavidad. La exploración abdominal es rigurosamente normal.

Se solicita una analítica sin objetivarse alteraciones hidroelectrolíticas (Na+ 140

mEq/L, K+ 3,6 mEq/L, Creatinina 0,54 mg/dL, Hemoglobina 12 g/dL, Hematocrito 33,9%, Plaquetas 237.000/uL, Leucocitos 9.230/uL, INR 1,18). Se realiza una ecografía en urgencias donde se evidencia un saco gestacional intrauterino con embrión de 26 mm. acorde a 9+2 semanas de gestación con actividad cardíaca +. Se observa una reacción trofoblástica aumentada y desorganizada sin captación doppler *(Figura 1 y 2)*.

Figura 1. Ecografía transvaginal. Se objetiva un saco gestacional intrauterino con un embrión de 26 mm. con actividad cardíaca y una reacción trofoblástrica desorganizada [1] .

Figura 2. Ecografía transvaginal. Se objetiva un saco gestacional intrauterino con un embrión de 26 mm. con actividad cardíaca y una reacción trofoblástrica desorganizada sin captación doppler.

Tras los hallazgos en urgencias se solicita una beta-HCG (106.116 mUI/mL). Se decide ingreso de la paciente con tratamiento antiemético y control de beta-HCG a las 48 horas por la sospecha de una mola parcial con gestación viable.

Durante el ingreso, cede la metrorragia y se realiza una ecografía en la unidad de ecografía ginecológica donde se informa: Útero arcuato-bicorne con gran reacción decidual. Saco ovular implantado cerca del cuerno derecho con un gran hematoma retrocorial que ocupa la mitad del volumen del saco. Embrión bien constituido de 25,8 mm. de longitud craneocaudal acorde a 9+3 semanas de gestación con actividad cardíaca. La beta-HCG a las 48 horas del ingreso es de 97.389 mUI/mL.

Ante los hallazgos ecográficos y la estabilidad clínica de la paciente, se decide alta de la paciente con el diagnóstico definitivo de sospecha amenaza de aborto con tratamiento ambulatorio con progesterona 200 mcg/24h vía vaginal y control en consultas de gestaciones de alto riesgo a los 10 días con un nuevo control de beta-HCG.

DISCUSIÓN

El diagnóstico diferencial de los vómitos en el embarazo debe incluir diferentes patologías[1]:

- Hiperémesis gravídica.
- Gastroenteritis aguda.
- Gestación múltiple.
- Enfermedad trofoblástica.
- Otras causas: Preeclampsia, síndrome de HELLP, hígado graso agudo, hiperparatiroidismo, obstrucción intestinal, pancreatitis, causas neurológicas, síndromes tóxicos, etcétera.

Los vómitos y las náuseas aparecen en el 90% de las gestaciones[2]. La mayoría de los casos que ocurren durante las primeras 6-8 semanas de gestación y se deben a hiperémesis gravídica debido al efecto de la beta-HCG. Sin embargo, debe tenerse en cuenta otras causas menos frecuentes como la enfermedad trofoblástica gestacional, causas endocrinas, síndromes tóxicos, etcétera.

En este caso, la metrorragia y los vómitos junto a la imagen ecográfica y la elevada beta-HCG nos debe hacer pensar en una mola parcial[3]. Se trata de un cuadro infrecuente pero que explica perfectamente el cuadro clínico debido a la elevación de beta-HCG[4]. El diagnóstico definitivo de la mola parcial es histológico[5] y como el embrión es viable no se puede realizar un estudio histológico. Por ello, se inicia el seguimiento en consultas con controles periódicos de beta-HCG.

CONCLUSIÓN

Los vómitos en el embarazo son un cuadro muy frecuente con una etiología muy diversa. En la mayoría de los casos, se debe a una hiperémesis gravídica por efecto de la beta-HCG. Sin embargo, debe tenerse en cuenta otras causas menos frecuentes como enfermedad trofoblástica gestacional, pancreatitis, obstrucción intestinal, causas endocrinas o causas neurológicas. La mola parcial con embrión viable es un cuadro infrecuente pero que origina una elevación de beta-HCG que puede causar vómitos en el embarazo.

BIBLIOGRAFÍA

1. Quigley E, Hasler W, Parkman H. AGA technical review on nausea and vomiting. Gastroenterology. 2001;120(1):263-286.

2. Matthews A, Haas D, O'Mathúna D, Dowswell T. Interventions for nausea and vomiting in early pregnancy. Cochrane Database of Systematic Reviews. 2015.

3. Schmid P, Nagai Y, Agarwal R, Hancock B, Savage P, Sebire N et al. Prognostic markers and long-term outcome of placental-site trophoblastic tumours: a retrospective observational study. The Lancet. 2009;374(9683):48-55.

4. Ngan S, Seckl M. Gestational trophoblastic neoplasia management: an update. Current Opinion in Oncology. 2007;19(5):486-491.

5. Berkowitz RS, Goldstein DP. Current management of gestational trophoblastic diseases. Gynecol Oncol 2009; 112:654.

Capítulo 31. ENDOMETRIOSIS EXTRAPÉLVICA SOBRE EL LIGAMENTO REDONDO

Autores: Guijarro Campillo, A.R.; Sánchez-Mateos Enrique, M.R.; Cortés Sandoval, S.; Marín Sánchez, P.

Especialidad: Quirúrgica

Servicio de trabajo: Servicio de Obstetricia y Ginecología

RESUMEN

La afectación del ligamento redondo por endometriosis es infrecuente, entre un 0,3 a un 14 %. Más frecuentemente su derecha y porción extrapélvica. Produce efecto masa y dolor cíclico. Generalmente hay afectación del compartimento posterior pélvico. La sospecha diagnóstica se basa en la anamnesis y exploración, con una masa en región inguinal dolorosa. El diagnóstico por imagen presenta una lesión ocupante con las mismas características que las lesiones endometriósicas pélvicas. Su manejo implica cirugía. Presentamos una endometriosis sobre el ligamento redondo extrapélvico en el contexto de una endometriosis compleja con uropatía obstructiva.

Palabras Clave: *Endometriosis, ligamento redondo, endometriosis extrapélvica.*

CASO CLÍNICO

Se trataba de una paciente de 23 años que era remitida desde el Servicio de Urología por uropatía obstructiva izquierda de probable origen ginecológico. Clínicamente presentaba una dismenorrea de intensidad 8 sobre 10 en la escala analógica del dolor (VAS), disquecia catamenial VAS 10/10, dispareunia VAS 10/10 y dolor pélvico crónico casi diario que le incapacitaba el desarrollo de una vida normal. Además, refería dolor a nivel de la región lumbar izquierda e inguinal derecha con exacerbación catamenial. El dolor se había acentuado en los últimos meses. No refería antecedentes personales ni familiares de interés. A la exploración presentaba un Índice de Masa Corporal (IMC) de 26,78 kg/m^2. En el tacto bimanual se objetivaba un útero fijo en anteflexión y un nódulo a nivel del ligamento úterosacro derecho de aproximadamente 1,5 cm. El ligamento uterosacro izquierdo y el tabique rectovaginal eran

normales. En la zona inguinal derecha se palpaba un nódulo fijo de unos 2 cm doloroso a la palpación. A través de las exploraciones complementarias que se llevaron a cabo, se objetivó en la ecográfica ginecológica un nódulo endometriósico de 19 x 9 mm en el ligamento úterosacro derecho sin nada reseñable del resto del aparato genital interno. Las imágenes de la Tomografía Computarizada (TC) y de Resonancia Magnética Nuclear (RMN) mostraban, en la región inguinal derecha, un nódulo sólido de 2 cm de diámetro máximo *(Figura 1)*. En la RM pélvica se observaba un nódulo de características similares en el ligamento úterosacro derecho. Además, se apreciaba una uretero-hidronefrosis grado II izquierda, con el uréter dilatado hasta la pelvis, sin que se identificara la causa de la obstrucción, así como una lesión quística de pared fina que contactaba con la cúpula vesical y que correspondía a un quiste del uraco (hallazgos no mostrados). Los marcadores tumorales (CEA, Ca 125, Ca 19,9) resultaban negativos y presentaba una hormona antimulleriana de 0,87 ng/mL. La punción con aguja fina guiada por ecografía de la lesión inguinal fue inconclusa para el diagnóstico. Se indicó la cirugía por compromiso ureteral y clínica invalidante clasificando la enfermedad según los hallazgos intraquirúrgicos laparoscópicos como Endometriosis Profunda Clasificación ASRM (American Society of Reproductive Medicine) Estadio III Moderada, Clasificación Enzian B3FU(6) y nódulo endometriósico sobre ligamento redondo extrapélvico. Se procedió a la adhesiolisis y ureterolisis izquierda de la placa endometriósica, nodulectomía sobre paquete vascular uterino izquierdo y sobre ligamento uterosacro derecho, y quistectomía de la formación dependiente del uraco. Se realizó también una incisión oblicua sobre piel de la región inguinal derecha para la nodulectomía sobre el ligamento redondo extrapélvico derecho. El estudio anatomopatológico de las piezas extirpadas reveló un tejido conjuntivo fibroso con focos endometriósicos. La paciente presentó un postoperatorio satisfactorio y una buena evolución postquirúrgica. Actualmente se encuentra en tratamiento con terapia estrogestagénica en pauta continua con buena adherencia y asintomática. La ureterohidronefrosis renal izquierda ha sido resuelta.

DISCUSIÓN

La prevalencia real de la endometriosis continúa siendo todavía un reto, estimándose en un 10% de mujeres fértiles, ascendiendo al 30-50% en las mujeres con infertilidad-subfertilidad y/o dolor pélvico crónico[1]. En la región inguinal es excepcional, según la bibliografía entre 0,3-14% de todas las endometriosis [2,3,7,8]. Se han descritos casos de lateralidad

izquierda[2] pero lo más frecuente es derecha[7,8]. Con respecto a la exploración, en la mayoría de endometriosis el útero se encuentra fijo en retroflexión[1], pero en nuestro caso, condicionado por el nódulo del ligamento redondo, se ubicaba fijo en anteflexión. Se han postulado varías teorías etiopatogénicas, Sampson describía la teoría de la menstruación retrógrada , y que una vez en la cavidad peritoneal se generaban implantes tisulares, que crecían e invadían las estructuras. Una extensión de esta teoría es la menstruación retrógrada de células madre epiteliales y mesenquimales. Otras teorías son la de la metaplasia celómica o la presencia de remanentes de los conductos de Müller [9]. Basándonos en la primera teoría, podríamos intentar dilucidar la presencia de nódulos endometriósicos en ligamentos redondos. La afectación del ligamento redondo suele coexistir con afectación del compartimento posterior [2]. Una posible explicación para dicha afectación simultánea podría ser que coexistiera un mismo mecanismo etiopatogénico para ambas localizaciones. En nuestro caso además tenía la misma lateralidad. Los signos y síntomas derivados de la implicación del ligamento redondo suelen ser la presencia de dolor, masa inguinal palpable y variación de tamaño con el ciclo menstrual [2]. En lo referente al diagnóstico, al contrario de lo que ocurrió en el caso reportado por Abu Saadeh [3], que obtuvo celularidad glandular, la punción ecoguiada en nuestra paciente no fue relevante. La RMN es de utilidad en el estudio de la extensión de la endometriosis pélvica profunda, de la endometriosis de localización atípica y de sus complicaciones. En la endometriosis pélvica profunda se observan nódulos, masas o engrosamiento fibrosos de estructuras normales, frecuentemente con márgenes irregulares y/o adherencias por la presencia de fibrosis. Presentan señal hipointensa en T2 y T1, en ocasiones con focos hiperintensos en T1 por la presencia de sangre [2]. Están descritos los mismos tratamientos que para la endometriosis genital, manejo expectante con tratamiento hormonal o escisión completa quirúrgica [3,10]. La malignización aunque rara, es posible [7,8].

CONCLUSIÓN

En conclusión, nuestro caso forma parte de ese grupo de pacientes que, aunque inusuales, demuestran la extensión de la endometriosis en zonas extraperitoneales. Cuando se ve afectado el ligamento redondo, la porción extrapélvica es la más frecuentemente afectada, sobre todo en el lado derecho. Produce efecto masa inguinal y dolor importante que oscila con el ciclo. Al igual que en la literatura, coexiste una posible afectación del compartimento posterior pélvico y se utiliza la cirugía excisional

como terapia para erradicar la enfermedad en esa localización.

BIBLIOGRAFÍA

1. Herrero CL, Jiménez ÁM, Fontan JS, Frías AB, Herrera FC, Baixauli FR. Guía de atención a las mujeres con endometriosis en el Sistema Nacional de Salud (SNS). 2013.
2. Gui B, Valentini AL, Ninivaggi V, Marino M, Iacobucci M, Bonomo L. Deep pelvic endometriosis: don't forget round ligaments. Review of anatomy, clinical characteristics, and MR imaging features. Abdom Imaging [Internet]. 2014 Jun 21 [cited 2018 May 28]; 39(3):622–32. Available from: http://link.springer.com/10.1007/s00261-014-0091-3
3. Abu Saadeh F, Wahab NA, Gleeson N. An unusual presentation of endometriosis. BMJ Case Rep [Internet]. 2014 May 29 [cited 2018 May 28];2014. Available from: http://www.ncbi.nlm.nih.gov/pubmed/24876213
4. López-Olmos J, Navarro P, Vizuete del Río J. Endometriosis de pared abdominal. Caso clínico y revisión. Prog Obstet Ginecol. 2017;60(4):363-367.
5. Christodoulou IM, Angelopoulos A, Siaperas P, Ioannidis A, Skarpas A, Tellos A, et al. Leiomyoma of the Round Ligament of the Uterus Mimicking Inguinal Hernia. Case Rep Surg [Internet]. 2018 [cited 2018 Jul 27];2018:6702494. Available from: http://www.ncbi.nlm.nih.gov/pubmed/29686923
6. Haas D, Shebl O, Shamiyeh A, Oppelt P. The rASRM score and the Enzian classification for endometriosis: Their strengths and weaknesses. Acta Obstetricia et Gynecologica Scandinavica. 2013.
7. Motooka Y, Motohara T, Honda R, Tashiro H, Mikami Y, Katabuchi H. Radical resection of an endometrioid carcinoma arising from endometriosis in the round ligament within the right canal of Nuck: a case report and literature review. Gynecol Oncol reports [Internet]. 2018 May [cited 2018 May 28];24:61–4. Available from: http://www.ncbi.nlm.nih.gov/pubmed/29682601
8. Prabhu R, Krishna S, Shenoy R, Thangavelu S. Endometriosis of extra-pelvic round ligament, a diagnostic dilemma for physicians. BMJ Case Rep [Internet]. 2013 Aug 19 [cited 2018 May 28];2013. Available from: http://www.ncbi.nlm.nih.gov/pubmed/23960152

9. Herrero CL, Jiménez ÁM, Fontan JS, Frías AB, Herrera FC, Baixauli FR. Guía de atención a las mujeres con endometriosis en el Sistema Nacional de Salud (SNS). 2013.

10. Nikiteas N, Patsouras D, Kykalos S, Voutsarakis A, Mantas D, Dimitroulis D KG. Endometriosis of the round ligament. Is it really a rare entity? J Obstet Gynaecol [Internet]. 2010 [cited 2018 May 31];30(4):417–8. Available from: https://www.murciasalud.es/archivo.php?id=415177

FIGURAS

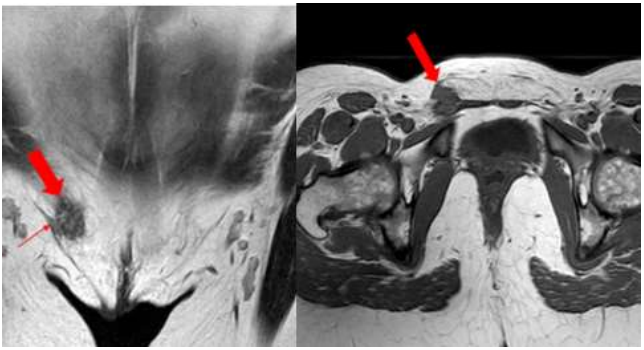

Figura 1. Nódulo endometriósico en conducto inguinal derecho (flecha gruesa). La lesión es sólida, homogénea y con leve realce en la TC con contraste (figura 1A). En la RM es isointensa al músculo en la secuencia T1 (figura B). En T2 (figura C y D) la lesión es heterogénea alternando áreas hipointensas con otras de mayor intensidad. En el plano coronal (figura D) se puede ver el nódulo (flecha gruesa) adherido al ligamento redondo derecho (flecha fina). Las características de señal en T1 y T2 sugieren un predominio del componente fibroso en la lesión.

A. TC con contraste. Imagen axial. Nódulo sólido hiperdenso en el canal inguinal derecho. B. RM en plano axial. Secuencia T1 TSE. Nódulo con baja intensidad de señal (flecha roja). C. RM en plano axial. Secuencia T2 TSE. La lesión es heterogénea (flecha roja) y tiene una intensidad de señal mayor que la de los músculos de la pelvis.

D. RM en plano coronal. Secuencia T2 TSE. Se aprecia el implante endometriósico (flecha roja gruesa) en contacto con el ligamento ligamento redondo derecho (flecha roja fina).

Figura 2. Imagen del nódulo del ligamento redondo. A la derecha, durante el acto quirúrgico. A la izquierda, pieza quirúrgica ya extirpada.

Capítulo 32. TÍTULO: RETINOPATÍA LEUCÉMICA Y SU RESOLUCIÓN COMPLETA CON NILOTINIB

Autores: García Gallardo, N.; Gijón Vega, E.; García Tomás, B.; Yago Ugarte, I., Marín Sánchez, J.M.

Especialidad: Quirúrgica

Servicio de trabajo: Servicio de Oftalmología (Unidad de Retina)

RESUMEN

Paciente de 14 años diagnosticado de Leucemia Mieloide Crónica (LMC) en fase crónica cromosoma Philadelphia positivo (CPP). En la exploración oftalmológica se objetiva una retinopatía leucémica, con desprendimiento de retina seroso asociado en ambos ojos, y evolución a hemovítreo en el ojo izquierdo. Durante el ingreso hospitalario recibe tratamiento con Hidroxiurea y Nilotinib, además de dos sesiones de leucoaféresis, presentando buena respuesta al tratamiento y evolución favorable de su enfermedad sistémica y ocular. La afectación ocular es frecuente en esta patología por lo que la exploración oftalmológica debe incluirse siempre ante el diagnóstico de leucemia o su sospecha.

Palabras Clave: *Leucemia Mieloide Crónica, cromosoma Philadelphia, retinopatía leucémica.*

CASO CLÍNICO

Paciente de 14 años que ingresa por hiperleucocitosis extrema (706 800 leucocitos) con síndrome de hiperviscosidad asociado, siendo diagnosticado de LMC en fase crónica CPP. En la exploración oftalmológica se objetiva una mejor agudeza visual corregida (MAVC) de 1.0 y signos funduscópicos de hiperviscosidad en ambos ojos: edema de papila bilateral con tortuosidad vascular marcada; hemorragias intrarretinianas; infiltrados leucémicos y desprendimiento de retina seroso a nivel periférico, siendo este último de mayor extensión en el ojo izquierdo *(Figura 1)*. Este cuadro es compatible con una retinopatía leucémica.

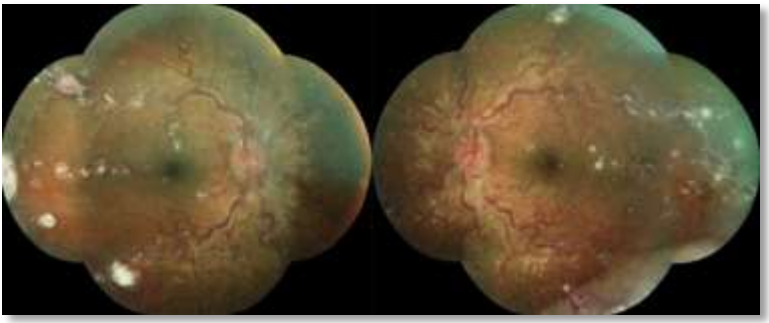

Figura 1. A la derecha, fondo de ojo del ojo derecho; a la izquierda, fondo de ojo del ojo izquierdo.

Una semana después, la MAVC del ojo izquierdo disminuye a 0.2, observándose una marcada turbidez vítrea, debida a la presencia de contenido hemático e inflamatorio. Durante el ingreso hospitalario recibe tratamiento citorreductor con Hidroxiurea y tratamiento específico con Nilotinib, además de dos sesiones de leucoaféresis. Desde el punto de vista oftalmológico se decide una actitud expectante, con revisiones frecuentes *(Figura 2)*.

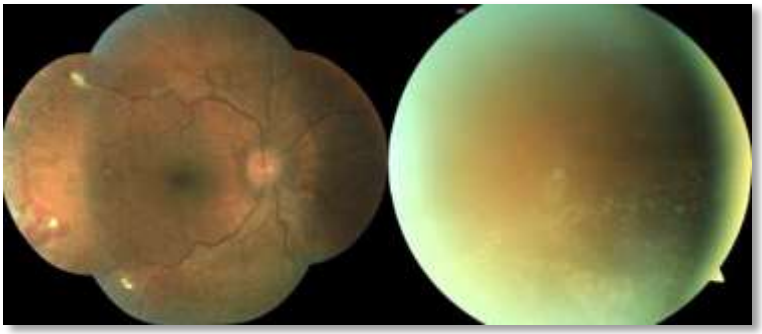

Figura 2. A la derecha, respuesta inicial al tratamiento en el ojo derecho. A la izquierda, ojo izquierdo con hemovítreo que impide ver detalles del polo posterior.

A lo largo de la estancia en el hospital la evolución es favorable, permaneciendo afebril, con buena tolerancia al tratamiento y cifras decrecientes de leucocitos (12 660 leucocitos) por lo que es dado de alta a su domicilio.

Tres meses después presenta una MAVC de 1.0 en ambos ojos, con una biomicroscopía dentro de la normalidad, así como normalización del polo posterior con resolución del cuadro sin signos de vitritis ni de desprendimiento de retina *(Figura 3)*.

Figura 3. Estado actual del paciente, funduscopia dentro de límites normales.

DISCUSIÓN

Las manifestaciones oftalmológicas de la leucemia pueden dividirse en primarias, por infiltración directa de las células neoplásicas; o secundarias o indirectas, resultado de la alteración hematológica, afectación del Sistema Nervioso Central (SNC), quimioterapia o inmunosupresión.[1]

La retinopatía leucémica comprende un conjunto de alteraciones resultantes de la infiltración leucémica y la repercusión que a nivel retiniano tienen la anemia, trombocitopenia e hiperviscosidad asociadas a la leucemia. Se caracteriza por la presencia de hemorragias intrarretinianas, manchas de Roth, hemorragia vítrea, tortuosidad y dilatación venosa y exudados algodonosos. Algunos estudios sugieren que los pacientes con retinopatía leucémica tienen una enfermedad más agresiva, con peor pronóstico y una tasa de supervivencia menor.[1,2]

La coroides también es un tejido que puede ser infiltrado por las células leucémicas, dando lugar a desprendimientos de retina serosos o masas coroideas.[1,2] La afectación del nervio óptico refleja la afectación leucémica del SNC, que va desde el papiledema por el aumento de la presión intracraneal, a la invasión leucémica directa del nervio óptico.[1] La clave de su manejo es el tratamiento de la enfermedad de base. El desarrollo de fármacos inhibidores de la tirosina

cinasa como el Nilotinib han mejorado el tratamiento y el pronóstico de los pacientes con LMC.[1,3] El empleo de leucoaféresis es un tema controvertido en casos de hiperleucocitosis asociada o no a leucostasis. La hiperleucocitosis se define como un recuento de células blancas en sangre mayor a 100 000/µL. Cuando la hiperviscosidad asociada a la hiperleucocitosis de hace sintomática se habla de leucostasis, que constituye una emergencia que precisa de terapia precoz para prevenir el fallo renal, respiratorio o la hemorragia intracraneal. Se recomienda el tratamiento con quimioterapia tan pronto sea posible. La asociación de leucoaféresis permite disminuir entre un 20-50% el número de leucocitos en sangre, aunque su efecto es transitorio y no está exento de riesgos.[4]

CONCLUSIÓN

Los pacientes con leucemia a menudo tienen manifestaciones oculares. Éstas ocurren por infiltración directa de las células neoplásicas o por causas secundarias como las alteraciones hematológicas, afectación del SNC, infecciones oportunistas o por el propio tratamiento. Si bien todas las estructuras oculares pueden verse afectadas, la retinopatía leucémica es a menudo la manifestación clínica más frecuente y su tratamiento es el de la enfermedad de base. La exploración oftalmológica debe incluirse siempre ante el diagnóstico de leucemia o su sospecha, ya que la afectación ocular puede preceder al diagnóstico sistémico o indicar una recurrencia.

BIBLIOGRAFÍA

1. Talcott KE, Garg RJ, Garg SJ. Ophthalmic manifestations of leukemia. Current Opinion. 2016. 27 (6): 545-551.

2. Takita A, Hashimoto Y, Saito W. Changes in blood flow velocity and thickness of the choroid in a patient with leukemic retinophaty. Am J Ophthalmol Case Rep. 2018. 12: 68-72.

3. Blay JY, von Mehren M. Nilotinitb: a novel, selective tyrosine kinase inhibitor. Semin Oncol. 2011; 38 Suppl 1:S3-9.

4. Korkmaz S. The management of hyperleukocytosis in 2017: Do we still need leukapheresis? Transfusion and Apheresis Science. 2018. 57: 4-7.

Capítulo 33. TUBERCULOSIS OCULAR: UN RETO DIAGNÓSTICO

Autores: García Tomas, B.; Yago Ugarte, I.; Gijón Vega, E.; García Gallardo, N.; Martínez Díaz, R.

Especialidad: Quirúrgica

Servicio de trabajo: Servicio de Oftalmología

RESUMEN

La tuberculosis continúa siendo una causa importante de morbimortalidad mundial, con una prevalencia creciente en nuestro medio. La tuberculosis ocular (TO), aunque infrecuente, debe formar parte del diagnóstico diferencial de distintas entidades clínicas oftalmológicas por la heterogeneidad en su presentación. El diagnóstico de confirmación de TO es extremadamente difícil, por la evidente dificultad en la obtención de material intraocular para cultivo, así como por la naturaleza paucibacilar de la enfermedad. Presentamos tres casos de presunta TO en diferentes localizaciones anatómicas.

Palabras clave: *Tuberculosis ocular, vasculitis, uveítis.*

CASO CLÍNICO

Caso 1: Mujer de 45 años, de origen marroquí, remitida a consulta por disminución de agudeza visual (AV) de ojo derecho (OD) de tres años de evolución. A la exploración destaca una AV en OD de 0.2. En la biomicroscopía observamos inflamación del segmento anterior *(Figura 1A)* con celularidad (Tyndall), sinequias posteriores y precipitados retroqueráticos difusos. La exploración de fondo de ojo es normal *(Figura 1B)*.

Con el diagnóstico de uveítis anterior unilateral crónica granulomatosa se pauta tratamiento corticoideo tópico. El estudio sistémico realizado resultó negativo, excepto Quantiferon (QF) positivo con placa de tórax normal. Se realiza el diagnóstico de presunción de TO dada la compatibilidad clínica y se inicia tratamiento con triple terapia (Rifampicina/Isoniazida/Pirazinamida: Rifater®) durante 9 meses, con buena respuesta. La paciente se encuentra en remisión tras 6 meses de la retirada del tratamiento.

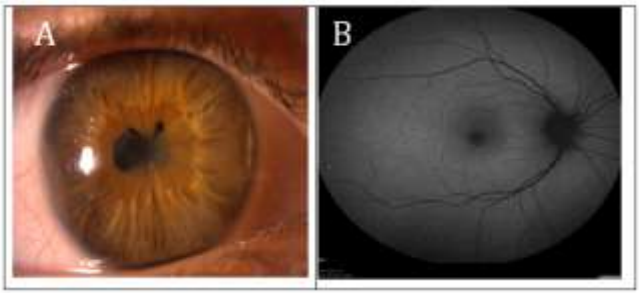

Figura 1. Uveítis Anterior Crónica. *A.*-Imagen de polo anterior de OD. Obsérvense las sinequias posteriores del iris. *B.*-Autofluorescencia normal OD.

Caso 2: Mujer de 59 años, remitida a consulta por uveítis posterior bilateral. En la exploración destaca la presencia de coroiditis multifocal bilateral de morfología serpinginoide que afecta a polo posterior de ambos ojos (AO), asociada a vasculitis no oclusiva en polo posterior y ecuador retiniano *(Figura 2A y 2C)*. La tomografía de coherencia óptica (OCT) muestra la presencia de edema macular inflamatorio *(Figura 2B)*. Como antecedentes personales, la paciente refería contacto tuberculoso años atrás. El estudio sistémico resultó negativo, excepto QF positivo con placa de tórax normal. El cuadro clínico altamente sugestivo, junto con el antecedente de contacto con tuberculosis pulmonar activa, permitió realizar el diagnóstico de probable TO. Se inició tratamiento con Rifater® con buena respuesta anatómica y funcional. Seis meses tras la retirada del tratamiento la paciente presenta una reactivación de la vasculitis precisando tratamiento inmunosupresor (Micofenolato Mofetil) para su control.

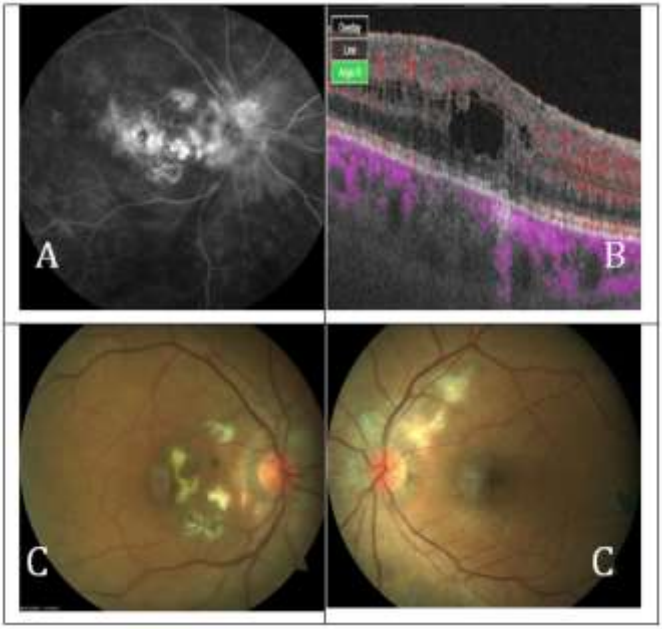

Figura 2. -Coroiditis Serpinginosa. *A.* -Angiografía fluoresceínica de OD. Hiperfluorescencia por difusión en vasculitis. *B.*-Angio-OCT. Edema macular en OD. *C.*-Retinografías de AO. Lesiones coroideas de aspecto serpinginoide en polo posterior de AO.

Caso 3: Mujer de 49 años, remitida a consulta por hemorragia vítrea bilateral recurrente. En la exploración destaca la presencia de Tyndall vítreo hemático, uveítis intermedia activa y vasculitis oclusiva de pequeño vaso periférico *(Figura 3A)*. Angiográficamente se detecta la presencia de extensas áreas de isquemia con shunts arteriovenosos y neovascularización retiniana periférica *(Figura 3B y 3D)*.

Se realiza vitrectomía, endofotocoagulación láser de la retina isquémica e inyección intravítrea de fármaco antiangiogénico (Ranibizumab-Lucentis®). Se inicia Rifater® durante 9 meses *(Figura 3C)*. Tras la retirada del tratamiento la paciente se mantiene en remisión completa.

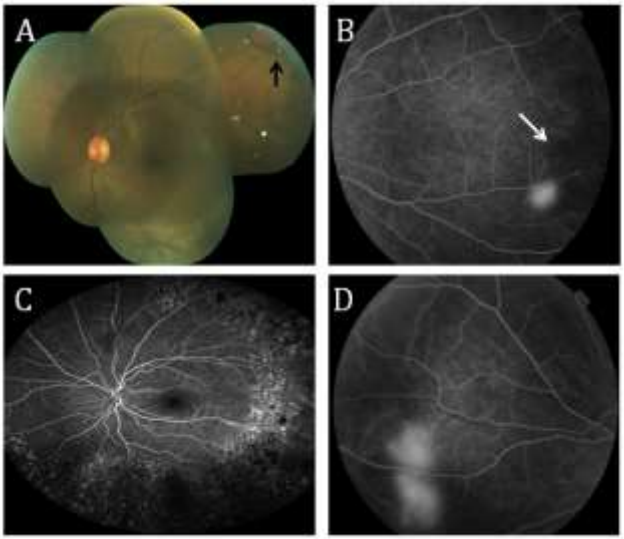

Figura 3. -Vasculitis isquémica periférica (Enfermedad de Eales). *A.*-Retinografía al debut. Obsérvense las hemorragias retinianas perifericas (flecha) y restos de fibrina inferiores. *B, C y D.*-Angiografía Fluoresceínica. *B y D.*- Pre-tratamiento. Áreas de no perfusión capilar periféricas con shunts arteriovenosos (flecha). Hiperfluorescencia por difusión desde neovasos. *C.*-Post- tratamiento. Panfotocoagulación retiniana de áreas isquémicas. Obsérvese la regresión de la neovascularización y ausencia de difusión de colorante.

DISCUSIÓN

M.tuberculosis (MTB) puede infectar el ojo de forma directa o producir inflamación intraocular por reacciones cruzadas inmunes[1,2] La prevalencia de TO varía ampliamente, desde el 1% en pacientes con tuberculosis pulmonar a más del 20% en aquellos con infección extrapulmonar[1,3]

Las manifestaciones oculares de la tuberculosis son muy variadas. Aunque la manifestación más frecuente es la uveítis, se han descrito manifestaciones en todas las estructuras oculares (tuberculomas orbitarios, granulomas palpebrales, flicténulas corneales, escleritis, vasculitis). La TO puede simular diferentes entidades, siendo difícil su diferenciación con las pruebas complementarias habituales en oftalmología. El diagnóstico de tuberculosis

ocular sigue siendo principalmente un diagnóstico clínico de presunción[5,6] . Pese a los grandes avances en las técnicas diagnósticas[7-9] no existe un gold standard, y la sensibilidad y especificidad de los test existentes es variable. Esto se debe posiblemente a la naturaleza paucibacilar de la infección[4,5]. Un estudio específico de rentabilidad diagnóstica de TO sugiere que la combinación de quantiferon con prueba de la tuberculina (PPD) es el modelo diagnóstico más rentable[10]. La placa de tórax es normal en el 70% de los pacientes con TO[6].

Actualmente no existen pautas para el inicio o duración de la terapia antituberculosa[11] (ATT). Se ha demostrado la importancia de un inicio precoz del tratamiento para conseguir mejores resultados visuales[11,12]. Una vez que se han sopesado los riesgos y beneficios de iniciar tratamiento, el régimen convencional es una combinación de corticosteroides sistémicos e isoniazida, rifampicina, etambutol y pirazinamida durante al menos nueve meses[5,11,12]. Son factores de riesgo para una mala respuesta al tratamiento el uso de inmunosupresores no esteroideos y la presencia de inflamación vítrea[13].

CONCLUSIÓN

La tuberculosis continúa siendo una enfermedad prevalente a nivel mundial con una incidencia en aumento en los países desarrollados. *M. tuberculosis* es capaz de producir inflamación ocular de forma heterogénea, simulando numerosas entidades. El diagnóstico de tuberculosis ocular es difícil dado el bajo rendimiento de las pruebas actuales y no existe un consenso diagnóstico internacional. El tratamiento con tuberculostáticos convencionales debe ser prolongado, y un inicio terapéutico precoz mejora la agudeza visual final.

BIBLIOGRAFÍA

1. Gupta A, Sharma A, Bansal R, et al. Classification of intraocular tuberculosis. 35 Ocul Immunol Inflamm 2015;23:7–13.
2. Garip A, Diedrichs-Mohring M, Thurau SR, et al. Uveitis in a patient treated with Bacille Calmette–Guerin: possible antigenic mimicry of mycobacterial and retinal antigens. *Ophthalmology*. 2009; 116:2457–2462.
3. World Health Organization. *Global Tuberculosis Report 2012*. Geneva: WHO; 2012.

4. Gupta V, Shoughy S, Mahajan S, Khairallah M, Rosenbaum J, Curi A et al. Clinics of Ocular Tuberculosis. Ocular Immunology and Inflammation. 2015;23(1):14-24.

5. Ang, M. and Chee, S. (2016). Controversies in ocular tuberculosis. *British Journal of Ophthalmology*, 101(1), pp.6-9.

6. Ang M, Vasconcelos-Santos D, Sharma K, Accorinti M, Sharma A, Gupta A et al. Diagnosis of Ocular Tuberculosis. Ocular Immunology and Inflammation. 2016;26(2):208-216

7. Scheepers MA, Lecuona KA, Rogers G, et al. The value of routine polymerase chain reaction analysis of intraocular fluid specimens in the diagnosis of infectious posterior uveitis. *ScientificWorld J*. 2013; 2013:545149.

8. Singh R, Toor P, Parchand S, et al. Quantitative polymerase chain reaction for Mycobacterium tuberculosis in so-called Eales' disease. *Ocul Immunol Inflamm*. 2012;20:153–157.

9. Sharma K, Bansal R, Sharma A, et al. Loop-mediated isothermal amplification for rapid diagnosis of tubercular uveitis. *JAMA Ophthalmol*. 2015; 133:225–226.

10. Ang M, Nguyen HV, Kiew SY, et al. Cost-effectiveness of alternative strategies for interferon-gamma release assays and tuberculin skin test in tuberculous uveitis. *Br J Ophthalmol*. 2015;99:984–989.

11. Ang M, Hedayatfar A, Wong W, et al. Duration of anti-tubercular therapy in uveitis associated with latent tuberculosis: a case-control study. Br J Ophthalmol 2012; 96:332–6.

12. Agrawal R, Gupta B, Rahman F, et al. The role of anti- tubercular therapy in patients with presumed ocular tuberculosis. Ocul Immunol Inflamm. 2015; 23:40–46.

13. Gandhi NR, Nunn P, Dheda K, et al. Multidrug-resistant and extensively drug-resistant tuberculosis: a threat to global control of tuberculosis. Lancet 2010; 375:1830–43.

Capítulo 34. INFILTRACIÓN COROIDEA METASTÁSICA DIFUSA ASOCIADA A DESPRENDIMIENTO DE RETINA EXUDATIVO COMO PRIMERA MANIFESTACIÓN DE CÁNCER DE MAMA DISEMINADO

Autores: Gijón Vega, E.; Martínez Martínez, D.; García Tomás, B.; García Gallardo, N.; Hernández Fernández, J.C.

Especialidad: Quirúrgica

Servicio de trabajo: Servicio de Oftalmología

RESUMEN

El desprendimiento de retina (DR) tras un episodio traumático suele sugerirnos un origen regmatógeno. Presentamos el caso de una paciente con antecedentes de cáncer de mama en la que, tras un traumatismo, se evidencia un DR. La ausencia de lesiones regmatógenas, los hallazgos en el complejo epitelio pigmentario-coriocapilar y la historia oncológica nos hicieron pensar en un posible origen exudativo secundario a metástasis coroideas, aunque no se visualizaran oftalmoscópicamente. El estudio de extensión confirmó la sospecha de enfermedad metastásica.

Palabras Clave: *Metástasis, desprendimiento, retina.*

CASO CLÍNICO

Mujer de 78 años que acude a urgencias por visión borrosa del ojo derecho tras traumatismo craneoencefálico por caída accidental hace una semana. Como antecedente, refiere cáncer de mama tratado con cirugía, radioterapia (RT) y quimioterapia, sin evidencia de enfermedad diseminada desde entonces.

La agudeza visual (AV) es de "cuenta dedos" a 1 metro. La exploración de fondo de ojo revela un DR de 3 cuadrantes con bolsa nasal inferior y afectación macular. También se observan cambios pigmentarios difusos con bandas anaranjadas. No se observan lesiones regmatógenas periféricas ni masas coroideas definidas *(Figura 1)*.

Figura 1. Fondo de ojo: DR de 3 cuadrantes con afectación macular. Cambios pigmentados difusos con bandas anaranjadas.

Con el posicionamiento, se reduce la bolsa y permite realizar una tomografía de coherencia óptica (OCT). Esta pone de manifiesto un desprendimiento neurosensorial de la retina asociado a un engrosamiento del complejo epitelio pigmentario-coriocapilar, con contorno irregular "lumpy-bumpy"[1] *(Figura 2)*.

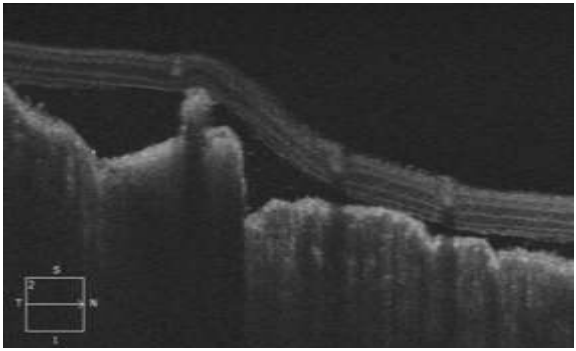

Figura 2. OCT: Desprendimiento neurosensorial de la retina asociado a engrosamiento del complejo epitelio pigmentario-coriocapilar, con contorno irregular lumpy-bumpy.

En las pruebas de neuroimagen, se observan múltiples lesiones ocupantes de espacio cerebrales, compatibles con metástasis durales. El estudio de extensión muestra metástasis hepáticas *(Figura 3)*, pulmonares y óseas diseminadas.

Figura 3. TC Abdomino-pélvico con contraste, corte axial: se objetivan múltiples metástasis hepáticas

La paciente es ingresada por parte de oncología iniciándose tratamiento con corticoesteroides y RT holocraneal. Actualmente, la paciente se encuentra en fase terminal.

DISCUSIÓN

El trauma ocular es una de las causas más importantes de ceguera monocular y discapacidad visual en todo el mundo[2]. Se puede observar la existencia de un DR hasta en un 30% de los traumatismos severos y su presencia ensombrece el pronóstico visual[2]. Las metástasis coroideas son la primera causa de neoplasia maligna intraocular[3]. Los orígenes más frecuentes son el cáncer de mama y el cáncer de pulmón[4]. El DR exudativo secundario es una de sus formas de presentación[4]. La presencia de un DR tras un traumatismo nos sugiere un origen regmatógeno. Sin embargo, en este caso, el antecedente oncológico de la paciente y la ausencia de desgarros retinianos hizo que contempláramos la posibilidad de un origen exudativo

secundario a metástasis coroideas, a pesar de que estas no se objetivaran en la exploración del fondo de ojo. Además, el estudio con OCT reveló un contorno irregular del complejo epitelio pigmentarlo-coriocapilar o "lumpy-bumpy", que hizo que nos inclináramos hacia una infiltración difusa de la coriocapilar como origen del DR exudativo.

En un estudio de serie de casos retrospectivo observacional cuyo objetivo era describir las principales características de las metástasis coroideas con el estudio de la OCT, se observó que la particularidad más destacada era la irregularidad de la superficie anterior del tumor, denominada "lumpy bumpy" (64% de los casos), a diferencia de las forma de montículo propia del nevus coroideo o de la cúpula característica del melanoma[1].

Hemos seleccionado este caso por la confluencia en una misma paciente de dos posibles causas del DR. Pese a la frecuencia del traumatismo como desencadenante de una pérdida de AV asociada a DR, no debemos dejar de realizar una exploración oftalmológica detallada y una historia clínica correcta que nos permitan poner de manifiesto opciones diagnósticas alternativas.

CONCLUSIÓN

Si bien, la presencia de un DR con antecedente traumático nos puede hacer pensar en un origen regmatógeno aún cuando no se evidencien claras lesiones regmatógenas, la disminución de AV por un DR es una de las formas de debut de la enfemedad metastásica en los pacientes oncológicos. En estos, hemos de contemplar la opción de un DR exudativo por metástasis coroideas, aunque estas no se observen oftalmoscópicamente.

BIBLIOGRAFÍA

1. Al-Dahmash S, Shields C, Kaliki S, Johnson T, Shields J. Enhanced depth imaging Optical Coherence Tomography of choroidal metastasis in 14 eyes. Retina. 2014; 34(8): 1588-1593.
2. Nowomiejska K, Choragiewickz T, Borowicz D, Brzozowska A, Moneta-Wielgos J, Maciejewski R et al. Surgical Management of Traumatic Retinal Detachment with Primary Vitrectomy in Adult Patients. J Ophthalmol. 2017; 2017:5084319.

3. Camarillo C, Sánchez Ronco I, Encinas JL. Metástasis coroideas. Anales del Sistema Sanitario de Navarra. 2008; 31(3):127-134.

4. Konstantinidis L, Damato B. Intraocular Metastases — A Review. Asia Pac J Ophthalmol (Phila). 2017 Mar-Apr; 6(2):208-214.

Capítulo 35. MELANOMA COROIDEO EN PACIENTE INTERVENIDA DE ADENOCARCINOMA DE COLON

Autores: Villa Carpes, J. A.; García Mayol, M. J.; Guzmán Aroca, F.; Felices Farias, J. M.; García Gallardo, N.

Especialidad: Quirúrgica y Servicios Centrales

Servicio de trabajo: Servicio de Oftalmología; Servicio de Radiodiagnóstico

RESUMEN

El melanoma coroideo es el cáncer primario intraocular más frecuente en adultos[1]. Supone el 80% de los melanomas uveales (incidencia de 6-8 casos por millón de habitantes y año), siendo su principal causa de muerte la diseminación hepática tardía[1]. Sin embargo, las metástasis uveales procedentes de carcinoma de pulmón en hombres y adenocarcinoma de mama en la mujer son el tumor intraocular maligno más frecuente[2]. De ahí la importancia de un correcto diagnóstico diferencial en pacientes con tumores intraoculares.

Palabras Clave: *Melanoma coroideo, tumor intraocular, metástasis.*

CASO CLÍNICO

Paciente mujer de 42 años que acude a consulta de Oftalmología por miodesopsias y escotoma en ojo derecho de 4 meses de evolución (15/10/18). Como antecedentes personales de interés destacan: familia con criterios de Bethesda, adenocarcinoma de recto-sigma estadio IIA .En el estudio preoperatorio se realizó TC toracoabdominal. Fue intervenida el 7/6/2018, con posterior quimioterapia adyuvante con capecitabina y radioterapia. En la exploración oftalmológica presenta una mejor agudeza visual corregida de 0,8 y 1 en ojo derecho e izquierdo, respectivamente. En el fondo del ojo derecho se aprecia masa pigmentada protruyente a cámara vítrea en cuadrante nasal superior asociada a líquido subrretiniano y desprendimiento vítreo (*Figura 1*). Papila y mácula de aspecto normal. En OCT (Tomografía de Coherencia Óptica) se aprecia un desprendimiento de retina exudativo plano adyacente a la masa que respeta la mácula. El fondo de ojo izquierdo es normal.

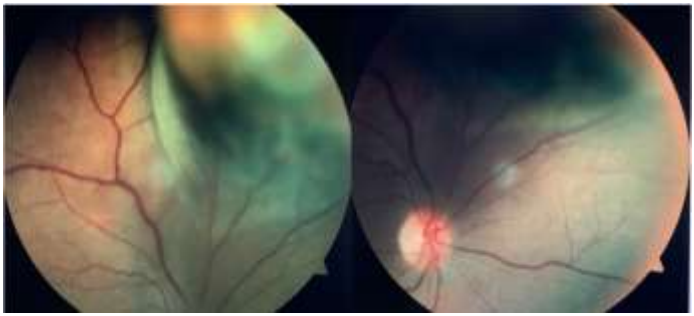

Figura 1. Retinografía: melanoma coroideo en área superonasal y líquido subrretiniano adyacente.

Ante la necesidad de filiar dicha masa se realiza un estudio de extensión tumoral para distinguir si se trata de metástasis coroidea por diseminación de un tumor primario extraocular, o bien en el caso de ser un melanoma coroideo para objetivar la existencia de una posible diseminación metastásica. Se solicitan ecografía ocular, RMN de cerebro y órbita y TC de tórax abdomen y pelvis. La ecografía informa una imagen de aspecto sólido, hipoecogénica, de 1 x 0,67 x 0,75 cm con presencia de flujo Doppler central, todo ello compatible con melanoma coroideo[3] (*Figura 2*). Dicha morfología es la típica de "champiñón" que se adopta por la ruptura de la membrana de Bruch a nivel apical y que es característica del melanoma coroideo[3]. Además la presencia de flujo Doppler en la masa tumoral es un dato que va en contra de metástasis coroidea (diagnóstico más probable dados los antecedentes) ya que los tumores metastásicos carecen de flujo Doppler en el 99% de los casos[4].

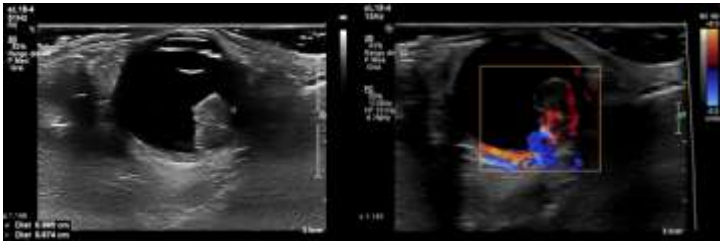

Figura 2.Ecografía modo B y Doppler color del melanoma coroideo.

La resonancia magnética de cerebro y órbita informa de lesión polipoidea en margen nasal de 11x 9 mm hiperintensa en T1 con lesión plana en la región posterior de la coroides compatible con melanoma coroideo, sin extensión extraocular. La TC (tomografía computarizada) de tórax-abdomen-pelvis informa de unas densidades nodulares en ambas mamas ya descritas en estudios previos y de una lesión hipodensa del segmento VII hepático ya conocida en un TC previo de control sin cambios, todo ello benigno. Resto sin alteraciones. Por las características clínicas[1], ecográficas[3,4] (Tabla I), y habiendo descartado en imagen la posibilidad de un tumor primario a distancia se diagnosticó a la paciente de melanoma coroideo y se trasladó a Bellvitge (CSUR de tumores intraoculares del adulto (melanomas uveales)) donde se planificó braquiterapia adyuvante.

Tabla I

Diagnóstico diferencial ecográfico de los tumores introculares[7]

DIAGNÓSTICO DIFERENCIAL TUMORES INTRAOCULARES

CÚPULAS	ECOGENICIDAD	INTERIOR	DOPPLER	CARACTERÍSTICO
MELANOMA	HIPOECOGÉNICO	HOMOGÉNEO	SÍ. BAJO ÍNDICE DE RESISTENCIA	ZONA SILENTE
[illegible]	HIPER/ISOECOGÉNICO	HOMOGÉNEO	NO	PLANO O CRECIMIENTO LENTO
HEMANGIOMA	HIPERECOGÉNICO	HOMOGÉNEO	SÍ. ALTO ÍNDICE DE RESISTENCIA	CALCIO PAPILA MASAJE
METÁSTASIS	HIPER/ISOECOGÉNICO	HETEROGÉNEO	NO/PERIFERIA	

DISCUSIÓN

En el diagnóstico diferencial de las masas intraoculares es necesario distinguir entre metástasis coroideas y melanoma coroideo. Aunque en la literatura no aparece relación entre el

síndrome de Lynch con melanomas coroideos primarios, sí hay descritos casos de melanomas coroideos en pacientes con historia previa de tumores malignos[5].

Si bien el adenocarcinoma de colon metastatiza al ojo de forma muy infrecuente, es necesario descartar esta posibilidad, así como la existencia de otro tumor primario extraocular que pueda ser el origen de la masa intraocular y la presencia de metástasis del melanoma coroideo. En este caso, al descartar todo lo anterior con el estudio de extensión, se opta por el diagnóstico de melanoma coroideo por dos hechos: morfología ecográfica típica y características funduscópicas típicas (coloración, morfología, hallazgos asociados como desprendimiento de retina)[1].

Las pruebas complementarias para el estudio de extensión son de gran interés porque descartan la existencia de otro tumor primario extraocular que modifique el tratamiento y pronóstico de nuestra paciente. La morfología ecográfica "en champiñón", la presencia de flujo Doppler de la masa tumoral, la hipoecogenicidad y homogeneidad del contenido interior y zona silente en la base tumoral son hallazgos ecográficos presentes en nuestra paciente que van a favor de melanoma coroideo[3]. En las metástasis coroideas, el flujo Doppler es extremadamente raro, además se caracterizan por un contenido muy heterogéneo sin una zona silente clara[4] (Tabla I).

Otras lesiones tumorales completan el diagnóstico diferencial. Los nevus coroideos suelen ser planos o levemente sobreelevados sin flujo Doppler, a pesar de que sí tienen un contenido ecográficamente homogéneo. Finalmente, los hemangiomas presentan flujo Doppler (aunque de alta resistencia a diferencia del melanoma en el que es bajo) pero son hiperecogénicos al contrario que el melanoma[6] (Tabla I).

CONCLUSIÓN

Aunque los tumores coroideos malignos más frecuente son las metástasis[2], el tumor intraocular primario maligno más frecuente es el melanoma coroideo[1]. La exploración oftalmológica y las pruebas radiológicas orientan el diagnóstico por la morfología típica del melanoma coroideo, siendo la prueba prínceps la ecografía ocular[3,4]. Pero ante cualquier masa tumoral intraocular se debe realizar un adecuado estudio de extensión que descarte un tumor primario extraocular así como posibles metástasis del melanoma coroideo, sabiendo que la

posibilidad de melanoma coroideo primario en un paciente con tumores previos ha sido descrita[5].

BIBLIOGRAFÍA

1. Browling B. Oftalmología clínica. 8ªed. Barcelona: Elsevier España; 2016: p. 468-518.

2. Camarillo C, Sánchez-Ronco I, Encinas JL. Metástasis Coroideas. An. Sist. Sanit. Navar. 2008; 31 (Supl. 3): 127-134.

3. Bhende M, Kamat H, Krishna T, Shantha B, Sen P, Khetan V, Pradeep S. Atlas of ophthalmic ultrasound and ultrasound biomicroscopy. 2º ed. Chennai: The Sankara Nethralaya; 2013: p.132-151.

4. Bhende M, Kamat H, Krishna T, Shantha B, Sen P, Khetan V, Pradeep S. Atlas of ophthalmic ultrasound and ultrasound biomicroscopy. 2º ed. Chennai: The Sankara Nethralaya; 2013: p.160-166.

5. Pheasant TR, Michelson JB, Shields JA, Pro JM. Uveal melanoma occurring as a fourth primary malignancy: case report. Ann Ophthalmol. 1979; 11 (4): 625-627.

6. Bhende M, Kamat H, Krishna T, Shantha B, Sen P, Khetan V, Pradeep S. Atlas of ophthalmic ultrasound and ultrasound biomicroscopy. 2º ed. Chennai: The Sankara Nethralaya; 2013: p.152-159.

7. Marin-Aguilera B, Moreno-Anaya P, Garcia-Raya PS, Fernandez-Prieto AF, Frutos-Martinez R, Asencio-Duran M. Utilidad de la ecografía en el melanoma coroideo: revisión de 200 casos. SERAM 2012. S-1493. doi: 10.1594/seram2012/S-1493.

Capítulo 36. MENINGIOMA CON EXTENSIÓN EXTRACRANEAL A SENOS PARANASALES. A PROPOSITO DE UN CASO

Autores: Lara Lozano, J. D.; Matías Sánchez, M.; Pícher Gómez, D. J.; Piqueras Sánchez, A. M.; Ferrán de la Cierva, L.

Especialidad: Quirúrgica

Servicio de trabajo: Servicio de Otorrinolaringología

RESUMEN

Los meningiomas son los segundos tumores intracraneales más frecuentes del sistema nervioso central con indecencia de 10 – 15%[1], sin embargo su extensión extracraneal no es común[2]. Dentro de las localizaciones más frecuentes se encuentra la nariz y senos paranasales[2]. Exponemos el caso de una paciente con antecedente de neurofibromatosis tipo II quien presenta menigiomatosis múltiple, con extensión extracraneal nasosinusal de uno de ellos; describiendo su clínica, diagnóstico y tratamiento quirúrgico.

Palabras Clave: *Meningioma, senos paranasales, extracraneal.*

CASO CLÍNICO

Mujer de 55 años con antecedente de neurofibromatosis tipo II diagnosticada con estudios genéticos, menigiomatosis múltiple y neurinoma del nervio acústico derecho, intervenida en numerosas ocasiones para resección de meningiomas intracraneales y posteriormente tratada por radiocirugía con respuesta parcial, quien es remitida al Servicio de Otorrinolaringología del Hospital Clínico Universitario Virgen de la Arrixaca por obstrucción nasal bilateral, de predominio izquierdo, rinorrea acuosa bilateral, anosmia y visión borrosa por ojo izquierdo. Al examen físico, en fosas nasales se evidencia masas de aspecto vascularizado y polipodeo grado II izquierda y III derecha (*Figura 1*) asociado a exoftalmos izquierdo.

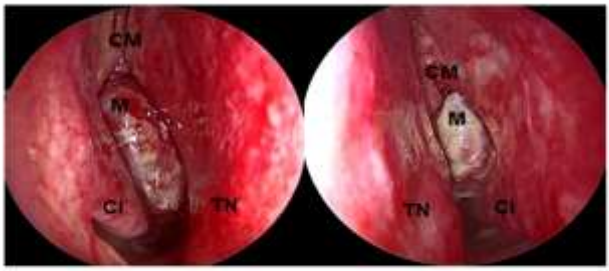

Fig. 1. Cornete medio (CM). Cornete inferior (CI). Meningioma (M). Tabique nasal (TN).

Se toma biopsia para estudio anatomopatológico que es informada de meningioma transicional grado II. Se realiza resonancia magnética nuclear (RMN) que describe tumoración compatible con meningioma que se expande desde fosa craneal anterior a senos paranasales, ocupando seno frontal y etmoides bilateral, con destrucción de tabiques óseos, sin signos de necrosis (*Figura 2*).

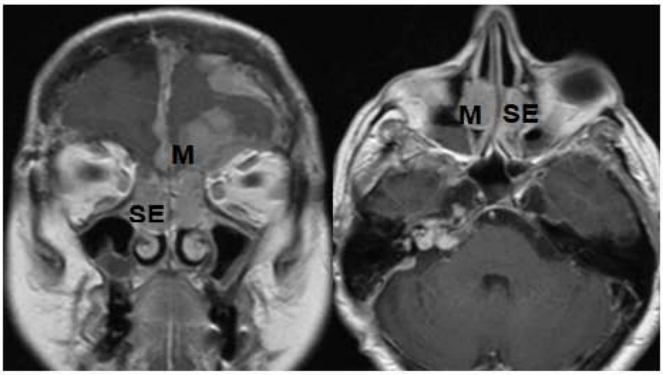

Fig. 2. Seno etmoidal (SE). Meningioma (M).

Se decide cirugía por medio de abordaje endonasal con apertura de senos etmoidales y frontales, con comunicación de los últimos (Draf III), que permite exéresis de

tumoración bilateral mediante microdebridador. Se incide en fosa craneal anterior a través de lámina cribosa, visualizando encéfalo sano posterior a la región tumoral. Se cierra defecto óseo con fascia lata, tejido graso y selladores hemostáticos. Sin evidencia de fistula de líquido cefalorraquídeo y adecuada evolución, se decide dar alta a la semana de la cirugía.

Se realiza control a los dos meses de la cirugía con paciente asintomática y RMN que describe cambios secundarios a cirugía nasal en senos frontales y etmoidales, además de imagen de masa solida isointensa con realce post-contraste, sospechosa de recidiva tumoral que ocupa pirámide nasal, celdillas etmoidales izquierdas con efecto de masa sobre globo ocular, microrroturas corticales y signos de desmineralización ósea a nivel del seno frontal izquierdo (*Figura 3*).

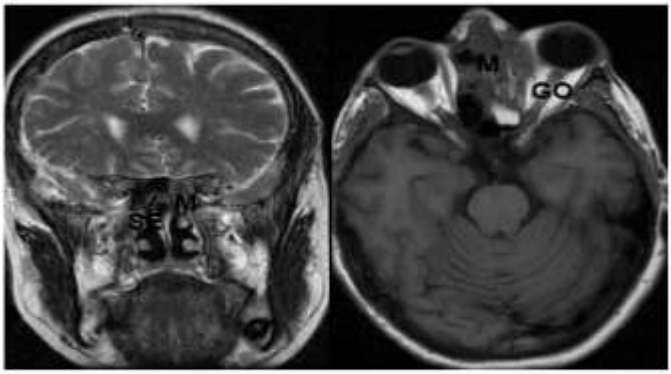

Fig. 3. Meningioma (M). Seno etmoidal (SE). Globo ocular (GO).

En la actualidad encontramos la paciente sin síntomas en esfera otorrinolaringológica, sin embargo se programa para realizar nuevo procedimiento quirúrgico de resección del tumor.

DISCUSIÓN

Los meningiomas son tumores originados en células de las meninges derivadas de la cresta neural; son los segundos tumores intracraneales más frecuentes del sistema nervioso

central con una incidencia de 10 – 15%[1], sin embargo su extensión extracraneal es muy rara, correspondiendo al 20% entre todos los meningiomas del sistema nervioso central[2]. Las localizaciones más frecuentes de las extensiones tumorales son orbita, oído medio, tejidos blandos, nariz y senos paranasales, siendo estas últimas dos sólo el 1% de la incidencia[2]. La clínica depende de la localización de la tumoración, encontrándose en la invasión nasosinusal síntomas similares a la sinusitis como obstrucción nasal, anosmia, epistaxis, dolor facial, cefalea y rinorrea[2, 4]; similares a los encontrados en nuestra paciente.

Los meningiomas extracraneales se clasifican basados en su etiología en 4 grupos: extensión extracraneal de meningioma con origen intracraneal, extensión extracraneal de meningioma con origen en foramen de par craneal, ectópico sin conexión a patología intracraneal y metástasis extracraneal de meningioma intracraneal[1, 2]. Su diagnóstico se realiza fundamentalmente mediante anatomía patológica que los diferencia en 3 tipos: benigno o típico (Grado I), atípico con mitosis frecuente (Grado II) y anaplásico con invasión (Grado III)[1, 3, 4, 5, 6]. La tomografía computarizada y RMN son necesarias en el estudio de extensión, ya que aportan información acerca de la localización e invasión tumoral[1, 2, 3, 5, 6].

La resección quirúrgica completa es el tratamiento de elección[1, 3, 4], con un buen pronóstico a largo plazo y tasas de supervivencia del 82% y 78% a los 5 y 10 años respectivamente[4], dependiendo más que todo del grado del tumor y comorbilidades asociadas. En nuestra paciente incluso con resección completa del tumor, presentó recidiva a los 2 meses de la cirugía.

CONCLUSIÓN

La extensión extracraneal de meningiomas intracraneales son raras, con menos incidencia en cavidades nasales y dificultades en el diagnostico por la sintomatología inespecífica que también se puede presenta en la mayoría de patología nasosinusal. El diagnostico se basa en imágenes diagnosticas con confirmación de anatomía patología. Con tratamiento quirúrgico de resección completa se evidencia excelente supervivencia a largo plazo con pocas recidivas.

BIBLIOGRAFÍA

1. Sharma J. K, Pippal S. K, Sethi Y. A rare case of primary nasoethmoidal meningioma. Indian J Otolaryngol Head Neck Surg. 2006; Vol. 58, No. 1.
2. Thompson L. D, Gyure K. A. Extracranial sinonasal tract meningiomas: a clinicopathologic study of 30 cases with a review of the literature. Am J Surg Pathol. 2000; 24(5):640-50.
3. Mnejja M, Hammami B, Bougacha L, Kolsi N, Mnif H, Chakroun A, Charfeddine I, Boudawara T, Ghorbel A. Primary sinonasal meningioma. Eur Ann Otorhinolaryngol Head Neck Dis. 2012; 129(1):47-50.
4. Maharjan L, Neupane Y, Pradhan B. Primary Atypical Meningioma of the Nasal Cavity: A Case Report and Review of the Literature. Case Rep Otolaryngol. 2018; 2018:7541892.
5. Silva Franche G. L, Batesini de Cas F, Homrich Granzotto E, Thier de Borba A, Hemb L, Souza Saleh C. Nasal Meningioma. Int Arch Otorhinolaryngol. 2007; Volumen 11, Numero 3.
6. Rushing E. J, Bouffard J, McCall S, Olsen C, Mena H, Sandberg G. D, Thompson L. D. Primary Extracranial Meningiomas: An Analysis of 146 Cases. Head Neck Pathol. 2009; 3(2): 116–130.

Capítulo 37. INCARCERACIÓN INTESTINAL POR EVISCERACIÓN VAGINAL

Autores: Vidal Crespo, N. [(1)]; Nicolás López, T. [(2)]; Torres Costa, M. [(2)]; Alconchel Gago, F. [(2)]; Fernández Hernández, J. A.[(2)]

Especialidad: Quirúrgica

Servicio de trabajo: Servicio de Urología[(1)] ; Servicio de Cirugía General y del Aparato Digestivo[(2)]

RESUMEN

La evisceración vaginal tras la histerectomía es una complicación infrecuente pero grave de la histerectomía, son más frecuentes entre la quinta y la séptima semana tras la cirugía manifestándose como dolor abdominal, bultoma, sangrado vaginal… Su máxima expresión es el prolapso de contenido abdominal (principalmente de intestino delgado) que requiere de cirugía de urgencias para su reparación[1].

Palabras Clave: *Histerectomía, complicaciones postquirúrgicas, isquemia intestinal.*

CASO CLÍNICO

Se trata de una mujer de 69 años que como antecedentes médicos presenta una diabetes mellitus tipo II, una artritis reumatoide tratada con corticoides y una histerectomía con doble anexectomía por carcinoma de células escamosas en cuello uterino realizada hace un año. La paciente acude a urgencias por sensación de bultoma vaginal asociado a dolor local de 12h de evolución sin fiebre ni otra sintomatología de interés. A la exploración física la paciente permanece estable hemodinámicamente y se observa evisceración a través de vagina de intestino delgado de aspecto necrótico (*Figura 1*). Como exploraciones complementarias se solicitó analítica donde destaca una proteína C reactiva de 14.69mg/dL y leucocitosis de 14020/uL (neutrofilia 90.80%). Ante estos hallazgos se decidió intervención quirúrgica urgente realizando una laparotomía media infraumbilical hallando un prolapso vaginal de intestino delgado con múltiples desgarros mesentéricos sangrantes (*Figura 2*). Se realizó resección de segmento afecto y anastomosis término-terminal y cierre del defecto vaginal con sutura reabsorbible trenzada en dos capas (*Figura 3*). La paciente tras un postoperatorio favorable fue dada del alta al 5º día con seguimiento en consultas externas.

Figura 1. Evisceración abdominal tardía en una paciente histerectomizada con prolapso de intestino delgado a través de vagina.

Figura 2. Pieza quirúrgica; segmento de intestino delgado (asas yeyuno-íleales) necrótico-isquémico que tuvo que ser resecado por falta de viabilidad.

Figura 3. Apertura de cúpula vaginal hallada intraoperatoriamente que contenía la evisceración de las asas de intestino delgado.

DISCUSIÓN

Presentamos un caso muy infrecuente de evisceración a través de vagina como complicación tardía de una histerectomía por enfermedad maligna, siendo más frecuente entre 5ª y 7ª semana tras la histerectomía[2]. Los factores de riesgo que aumentan el riesgo de evisceración vaginal son factores que afectan a la normal cicatrización como la diabetes mellitus, tratamiento prolongado con corticoides, tabaquismo y la irradiación[3]. Aunque hay estudios con resultados contradictorios, se debe tener especial control en las pacientes con enfermedad malignas debido a que estas pacientes son de mayor edad, presentan peor estado nutricional por lo que puede presentar más complicaciones de la herida. Este tipo de complicaciones pueden repararse por tres vías: laparotomía, transvaginal y laparoscopia. En los casos en que se observa sufrimiento intestinal con signos de peritonitis y/o obstrucción se indicaría abordaje por laparotomía para realizar resección intestinal, siendo el abordaje por laparoscopia en las pacientes que permanecen estables hemodinámicamente y sin complicaciones isquémicas [4]. Hasta la fecha no existe consenso de la mejor técnica de sutura siendo decisión del cirujano en función de su experiencia y de las características de la paciente.

CONCLUSIÓN

Presentamos un caso muy infrecuente de evisceración tardía tras histerectomía con resección de intestino delgado. Complicación que debe tenerse en cuenta en pacientes con

factores de riesgo ya que su desenlace puede ser fatal.

BIBLIOGRAFÍA

1. Gandhi P, Jha S. 2011 . Revisar la evisceración de bóveda vaginal. El obstetra y ginecólogo 13: 231 - 237.
2. Cardosi RJ, Hoffman MS, Roberts WS, Spellacy WN Evisceración vaginal después de la histerectomía en mujeres premenopáusicas. *Obstetricia y ginecología* . 1999; 94 (5): p. 859.
3. Moen MD, Desai M., Sulkowski R. Evisceración vaginal tratada por resección transvaginal del intestino y reparación vaginal. *Revista Internacional de Uroginecología y Disfunción del Suelo Pélvico* . 2003; 14(3): 218-220.
4. Croak AJ, Gebhart JB, Klingele CJ, Schroeder G., Lee RA, Podratz KC Características de los pacientes con rotura vaginal y evisceración. *Obstetricia y ginecología* . 2004; 103 (3): 572-576.